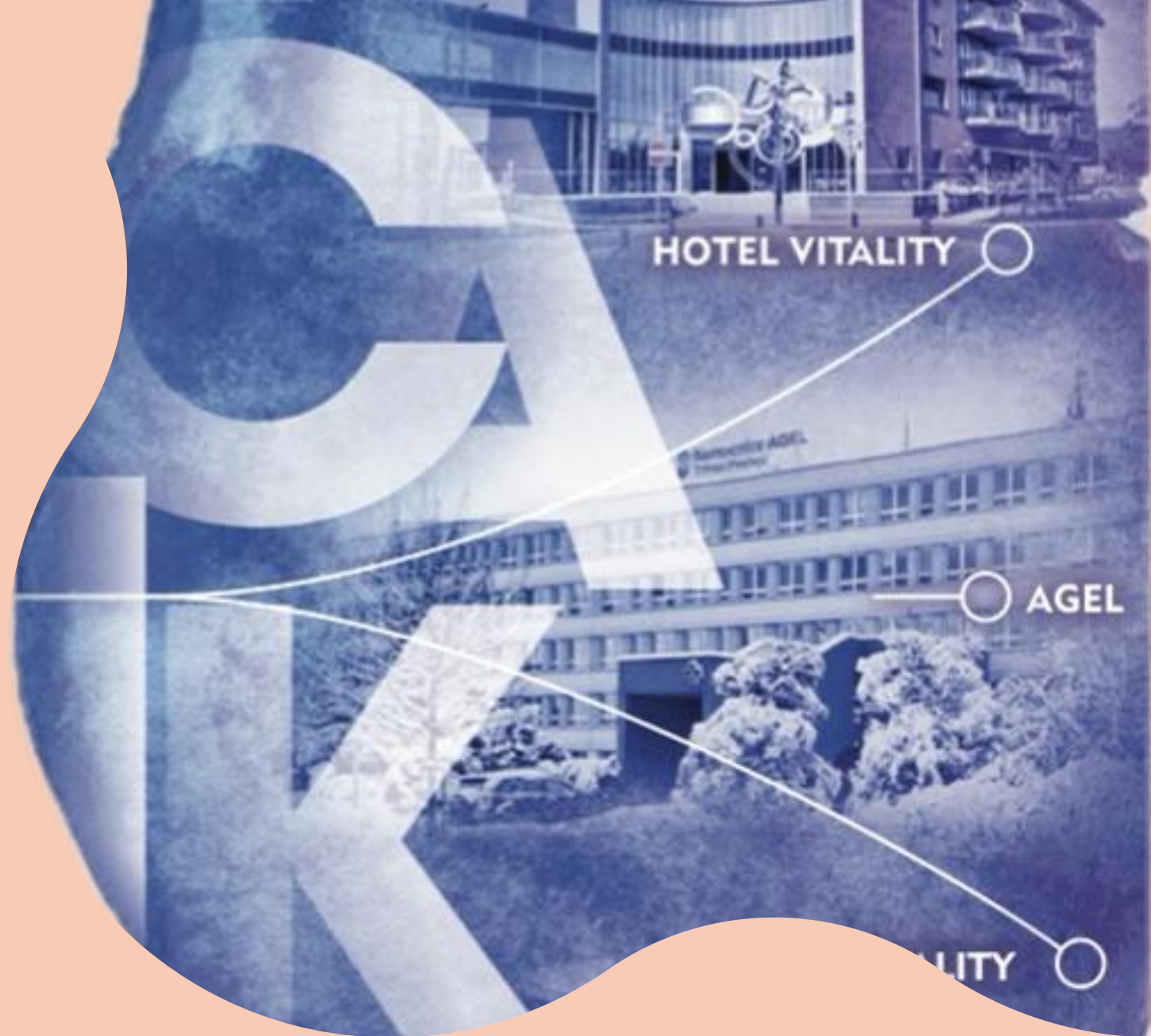

CTO PCI

# LIVE case 3



# Muž, 66 let



## Osobní anamnéza

- Arteriální hypertenze
- DM 2. typu
- Exkuřák řadu let
- BMI 29,7
- stp. Trombóze v. centralis (přechodně warfarinoterapie)
- Ca prostaty, stp. RT (2019), nyní remise



## Nynější onemocnění:

- Pacient bez typické AP, pro námahovou dušnost (NYHA II) a rizikové faktory odeslán kardiologem k CCTA



## Farmakologická anamnéza

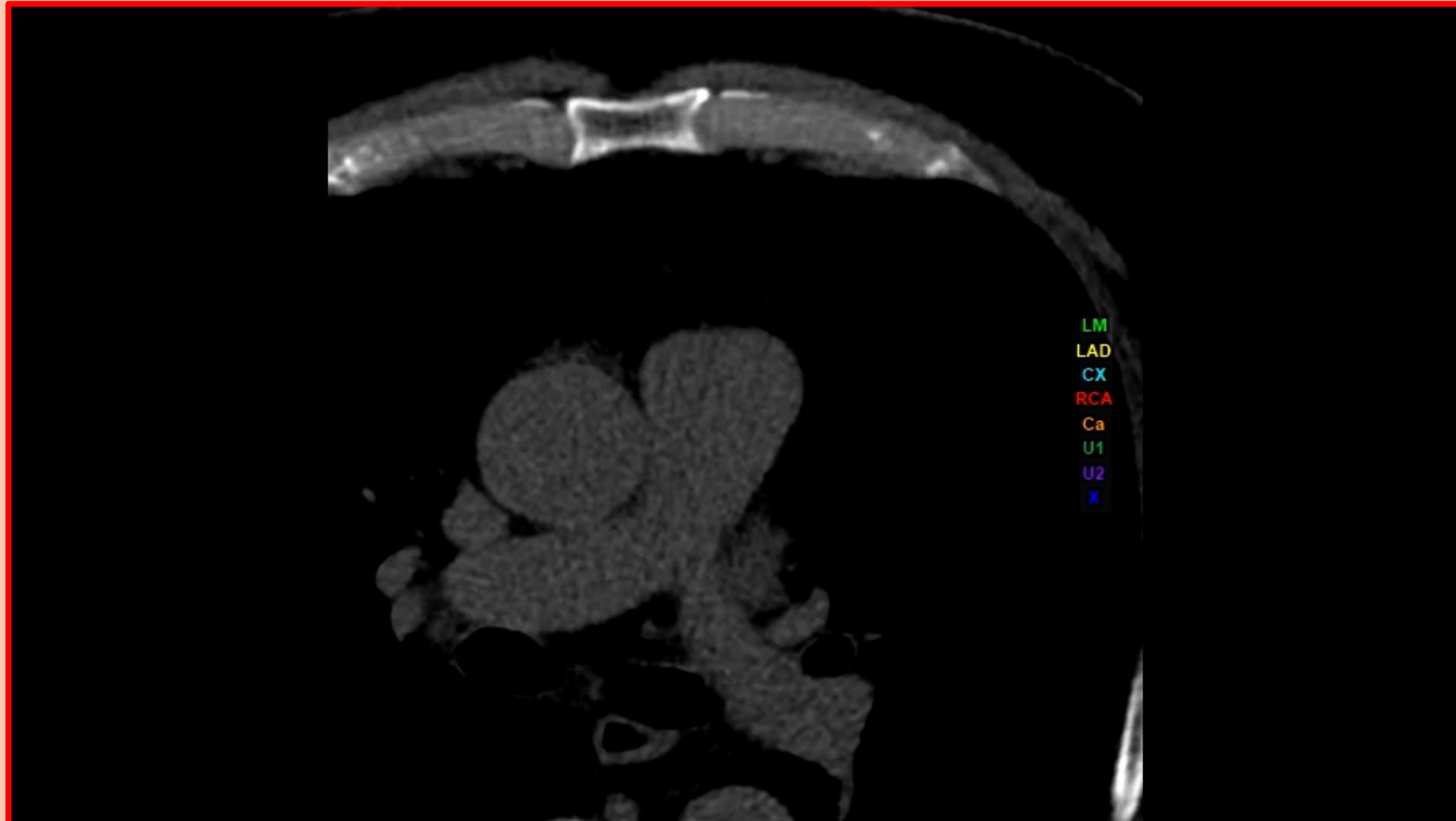- Kyselina acetylsalicylová
- Atorvastatin + ezetimib
- Metoprolol
- PAD (pioglitazon, metformin, empa gliflozin)



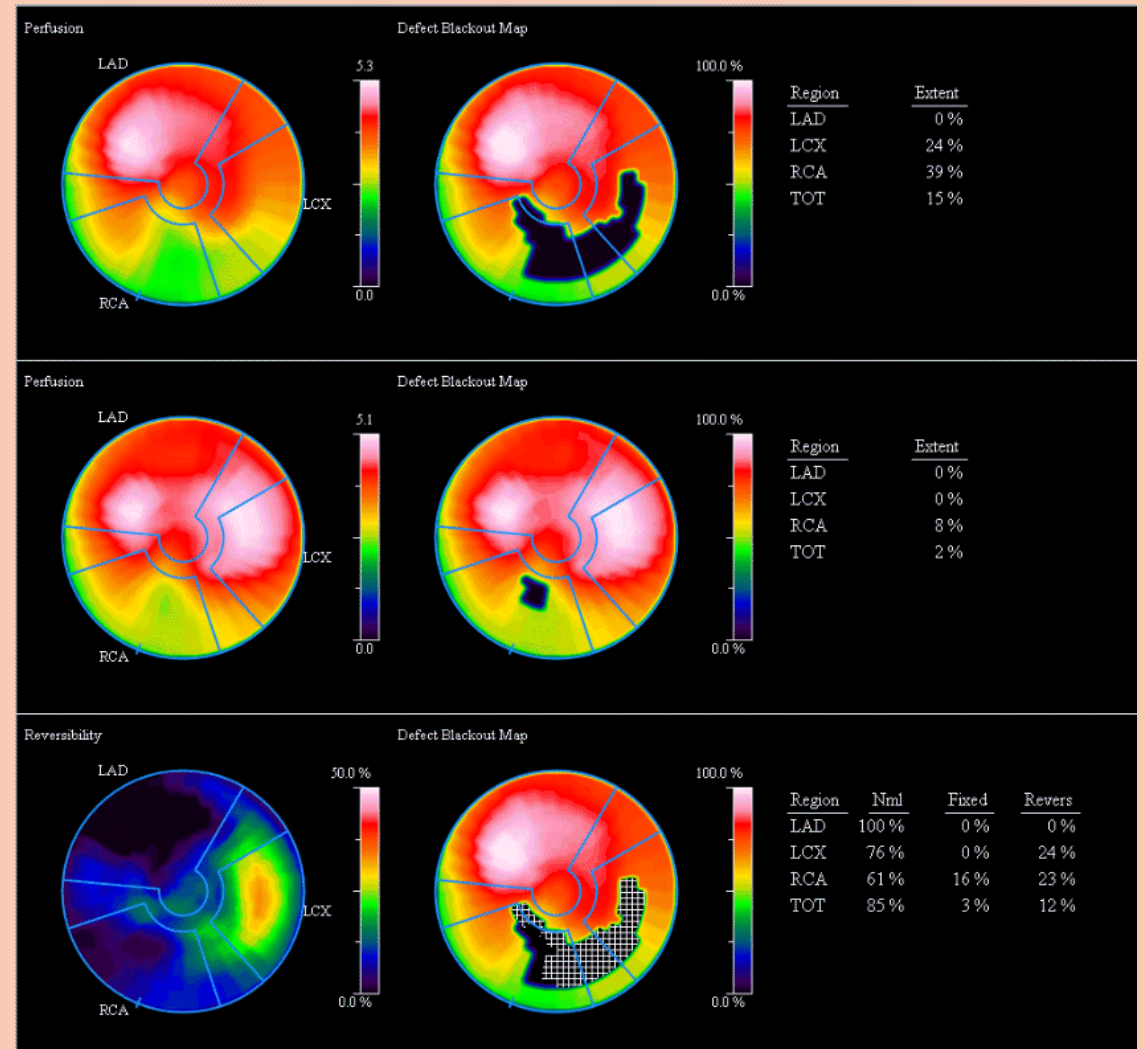
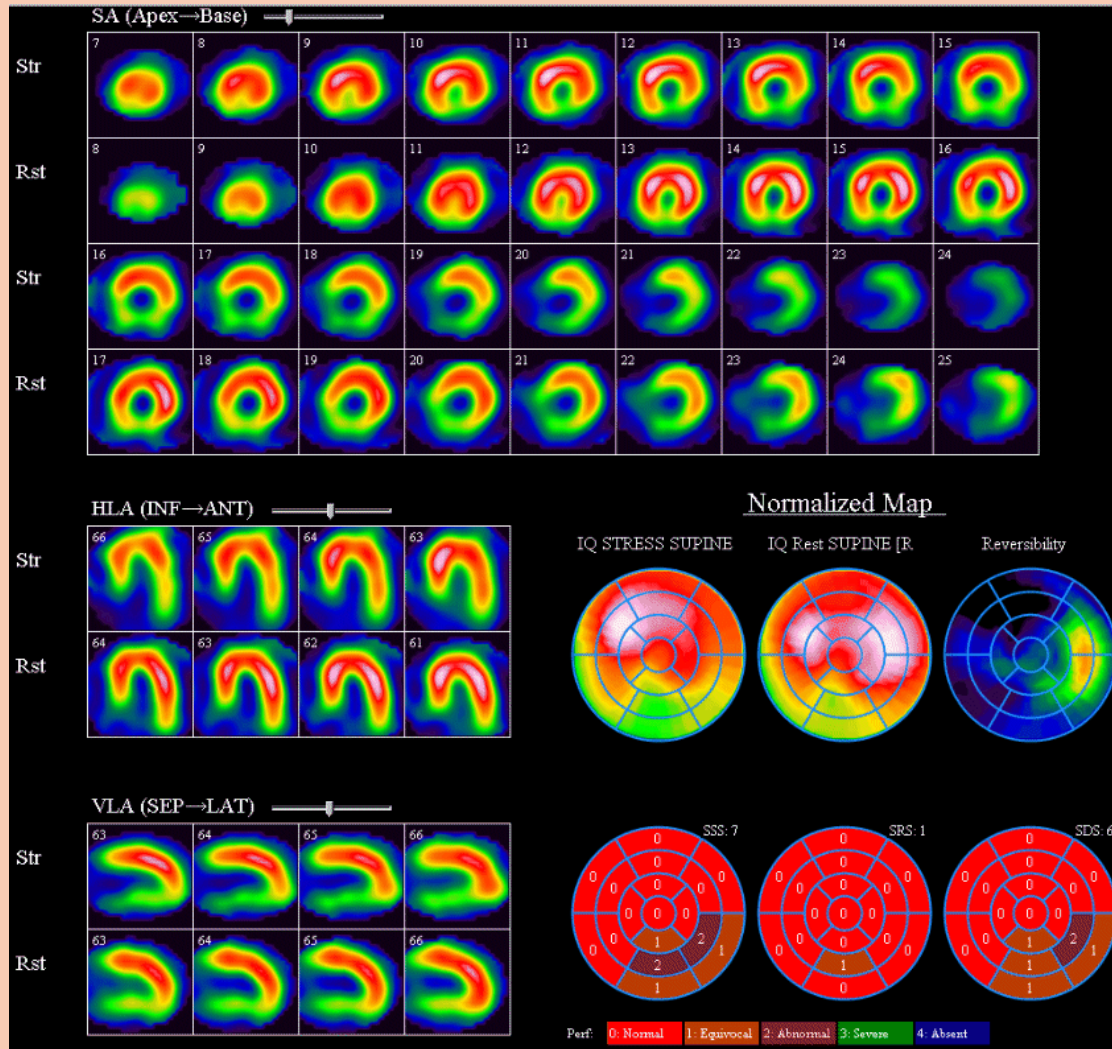
## ECHO

- dobrá systolická funkce obou srd. komor, bez jednoznačných poruch kinetiky, stopové reg. na AV ústích

# Koronární CT angiografie (leden 2026)

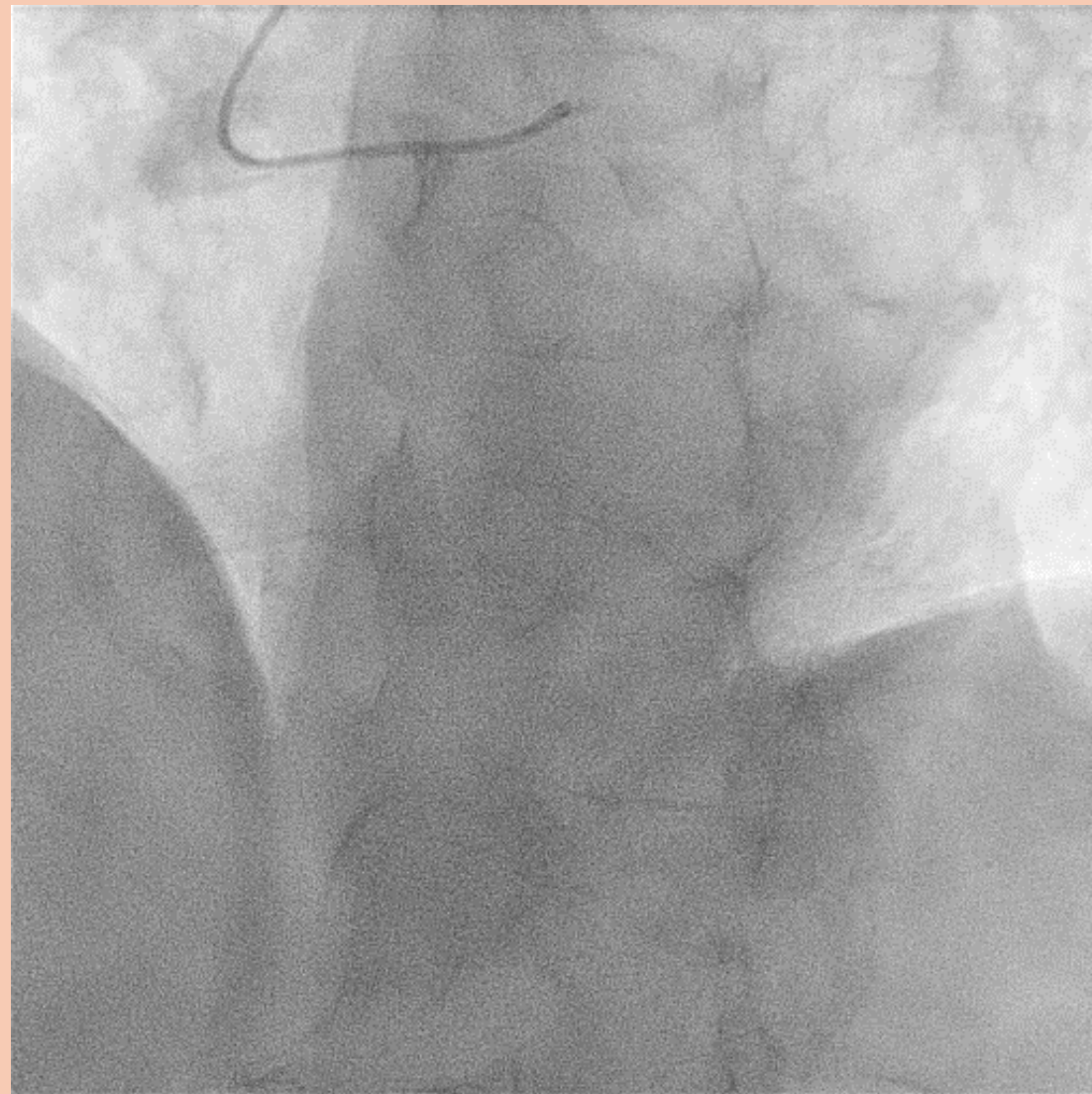
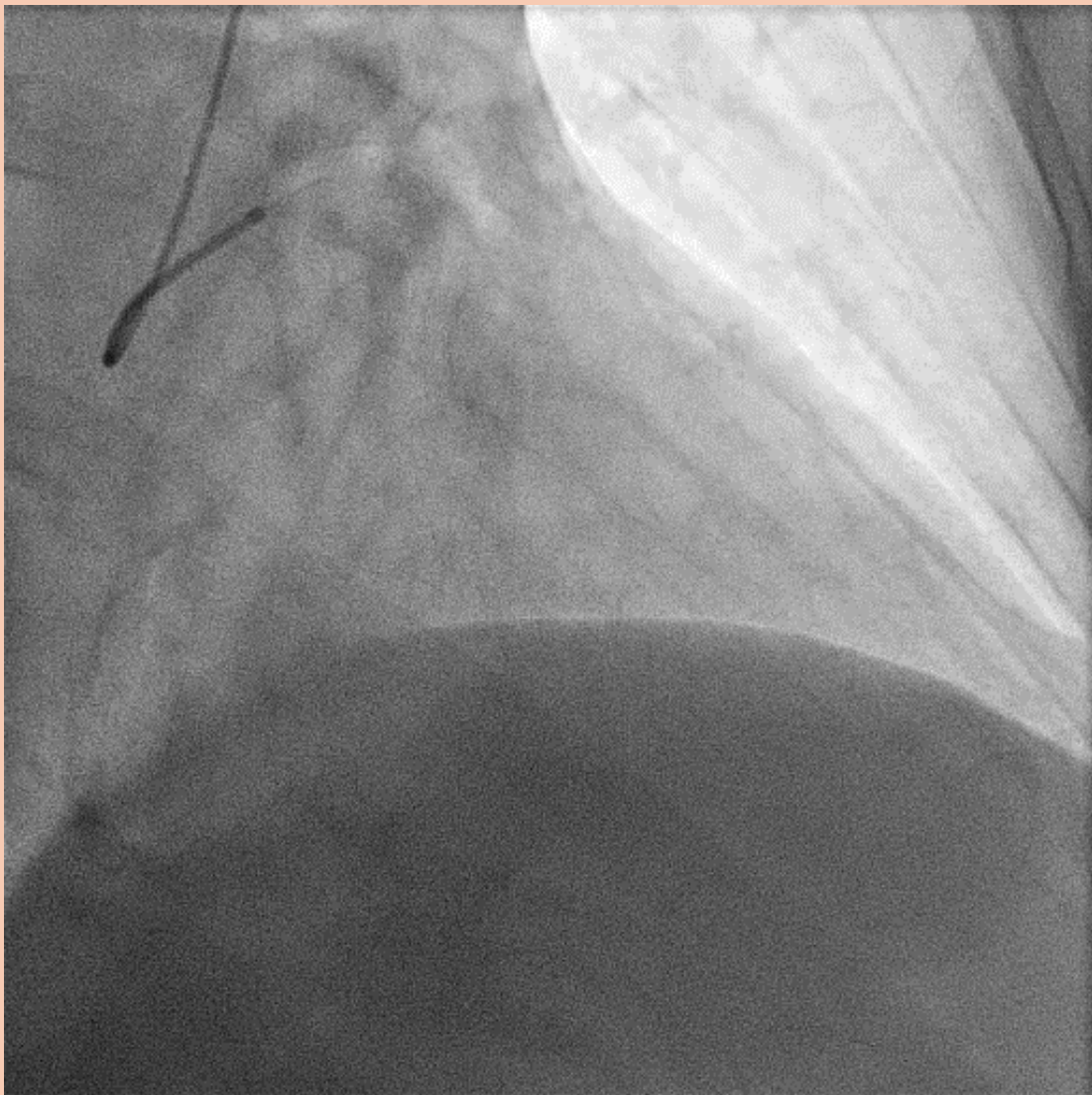


# SPECT myokardu (březen 2026)

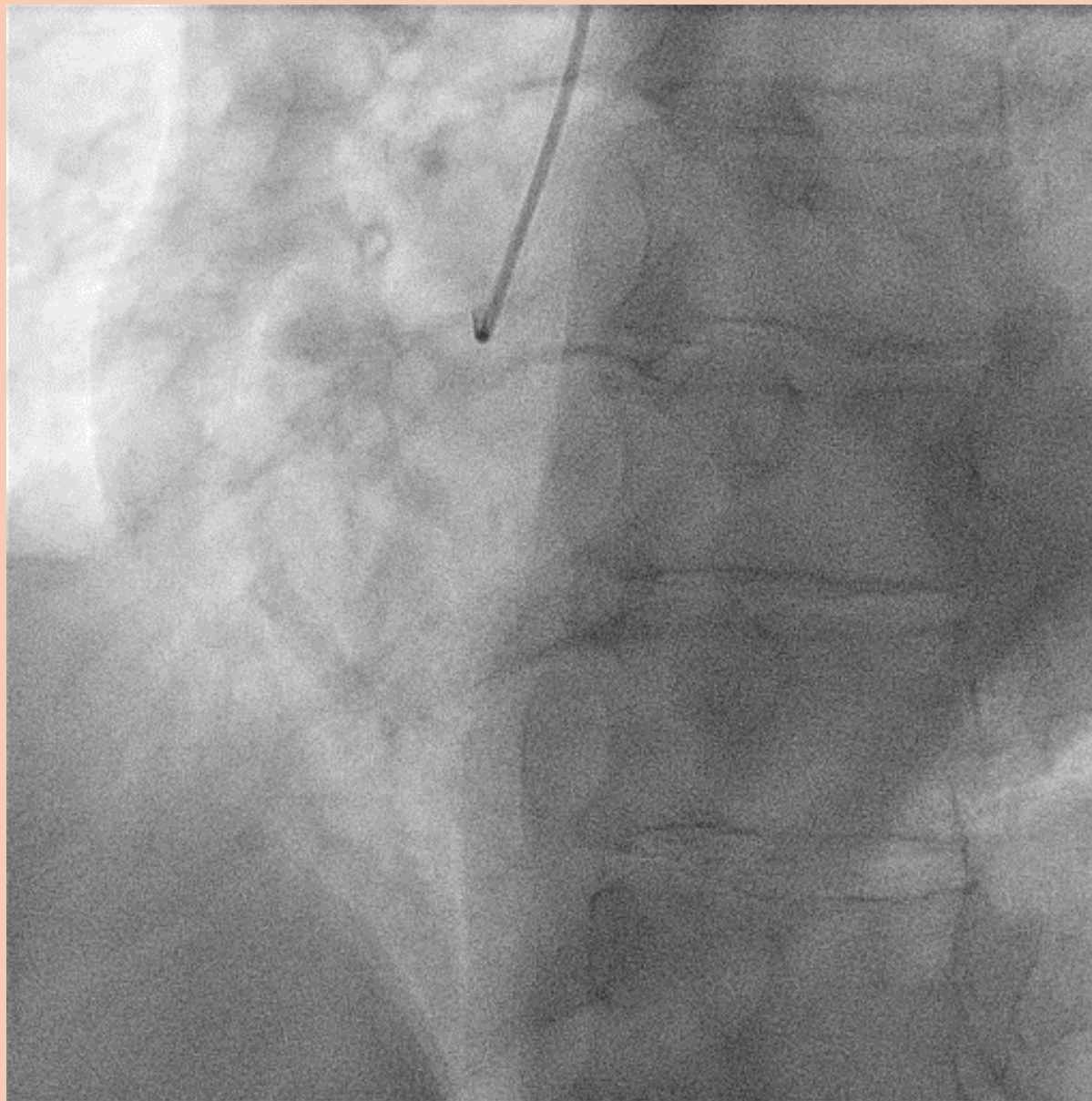


Parciálně reverzibilní defekt perfúze inferiorně se zachovalou kinetikou, EF LK 63%

# Diagnostická koronarografie - ACS



# Diagnostická koronarografie - ACD



CTO PCI

# LIVE case 3

