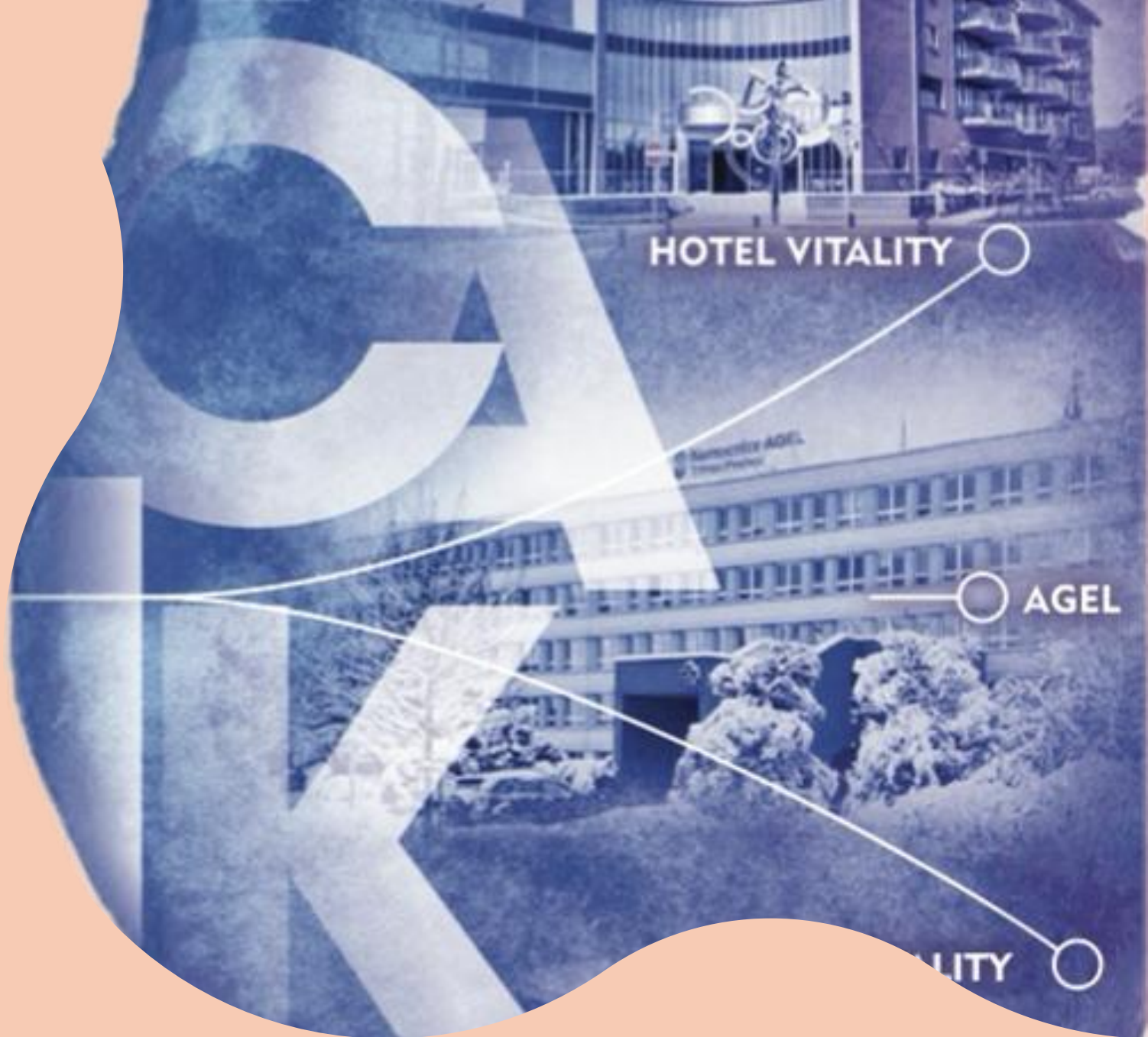

Strukturální intervence
- paravalvulární leak

LIVE case 2



Muž, 83 let



Osobní anamnéza

- DLP
- Arteriální hypertenze
- Permanentní fibrilace síní
- Hypothyreosa
- BMI 25

Nynější onemocnění:

- námahová dušnost NYHA II, progredující AV reg., postupný nárůst NT-proBNP

Farmakologická anamnéza

- BKK; dabigatran; telmisartan; atorvastatin; furosemid; levothyroxin

ECHO (TEE 11/2025)

- dobrá systolická funkce obou komor, závažná MiReg, až závažná TriReg., zn. lehké PH.

SKG (11/2025)

- Neobstruktivní AS věnčitých tepen



HEART Team

- Pacient indikován k MVP/R + TVP + uzávěr LAA

STS skóre:


- MVP: mortalita **2,59 %**/morbidity + mortalita **12,9 %**
- MVR: mortalita **5,41 %**/morbidity + mortalita **16,8 %**

EuroSCORE II: **3,74 %** KCH Operace 1/2026



„Pacient nevhodný k reoperaci. Křehká dilatovaná trhající se aorta, sklerotický plát na zadní stěně. Velmi křehké tkáně. Trhající se P síň po dekanylaci.“

Další průběh ...



Kontrolní ECHO včetně TEE po výkonu (27. 2. 2026)

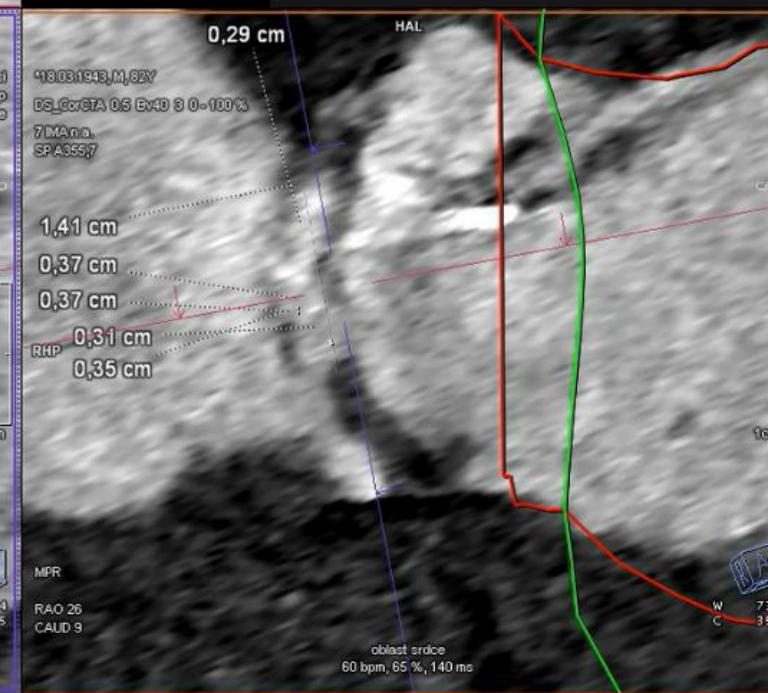
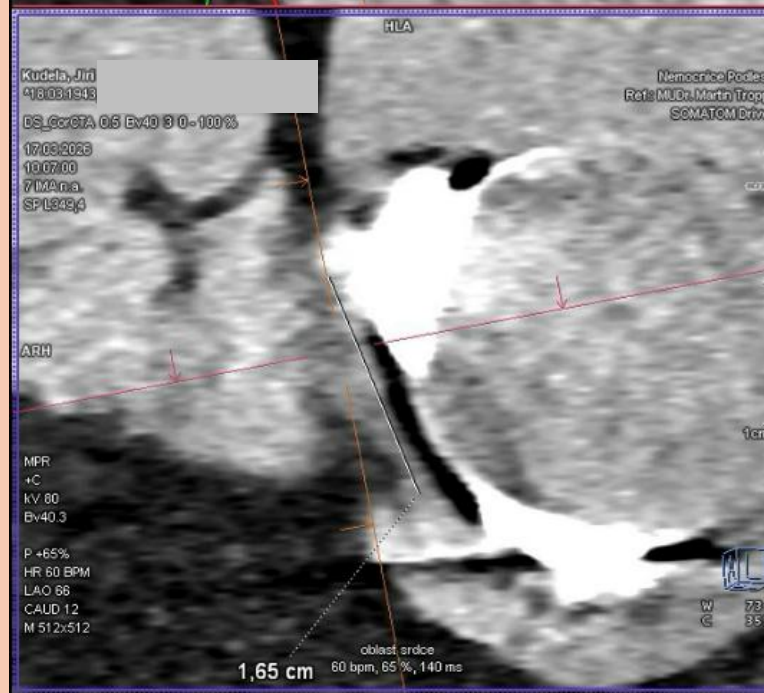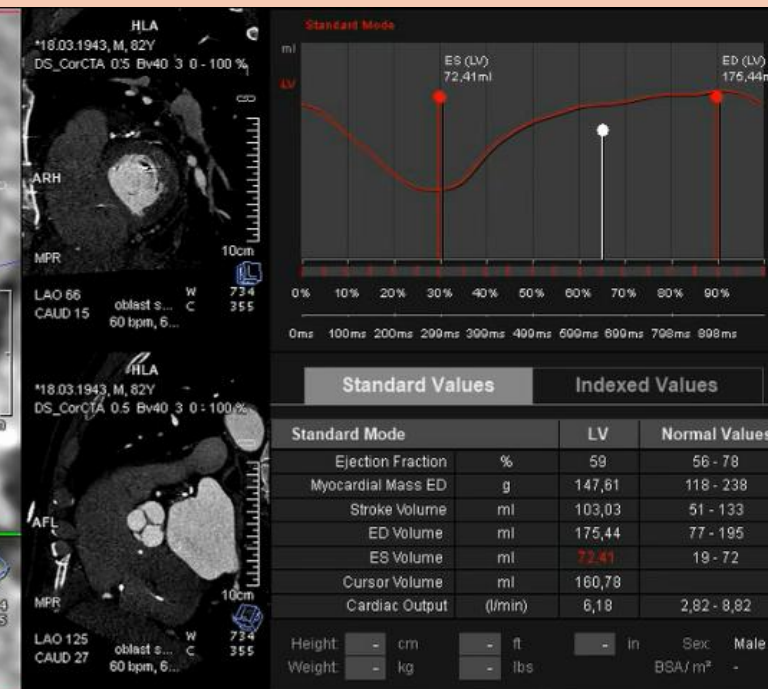

- Významný paraleak na bioMVR



Klinický stav

- Projevy srdečního selhávání
 - Otoky DKK
 - Námahová dušnost NYHA II+

Indikace ke katetrizačnímu uzávěru leaku ...



Strukturální intervence
- paravalvulární leak

LIVE case 2

