

Interaktivní EKG kazuistiky
Diferenciální diagnostika úzkokomplexových tachykardií

Štěpán Havránek

**II. interní klinika
kardiologie a angiologie**

Komplexní kardiologické a vaskulární centrum

**1. LF UK a VFN
Praha**

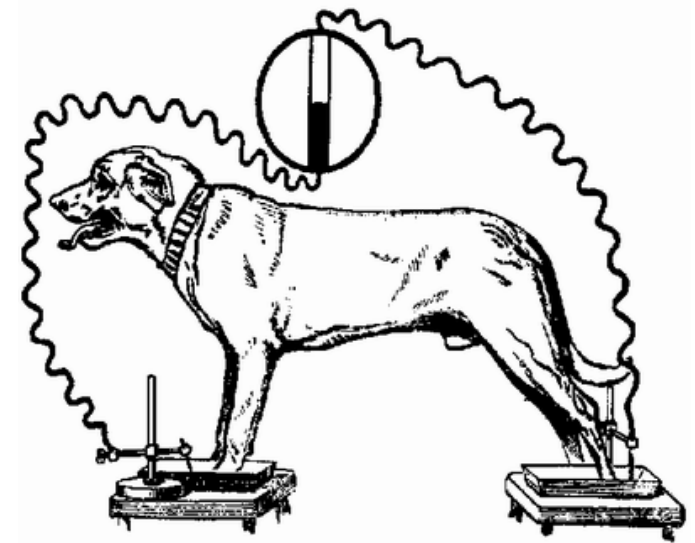


EKG 1

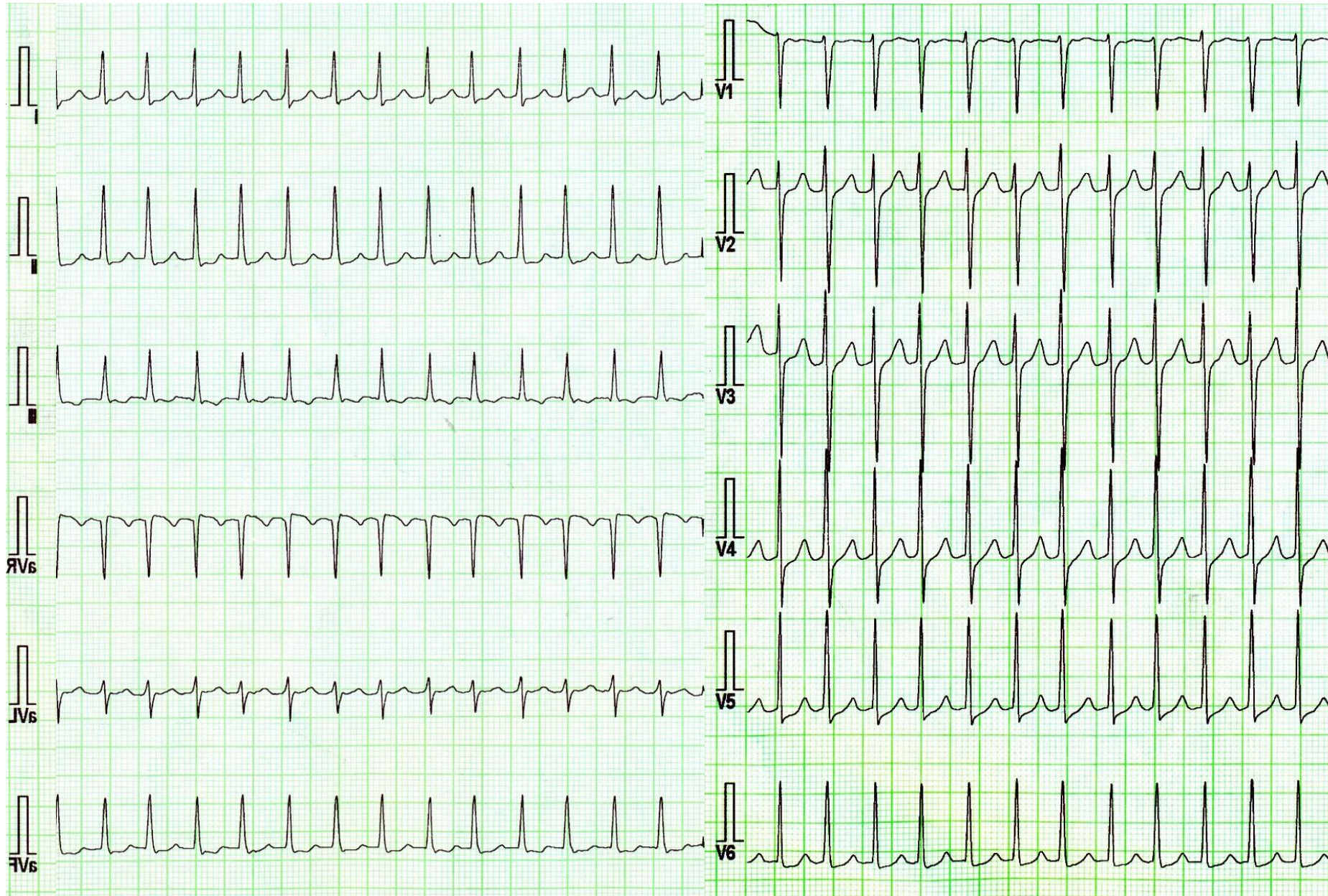
Žena 31 let.

Anamnéza: Bez významných komorbidit.

Subjektivně: Palpitace, rychlé, pravidelné, někdy až desítky minut.



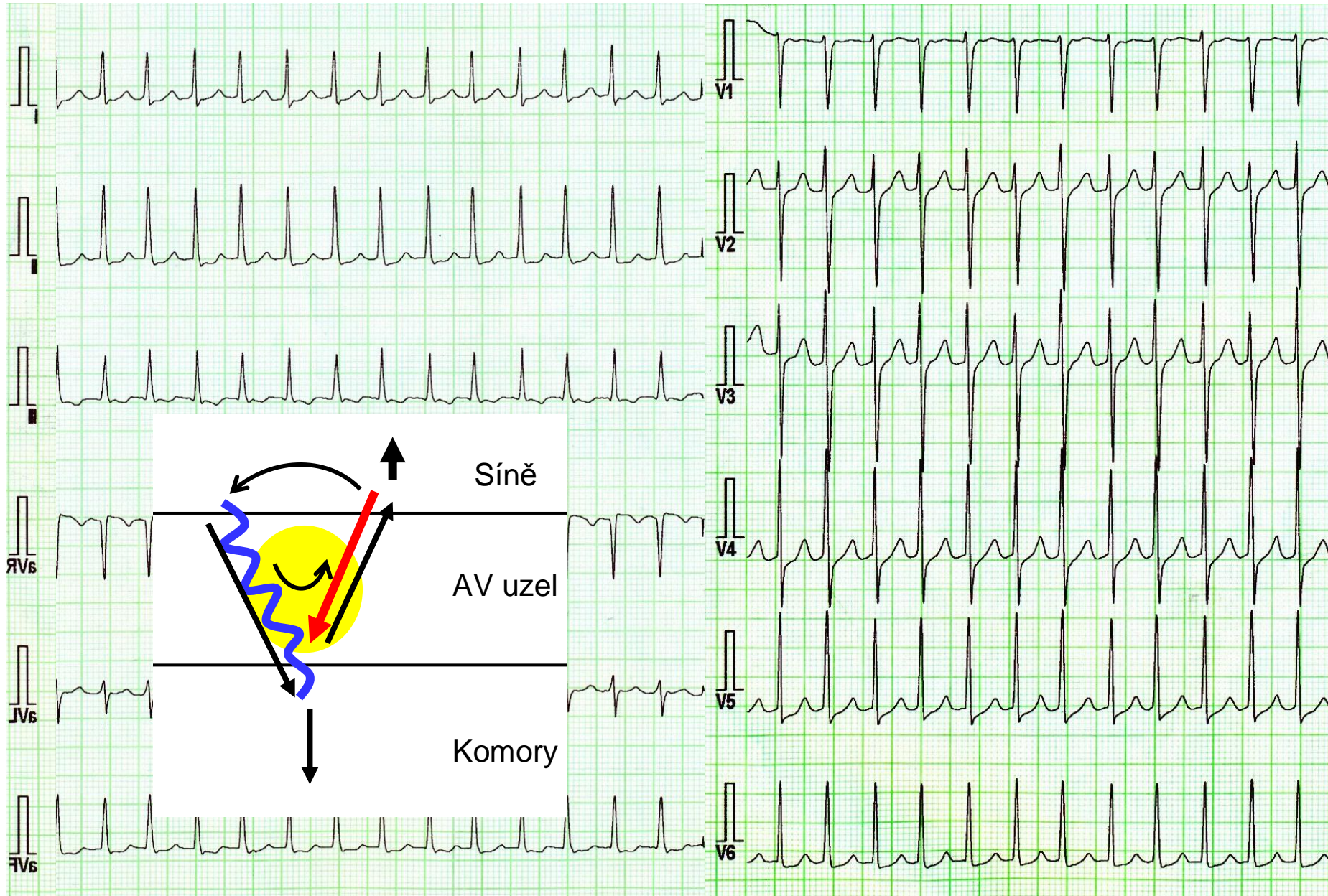
EKG 1



Kvíz 1

- Sinusová tachykardie
- Flutter síní 2:1
- Ortodromní AV reentry tachykardie
- Slow-fast AV nodální reentry tachykardie

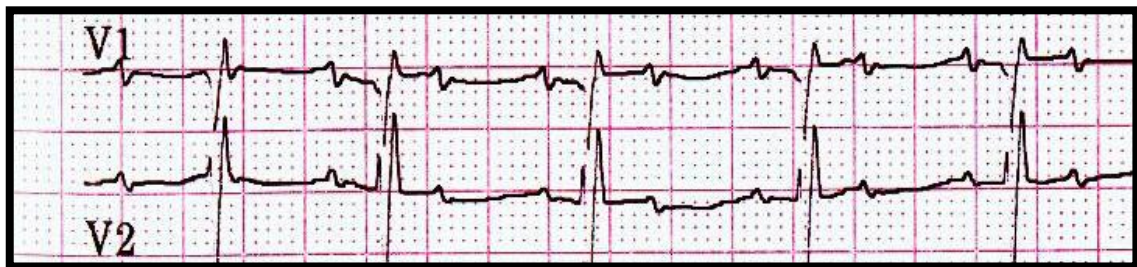
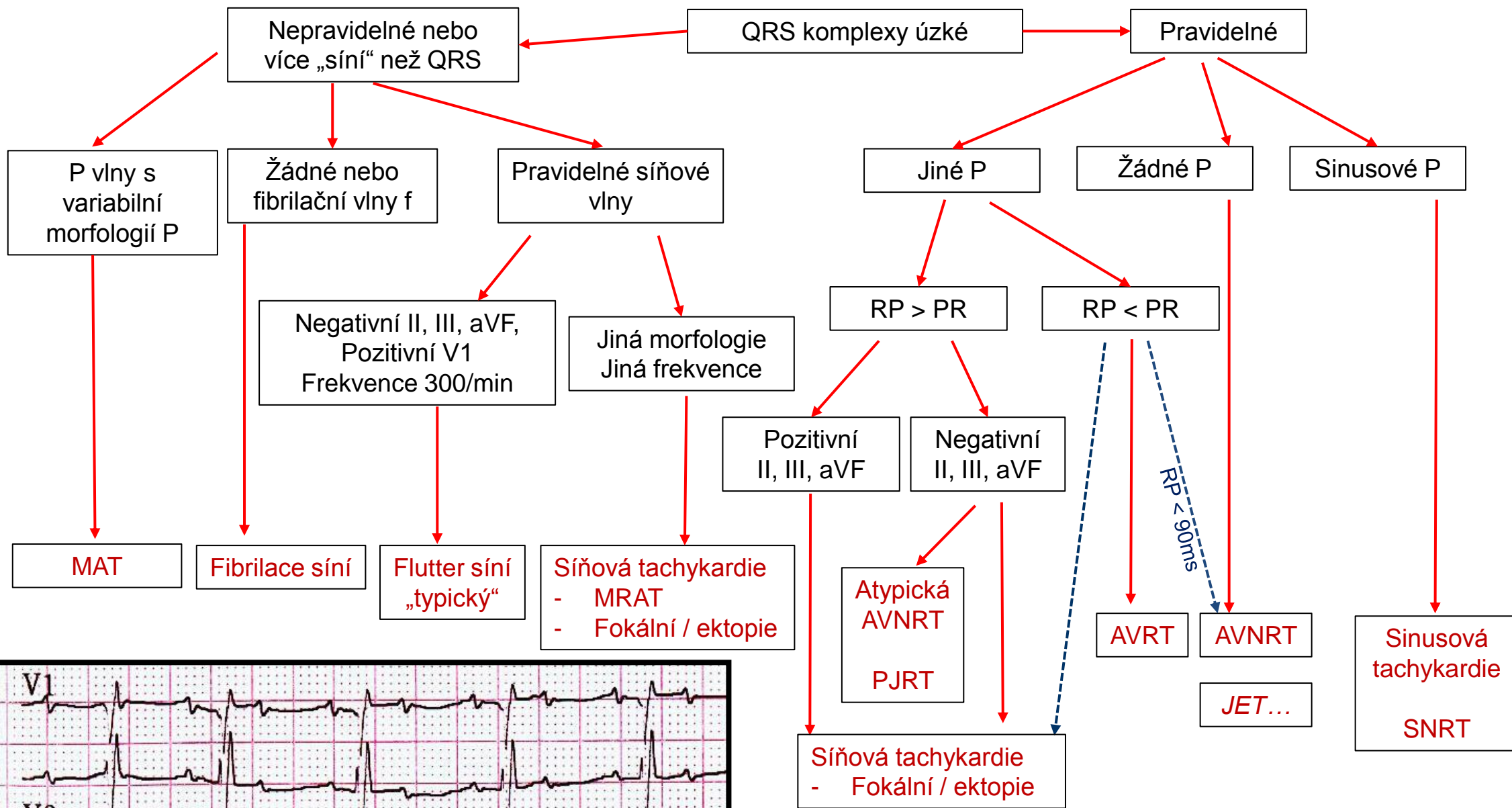
EKG 1



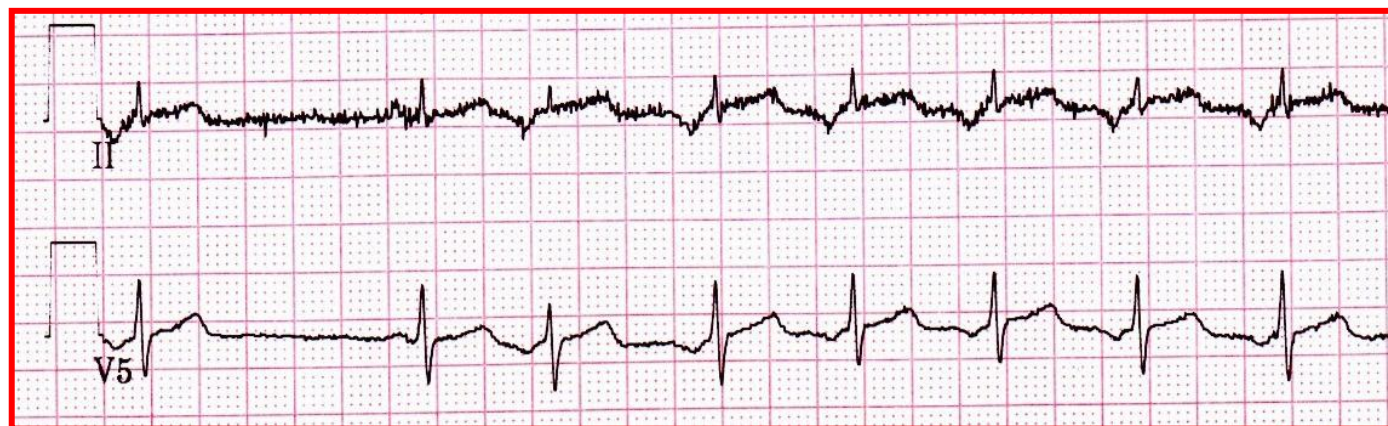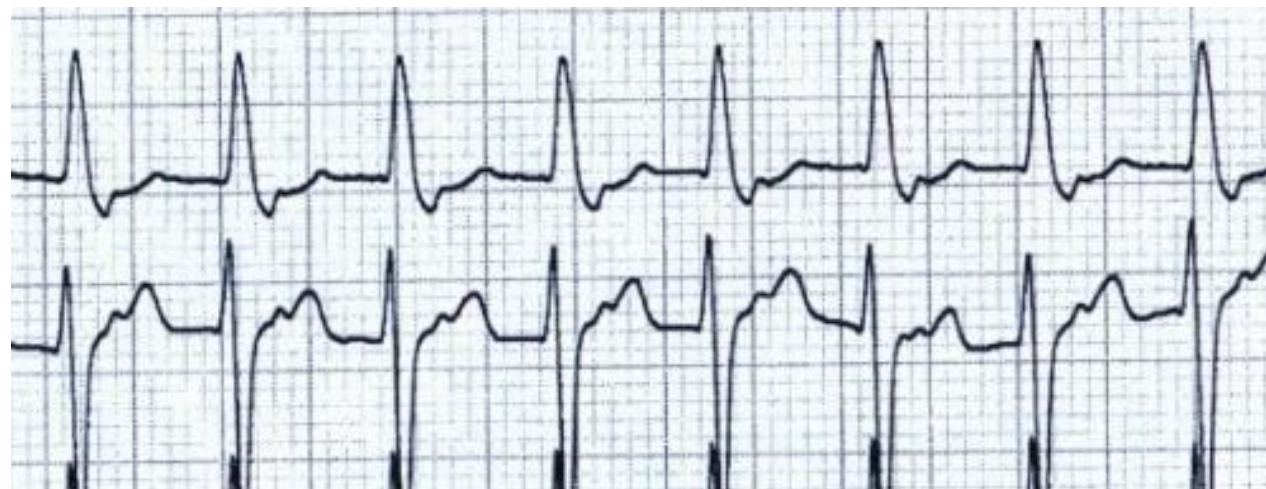
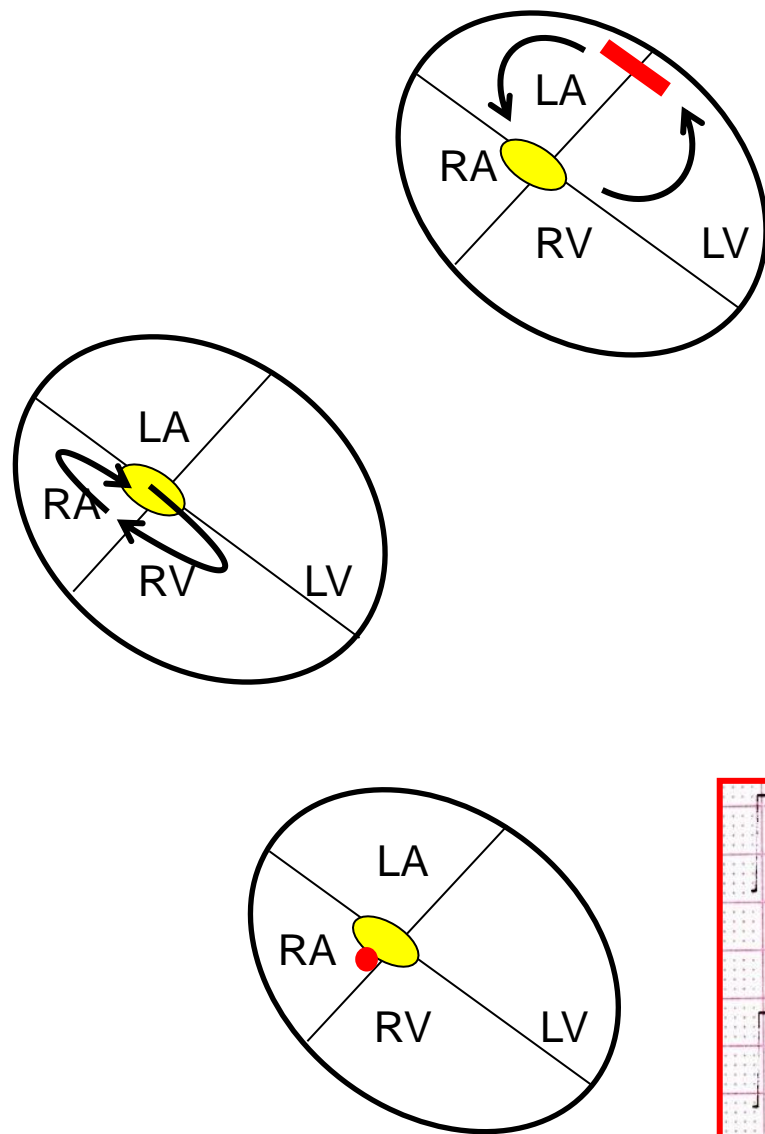
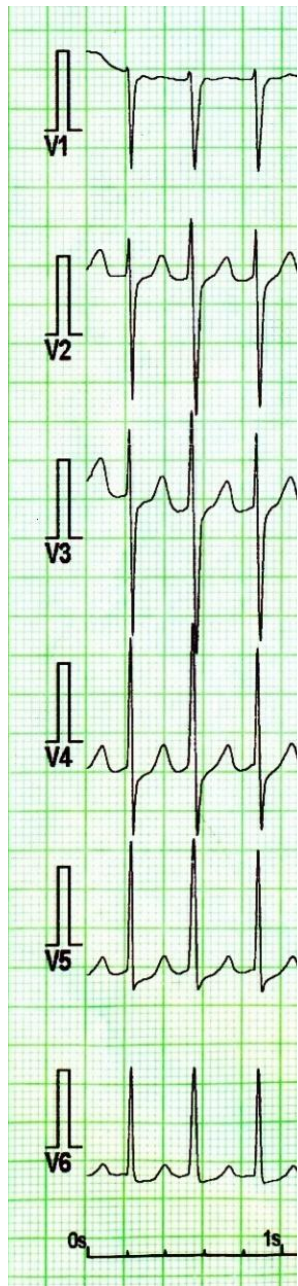
Kvíz 1

- Sinusová tachykardie
- Flutter síní 2:1
- Ortodromní AV reentry tachykardie
- Slow-fast AV nodání reentry tachykardie**

Tachykardie úzkokomplexové



Supraventrikulární tachykardie a P vlna



EKG 2

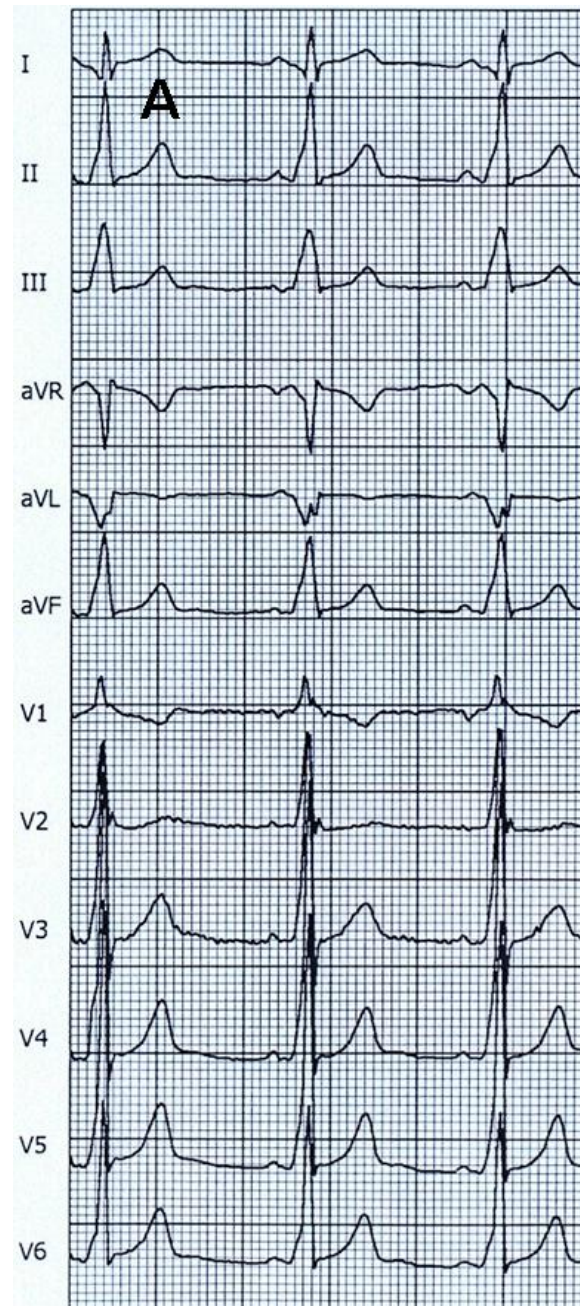
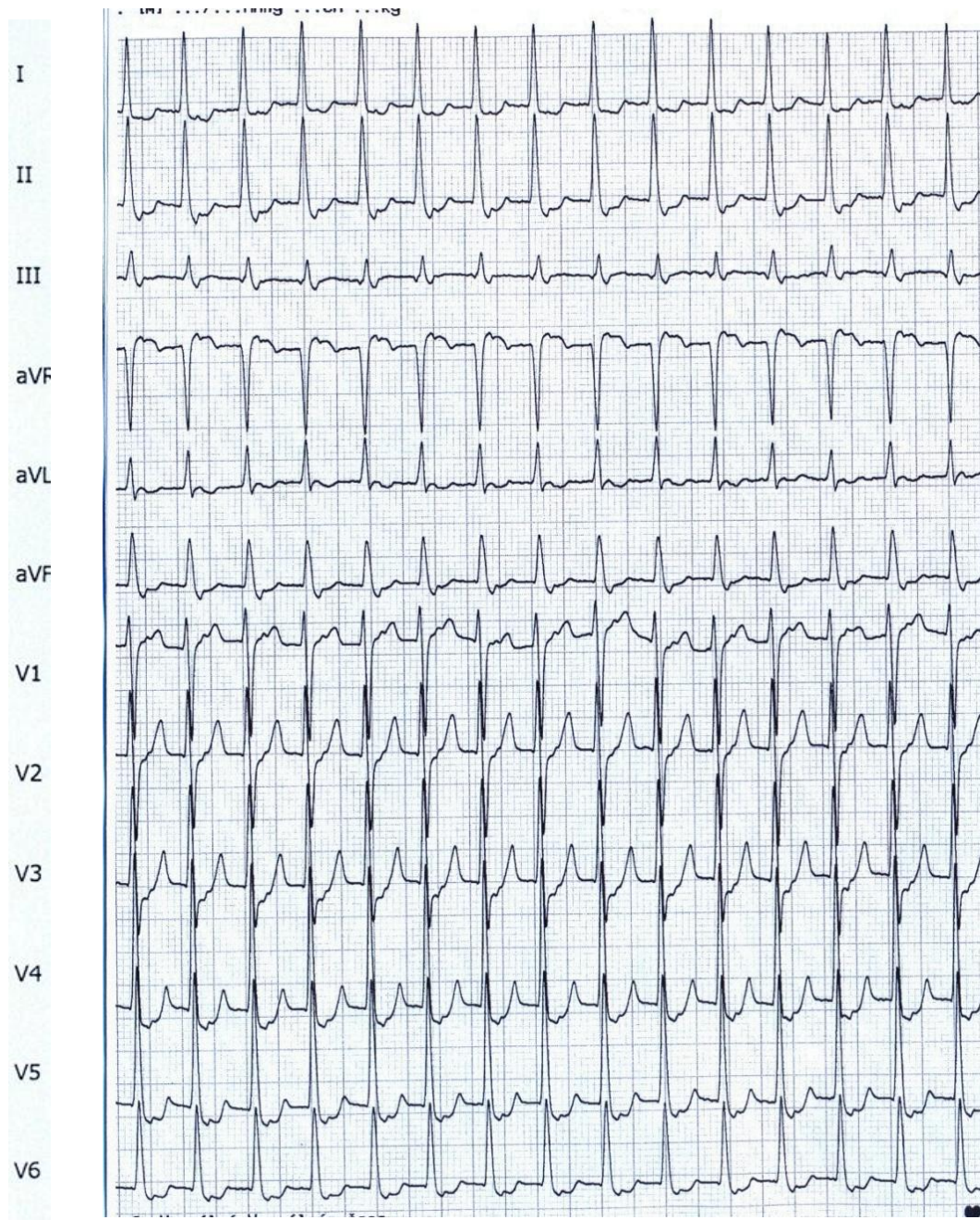
Pacient s opakovanými palpitacemi. Pravidelné, rychlé, náhle začínající a náhle končící.

Muž 30 let.

Anamnéza:

Bez významných onemocnění.

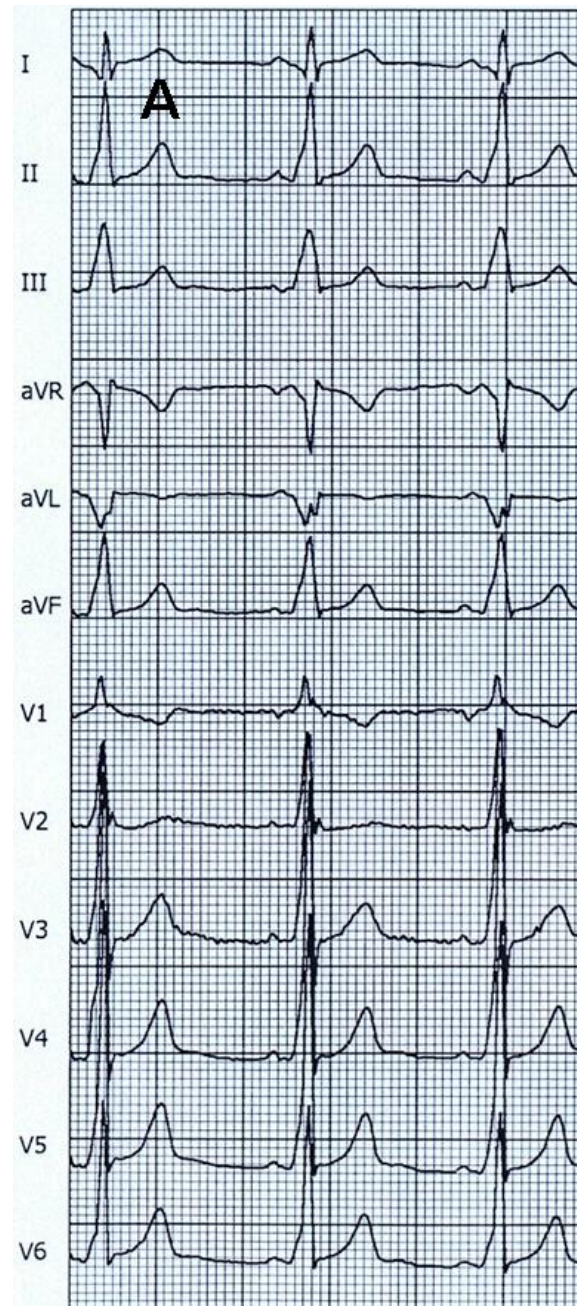
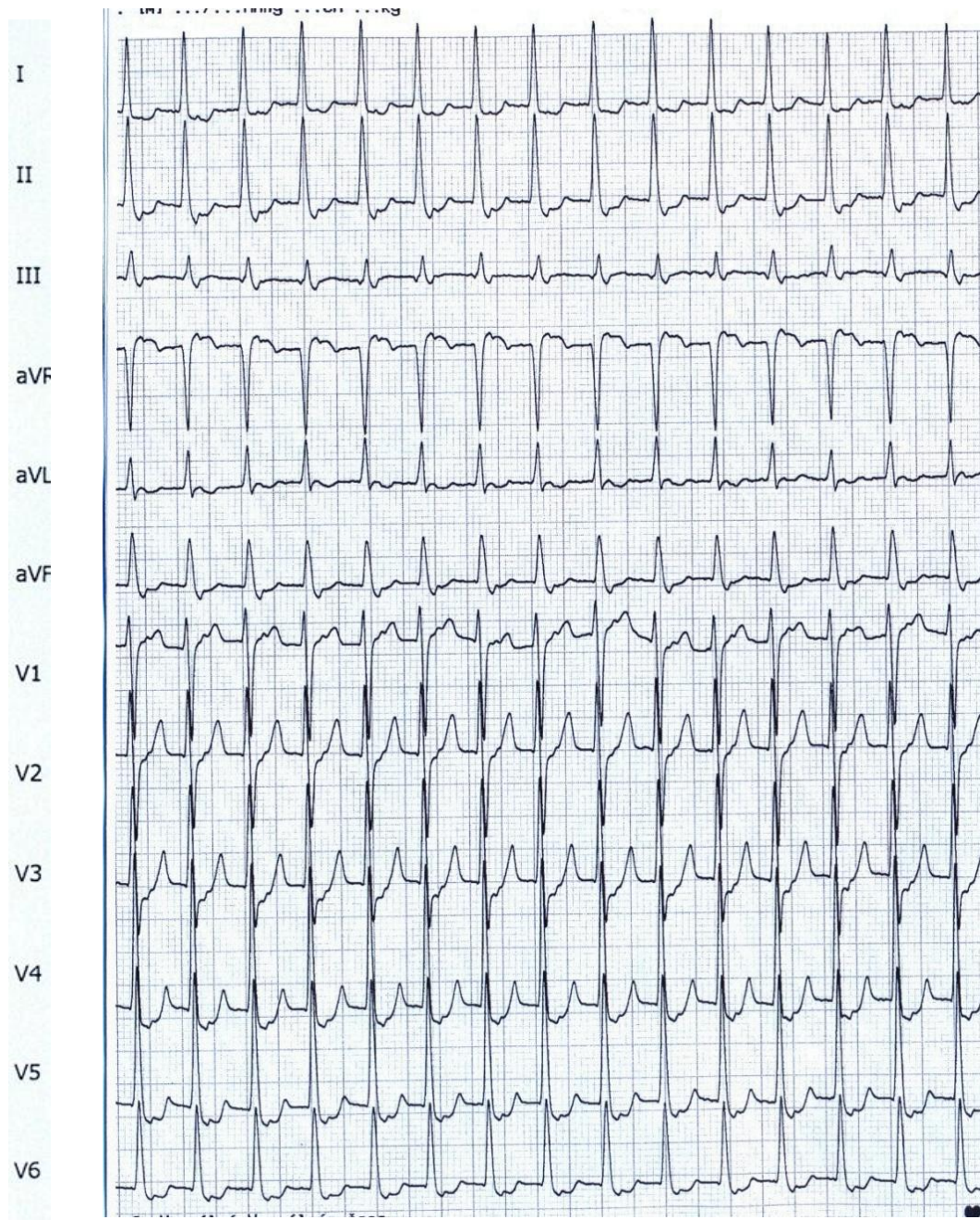
EKG 2



Kvíz 2

- Flutter síní 2:1
- Typická AV nodální reentry tachykardie
- Fibrilace síní
- Ortodromní AV reentry tachykardie

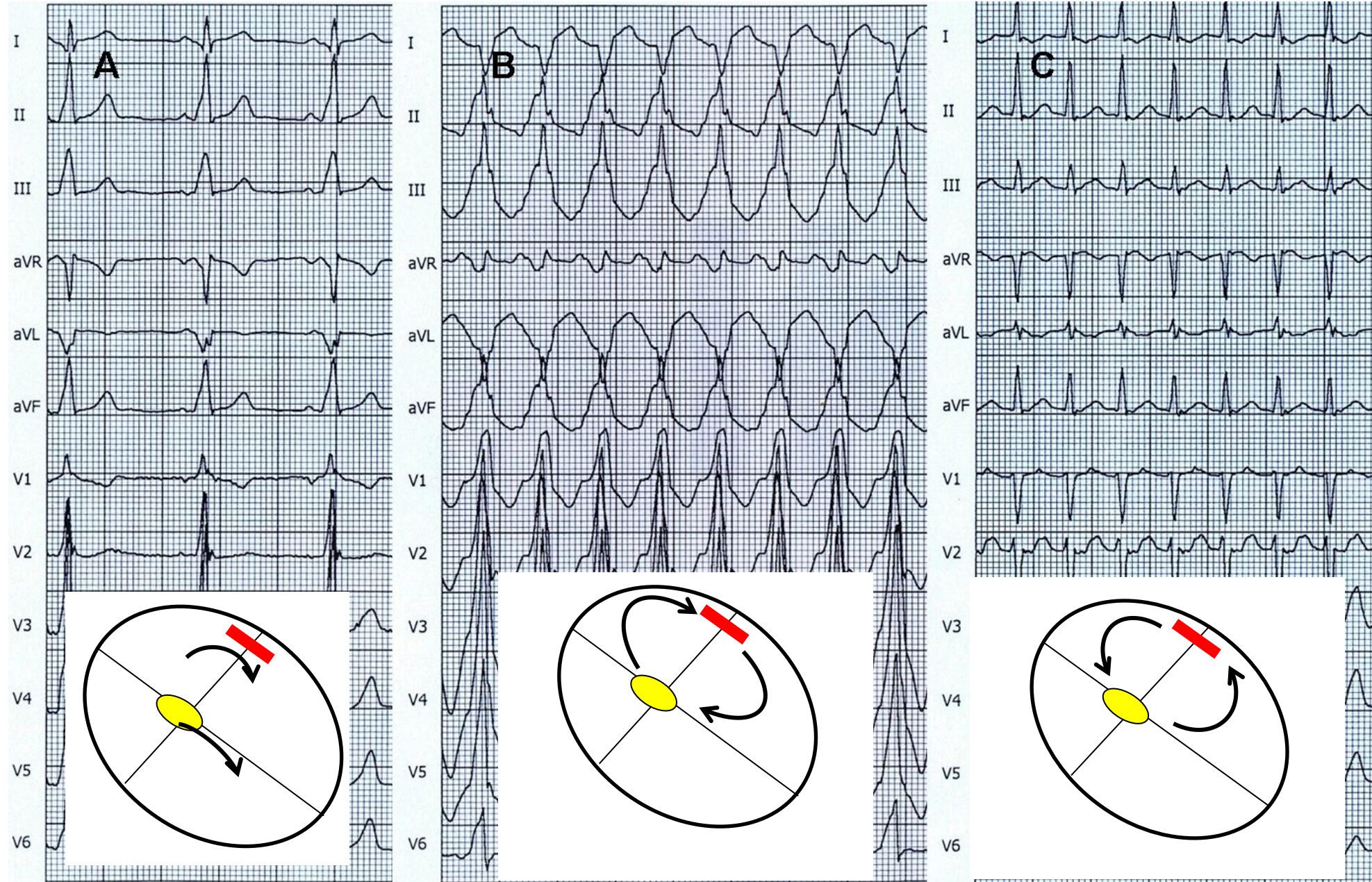
EKG 2



Kvíz 2

- Flutter síní 2:1
- Typická AV nodální reentry tachykardie
- Fibrilace síní
- Ortodromní AV reentry tachykardie**

Pacient měl i širokokomplexovou tachykardií



EKG 3

Pacientka s opakovanými palpítacemi. Jsou někdy krátce trvající, jindy má delší trvání.

35 let

Anamnéza:

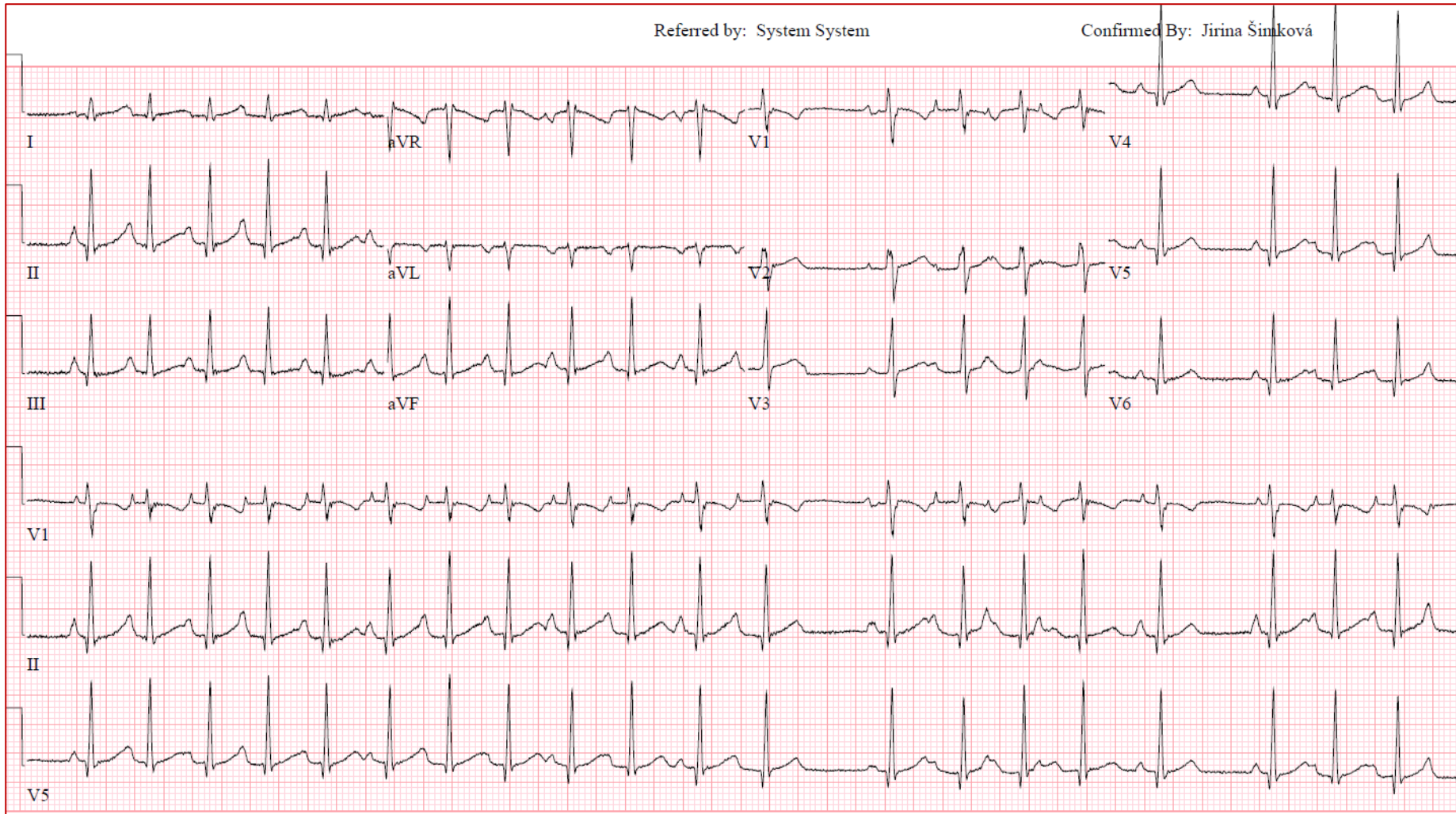
Bez významných onemocnění.

Dvě gravidity, bez pozoruhodností.

EKG 3

Referred by: System System

Confirmed By: Jirina Šimková



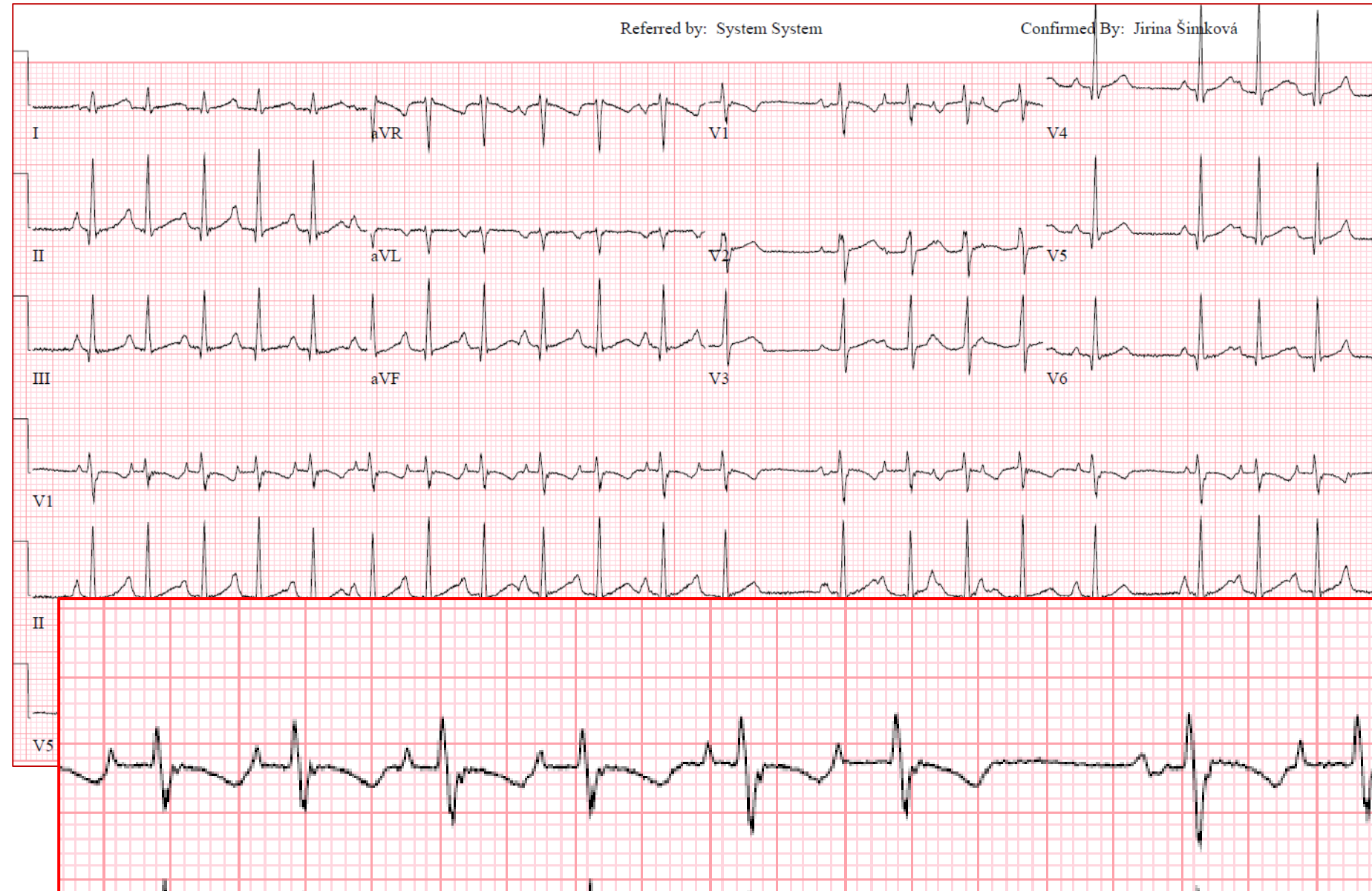
Kvíz 3

- Sinusová tachykardie
- Flutter síní 2:1
- Fokální síňová tachykardie
- Ortodromní AV reentry tachykardie

EKG 3

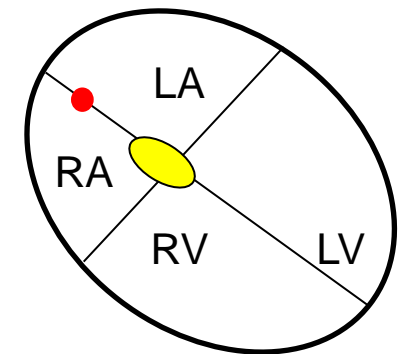
Referred by: System System

Confirmed By: Jirina Šimková

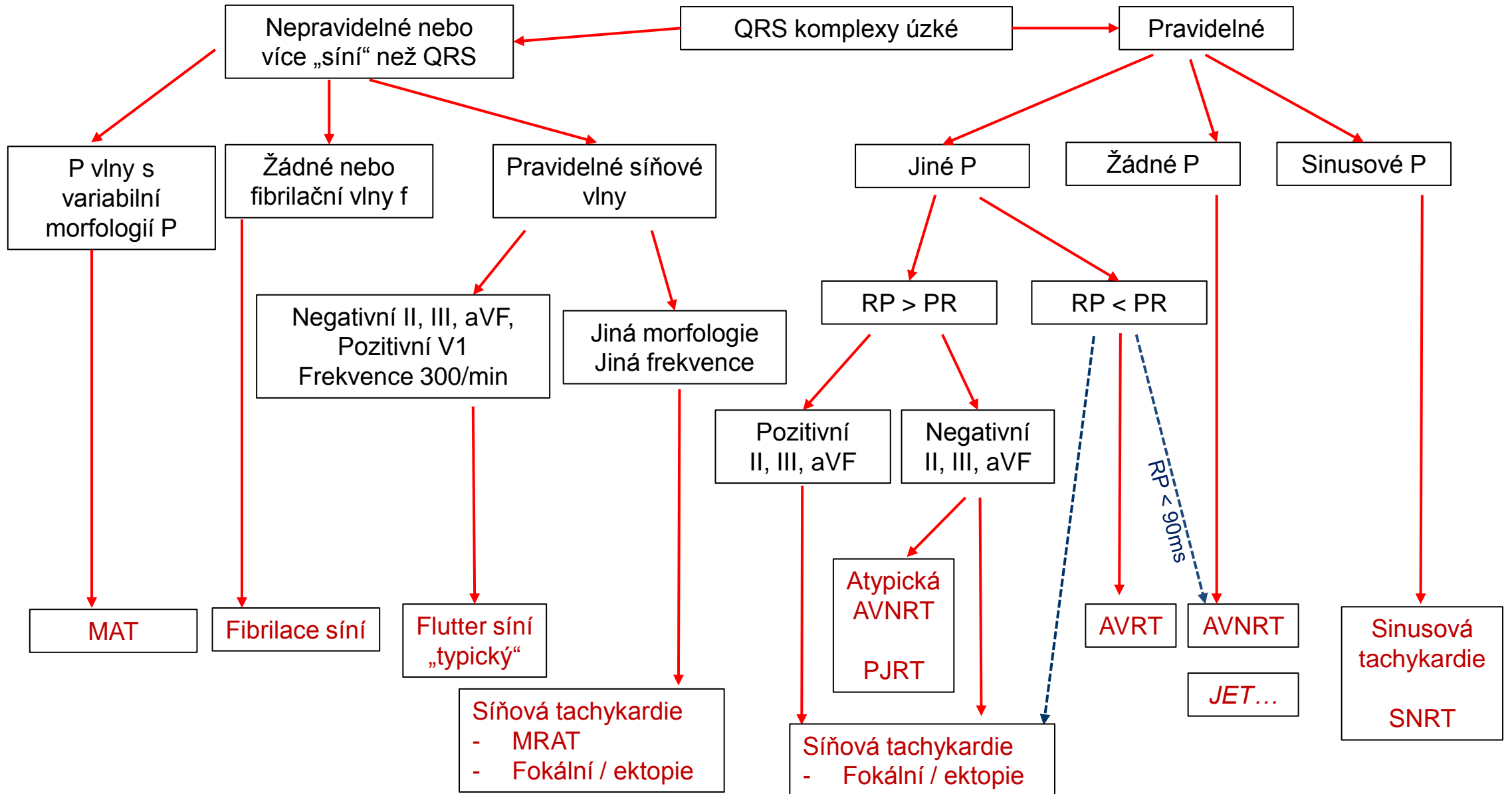


Kvíz 3

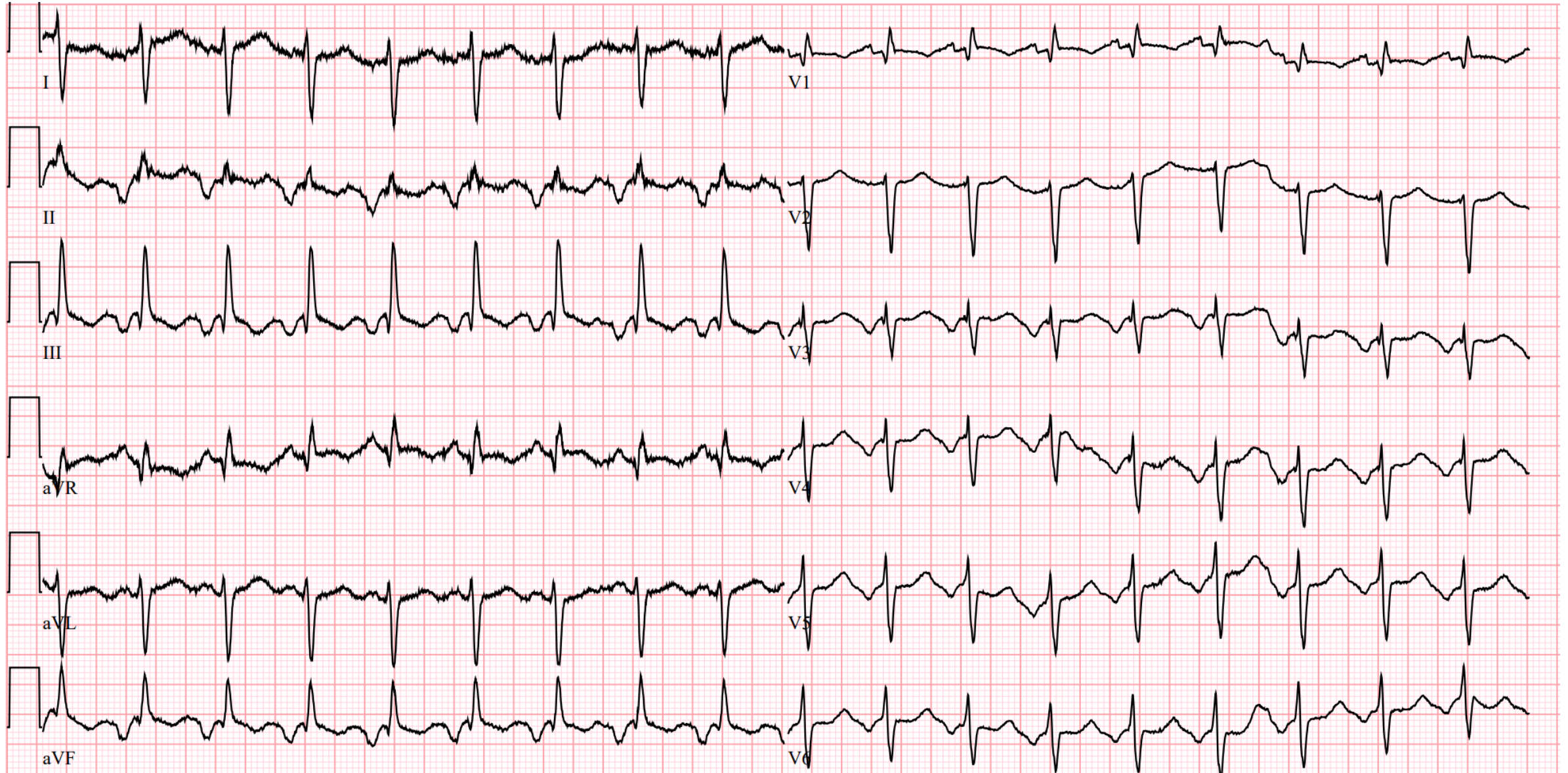
- Sinusová tachykardie
- Flutter síní 2:1
- Fokální síňová tachykardie**
- Ortodromní AV reentry tachykardie



Tachykardie úzkokomplexové



EKG long RP s neg. P vlnami



EKG 4

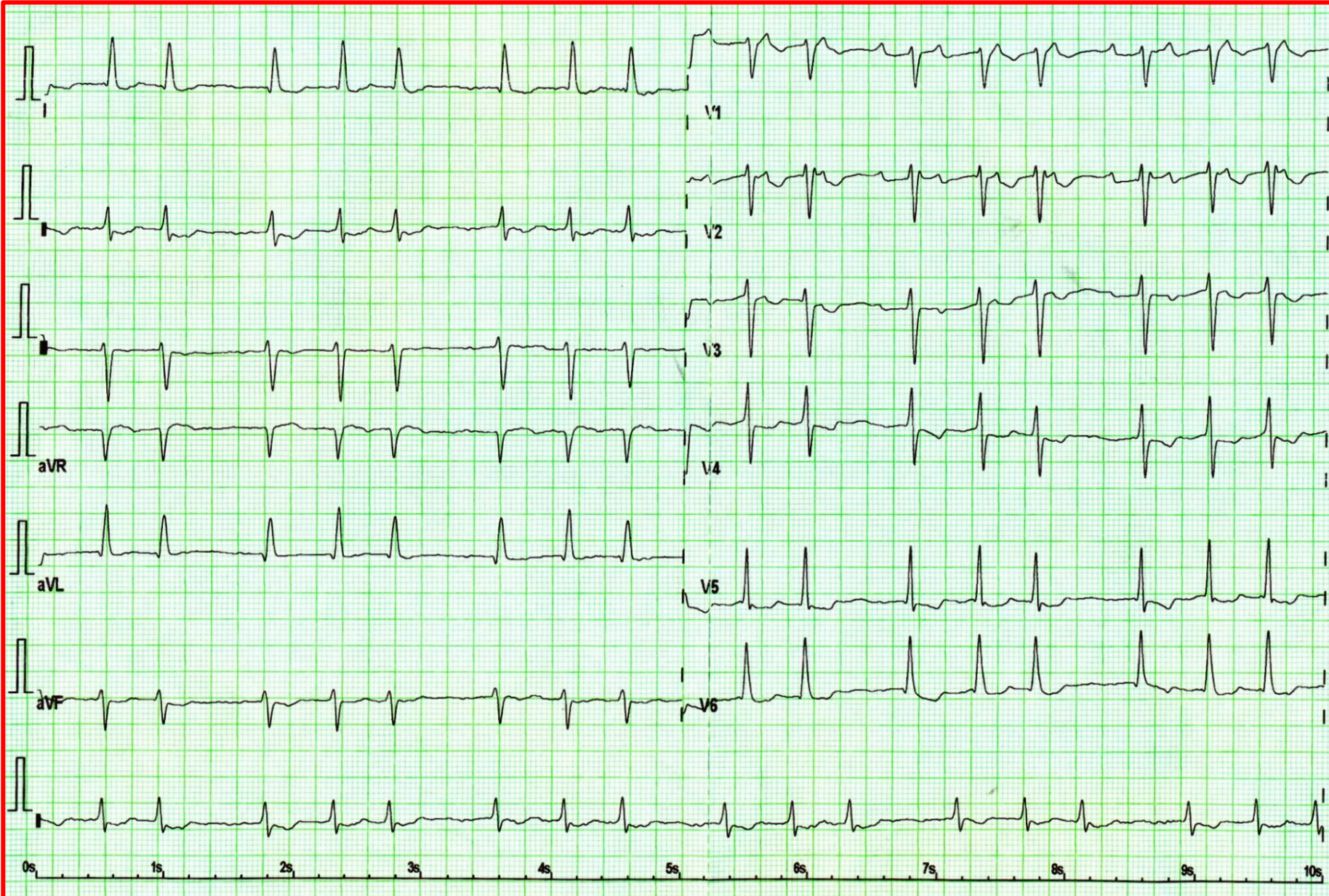
Nemocná po ablaci fibrilace síní.

Žena 66 let.

Anamnéza: Hypertenze, diabetes mellitus 2. typu, stp. autologní transplantaci kostní dřeně pro myelodysplastický syndrom.

Subjektivně: Palpitace prakticky nevnímá, někdy nepravidelný tep při měření krevního tlaku. Perimaleolární otoky dolních končetin.

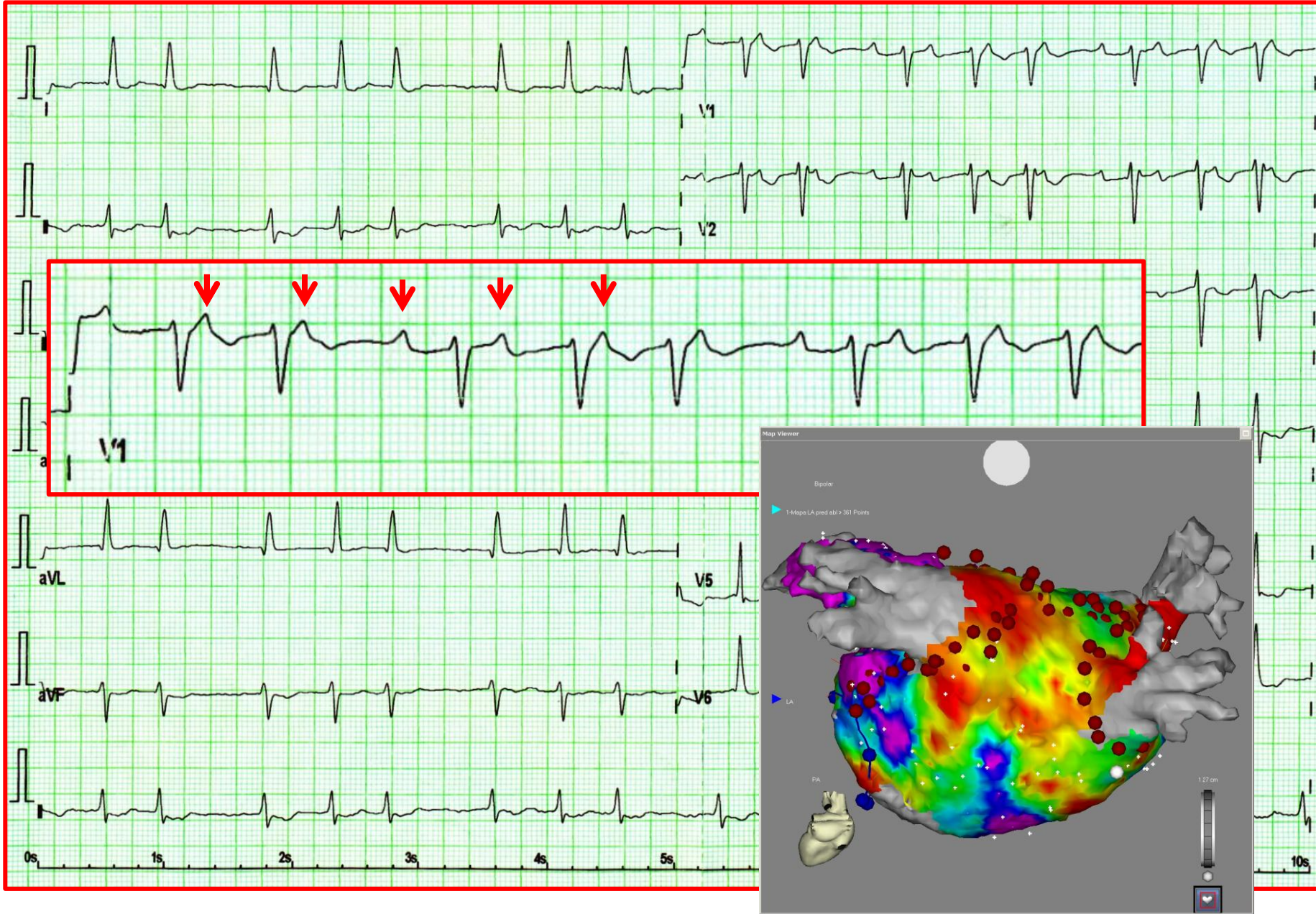
EKG 4



Kvíz 4

- a) Síňová tachykardie
- b) Sinusový rytmus s četnými SVES
- c) Fibrilace síní
- d) Flutter síní „typický“

EKG 4



Kvíz 4

- a) **Síňová tachykardie**
- b) Sinusový rytmus s četnými SVES
- c) Fibrilace síní
- d) Flutter síní „typický“

EKG 5

Nemocný přijatý od záchranné služby pro rychlé palpitace a prekolapsové stavy.

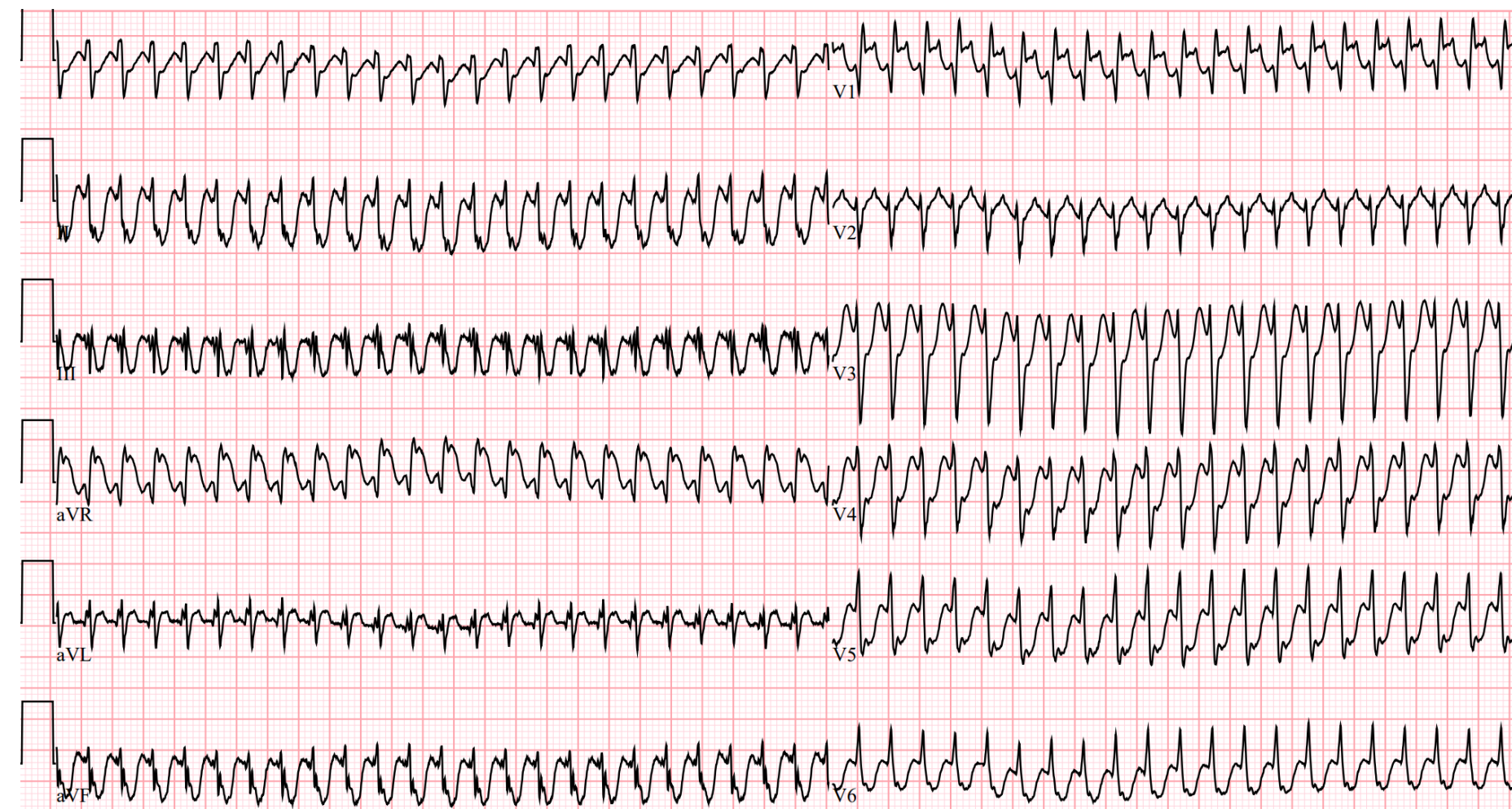
Muž 55 let.

Anamnéza: Hypertenze, doposud bez jiné zásadní anamnézy.

EKG 5

Kvíz 5

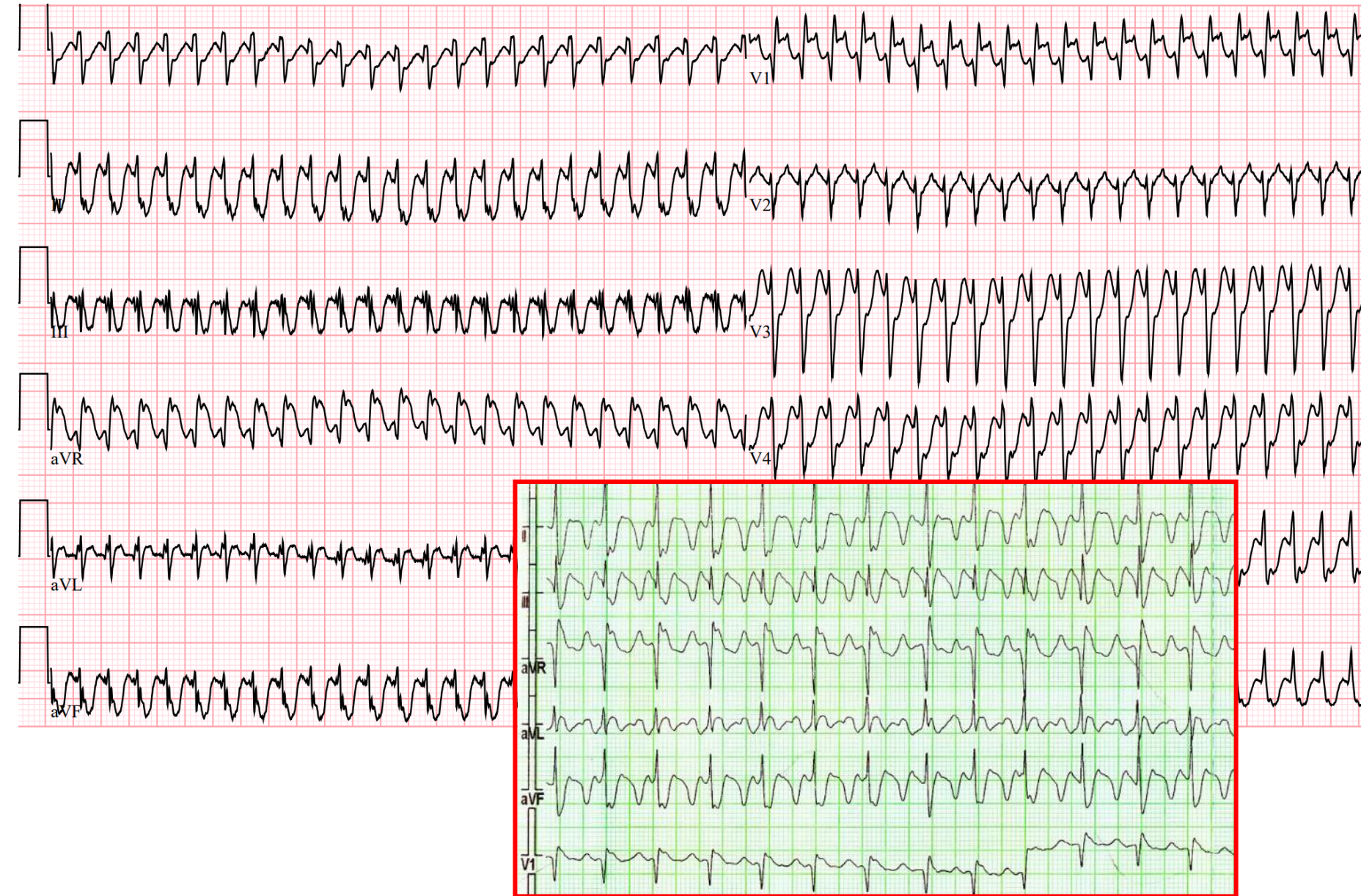
- a) Flutter síní 1:1
- b) AV nodální reentry tachykardie
- c) Komorová tachykardie
- d) Antidromní AV reentry tachykardie




EKG 5

Kvíz 5

- a) Flutter síní 1:1
- b) AV nodální reentry tachykardie
- c) Komorová tachykardie
- d) Antidromní AV reentry tachykardie



Děkuji za pozornost!!!



Holter EKG - bonus

49letý muž.

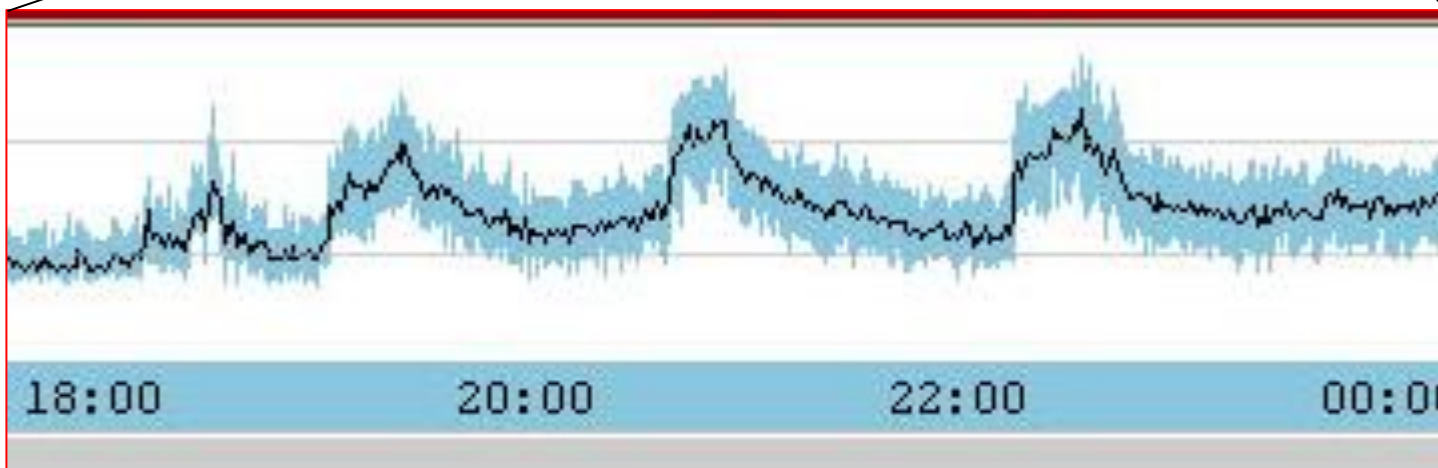
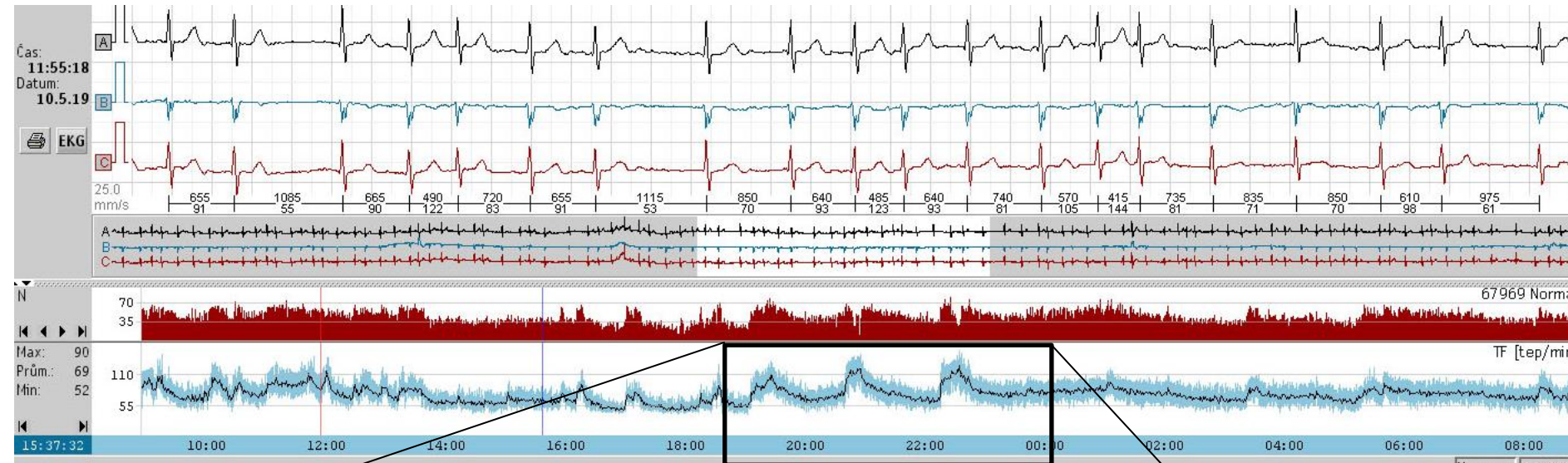
Vyšetřován pro palpitace: vteřinové přeskočení srdce, vynechání, kumuluje se do několika minut. Spíše v klidu.

Anamnéza: Hypertenze, metabolický syndrom.

Holter EKG - bonus

Kvíz 7

- a) Sinusová tachykardie
- b) Epizody fibrilace síní
- c) Paroxysmální supraventrikulární tachykardie
- d) Komorové tachykardie



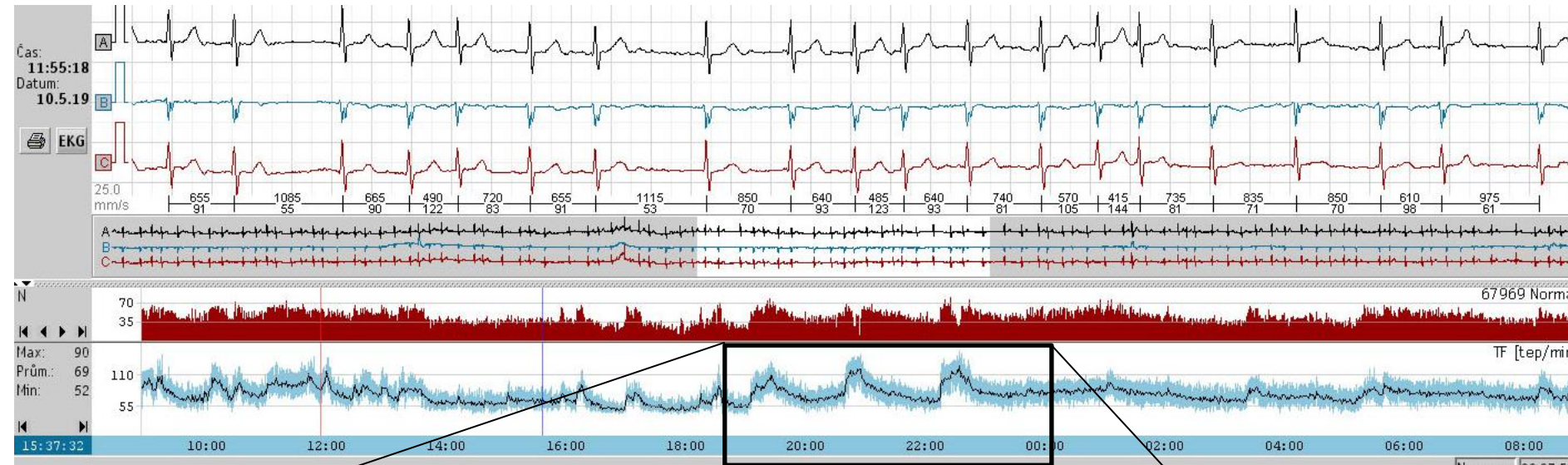
Dle deníku bez fyzické aktivity

S laskavým souhlasem dr. M. Válka

Holter EKG - bonus

Kvíz 7

- a) Sinusová tachykardie
- b) Epizody fibrilace síní
- c) Paroxysmální supraventrikulární tachykardie
- d) Komorové tachykardie



Dle deníku bez fyzické aktivity

MS v hokeji 2019

ČR – Švédsko



5:1



S laskavým souhlasem dr. M. Válka