

# Kasuistika 1: aortální vada u mladého nemocného

**PS Chlopenní a vrozené vady v dospělosti**

Jan Vojacek,

Kardiochirurgická klinika FN v Hradci Králové





## Deklarace konfliktu zájmů

	Nemám konflikt zájmů	Mám konflikt zájmů	Specifikace konfliktu (vyjmenujte subjekty, firmy či instituce, se kterými Vaše spolupráce může vést ke konfliktu zájmů)
Zaměstnanecký poměr	X		
Vlastník / akcionář	X		
Konzultant	X		
Přednášková činnost	X		
Člen poradních sborů (advisory boards)	X		
Podpora výzkumu / granty	X		
Jiné honoráře (např. za klinické studie či registry)	X		

# Kasuistika – aortální vada

- Muž, 51 let, sledován pro kombinovanou aortální vadu
- OA: arteriální hypertenze komp.
- Anamnéza:
  - AP 0, NYHA II.st
- Echokardiografické vyšetření
  - AS: AVAi 0, 45cm<sup>2</sup>/m<sup>2</sup>
  - EF LK 70%
  - Hypertrofie LK

iE33  
17/29 #17  
1024x768

PHILIPS

TISO.7 MI 0.1

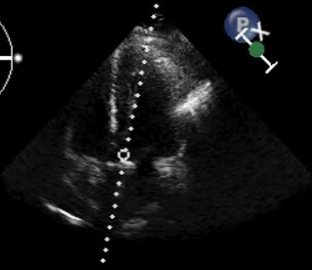
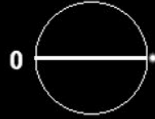POLANS

FN Hradec Kralove KCH

X5-1/KCH

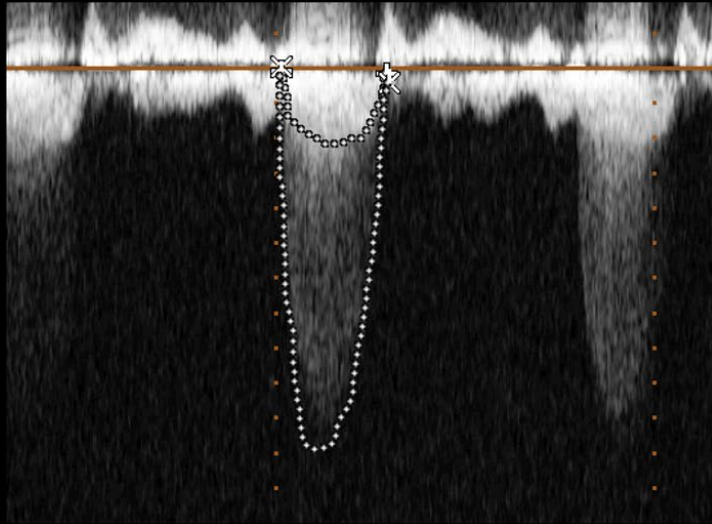
FR 43Hz  
24cm

2D  
70%  
C 50  
P Low  
HGen



CW  
50%  
1.8MHz  
WF 225Hz

M3



× AV VTI

Vmax 546 cm/s

Vmean 405 cm/s

Max PG 119 mmHg

Mean PG 74 mmHg

VTI 116 cm

÷ LVOT VTI

Vmax 112 cm/s

Vmean 86.7 cm/s

Max PG 5 mmHg

Mean PG 3 mmHg

VTI 24.3 cm

SV (LVOT) 110 ml

AVA (VTI)Index 0.43

AVA (VTI) 0.95 cm<sup>2</sup>

AVA (Vmax) 0.93 cm<sup>2</sup>/s

m/s  
-1.0  
-2.0  
-3.0  
-4.0  
-5.0  
-6.0

Fit

C:127 W:254

# Rozměry aorty

