



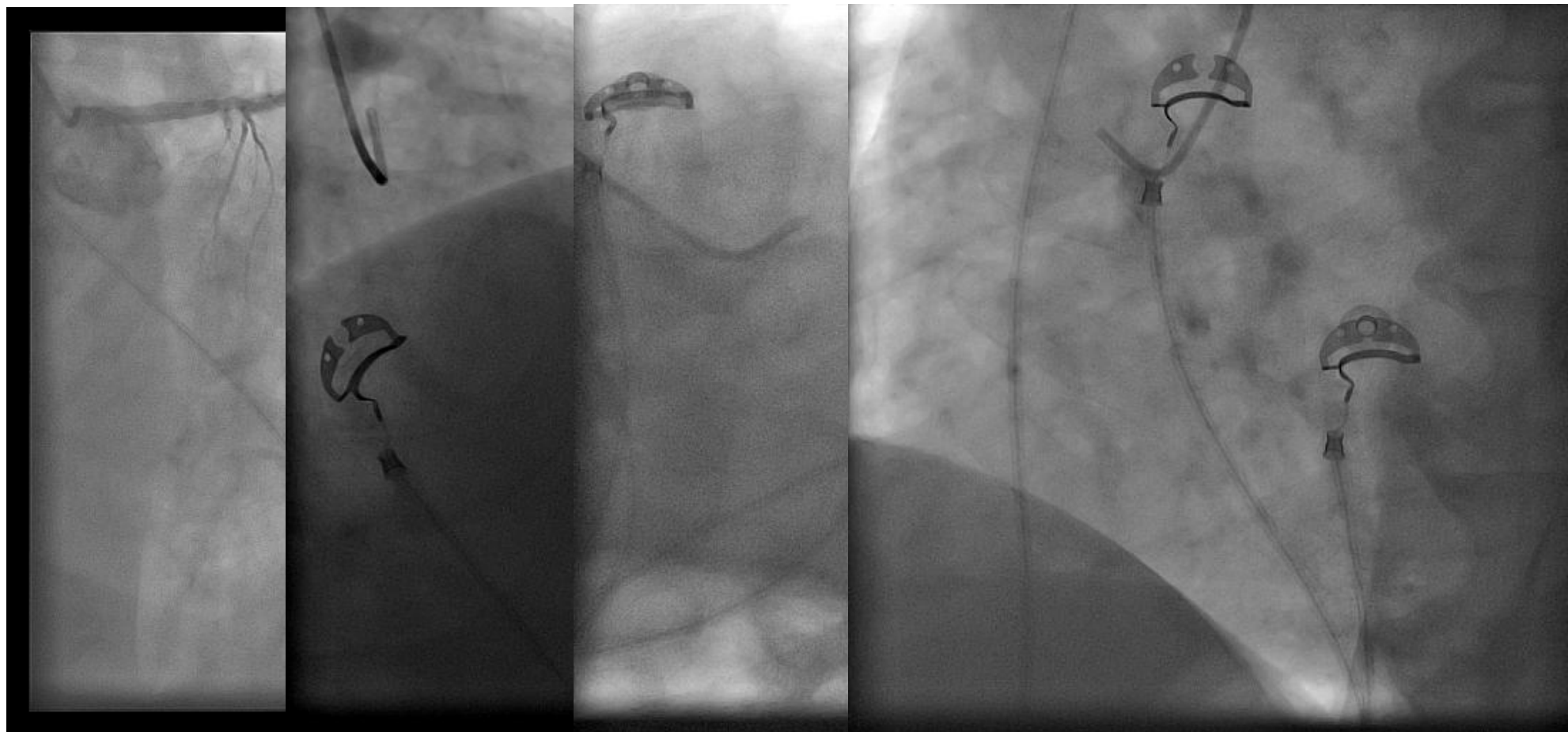
Primární fibrilace komor a co dál?

O. Boček

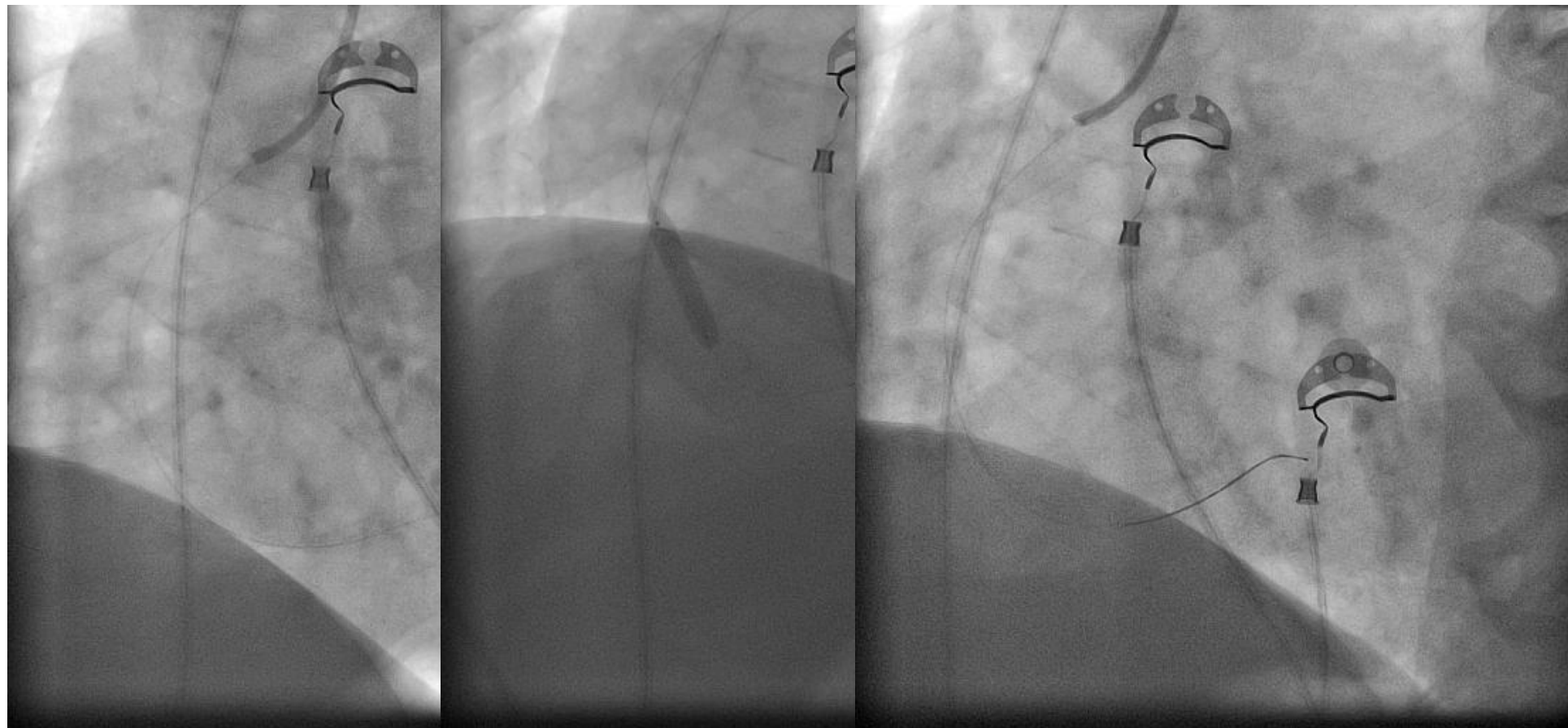
Pacient M.W.

- Muž 65 let
- OA: hypertenze, dyslipidémie na statinu
- kuřák
- NO: krátké oprese den před přijetím. Silné stenokardie v den přijetí při ranní kávě. Volána RZP, na Ekg obraz STEMI DS.
- Fibrilace komor po EKG, defibrilován, zaléčen a transportován na angiosál

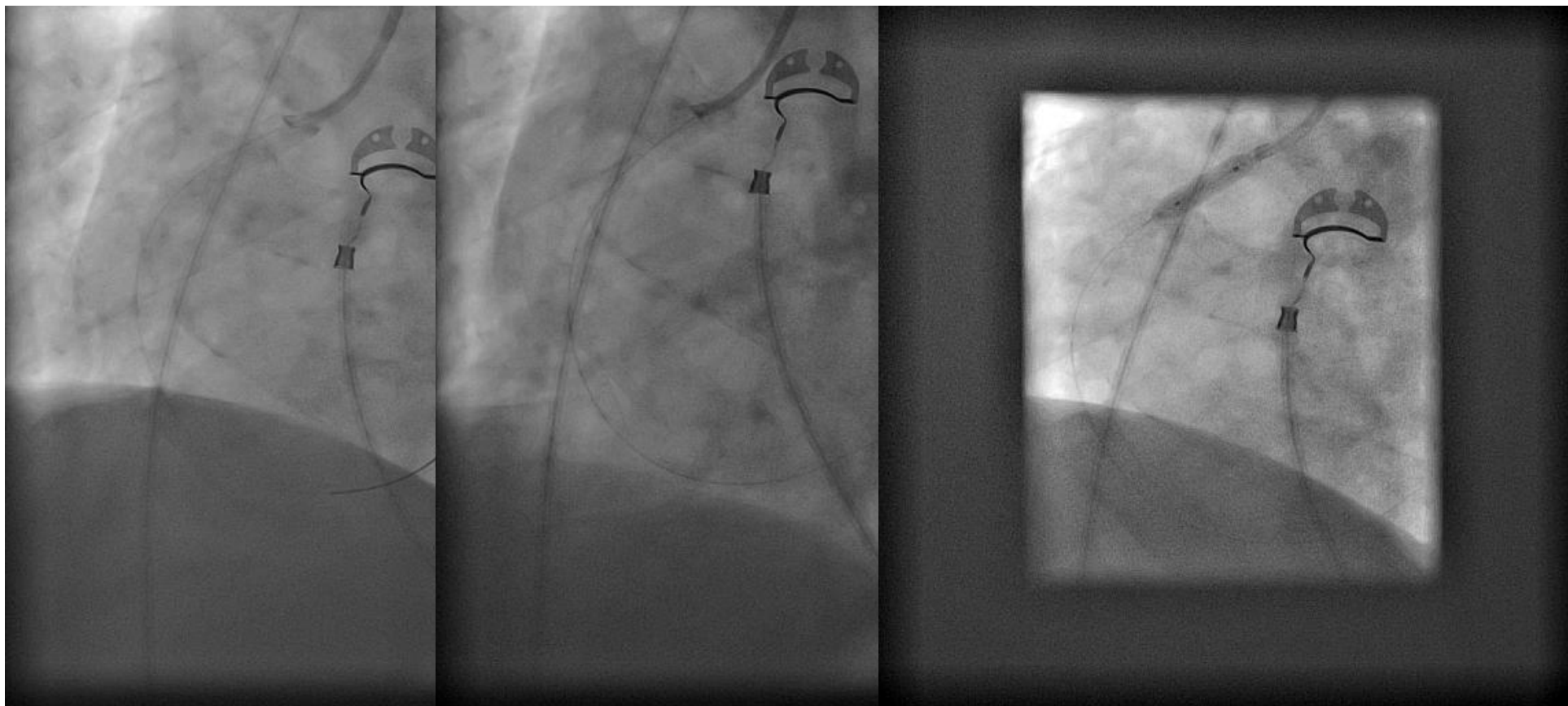
SKG – atypické větvení s RC odstupující z prox. ACD, význané postižení ACD



Tromboaspirace a implantace léhového stentu



Disekce proximální ACD guidingem s nutností implanatace druhého lékového stentu



Výsledek po PPCI

