



KARDIOCHIRURGIE
Hradec Králové



KAZUISTIKA ČÍSLO 5

A.Myjavec, Z.Turek, P.Polanský, M.Hrdinová

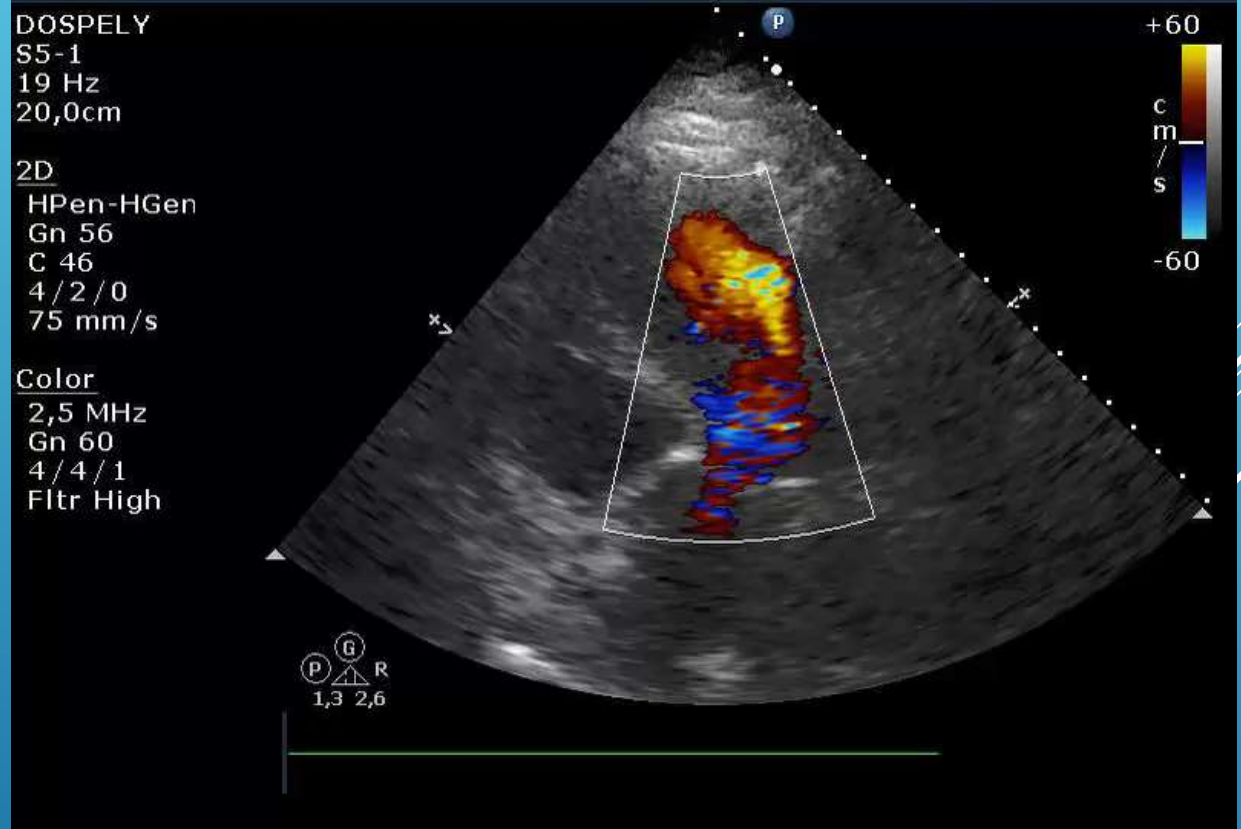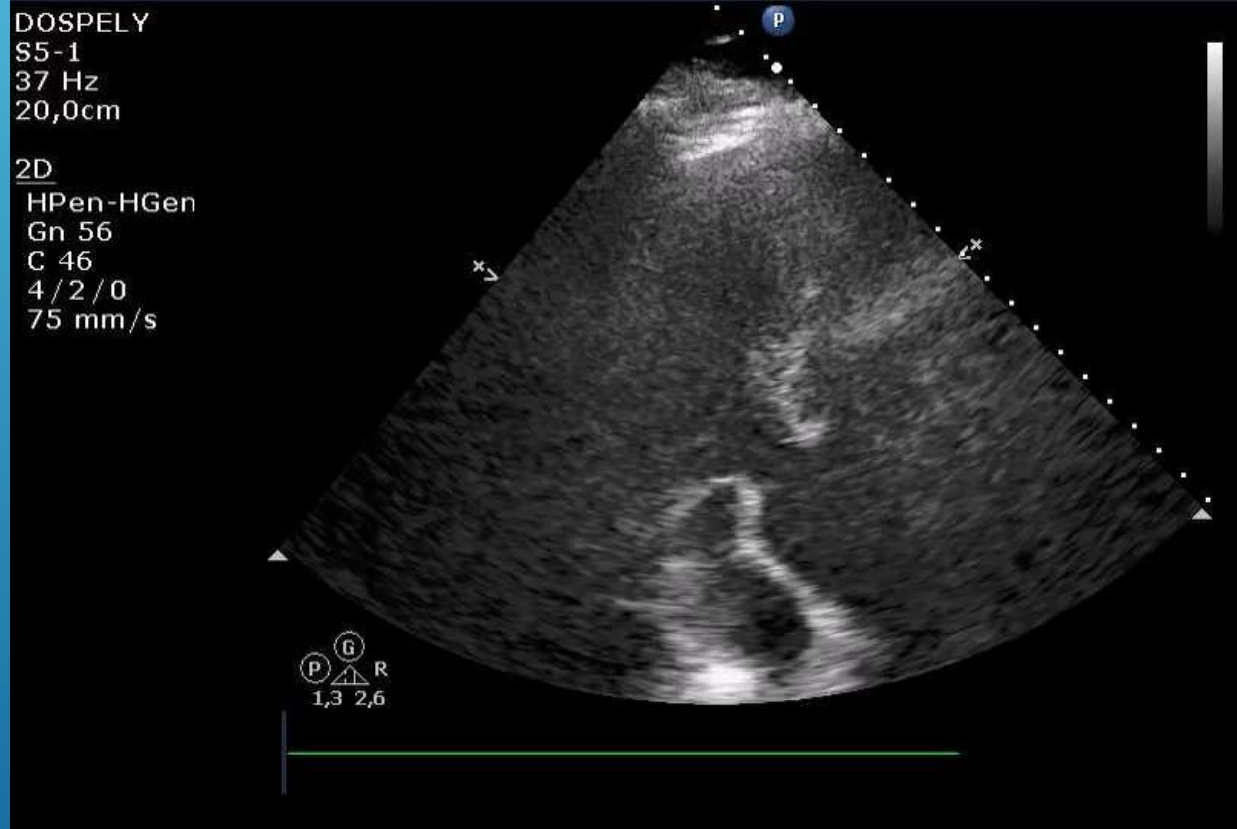
ANAMNESA

- ▶ 46 letý muž
- ▶ OA: AH, BMI 38kg/m²,
stp. op. L ramene pro habituální luxaci 2002,
stp. op. středouší pro obstrukci Eustachovy trubice 2007,
stp. op. revizi po bodném poranění jater, stp. tonsilektomii
- ▶ FA: amlodipin, lisinopril
- ▶ TA: kuřák, 20 cigaret denně, alkohol příležitostně
- ▶ AA: neguje
- ▶ PA: voják z povolání

NYNĚJŠÍ ONEMOCNĚNÍ

- ▶ 14.8.2018, 01:00 hod ráno:
Bolest na hrudi, propagace mezi lopatky. Lehká dušnost.

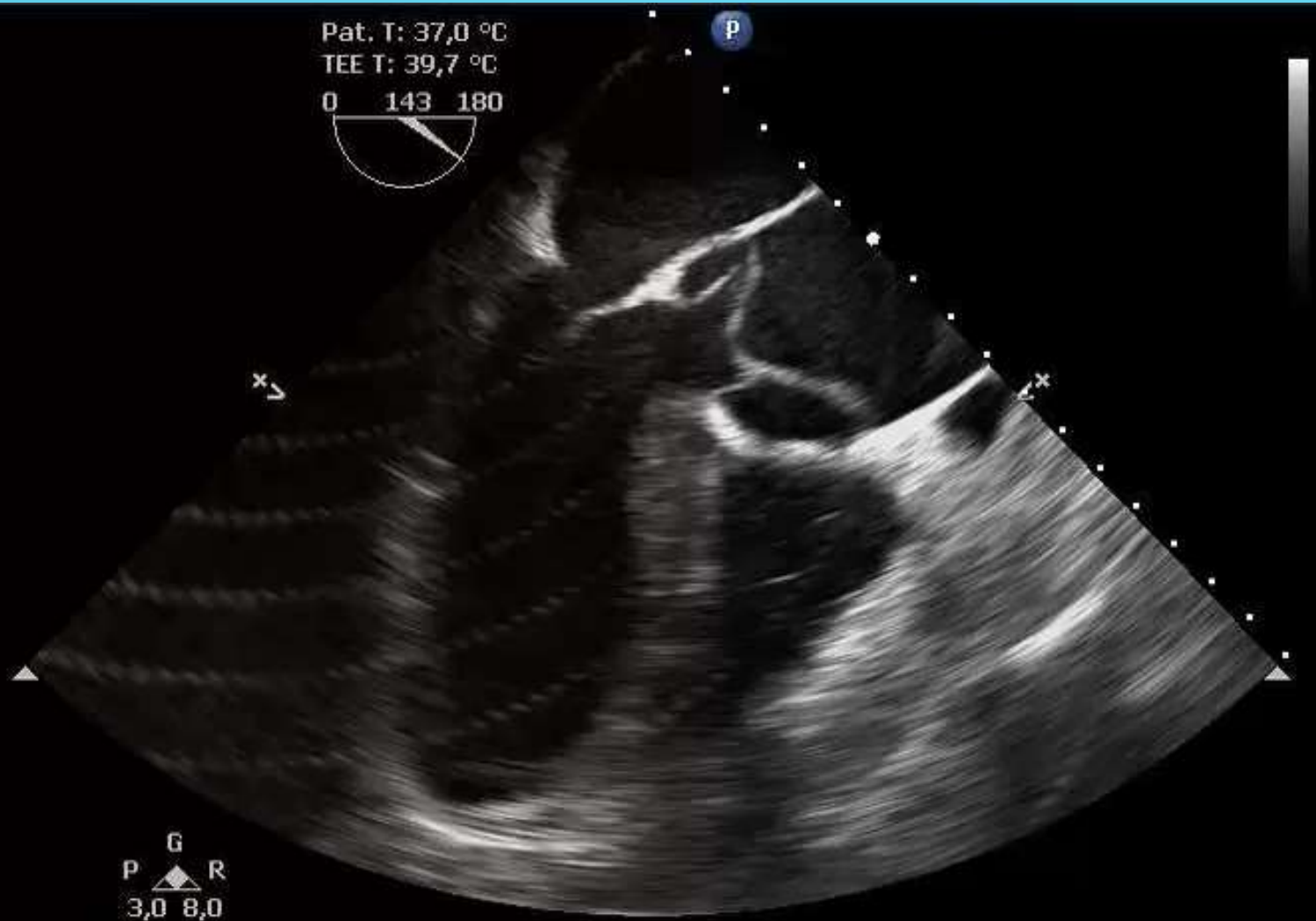
Při přijetí:
TK 120/70mmHg
TF 110/min
DF 22/min
TT: 36,9°C



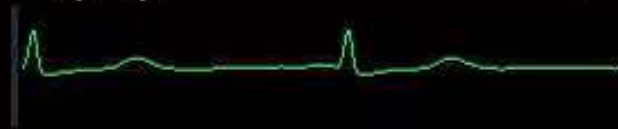TEE
X7-2t
46 Hz
17,0cm

Pat. T: 37,0 °C
TEE T: 39,7 °C
0 143 180

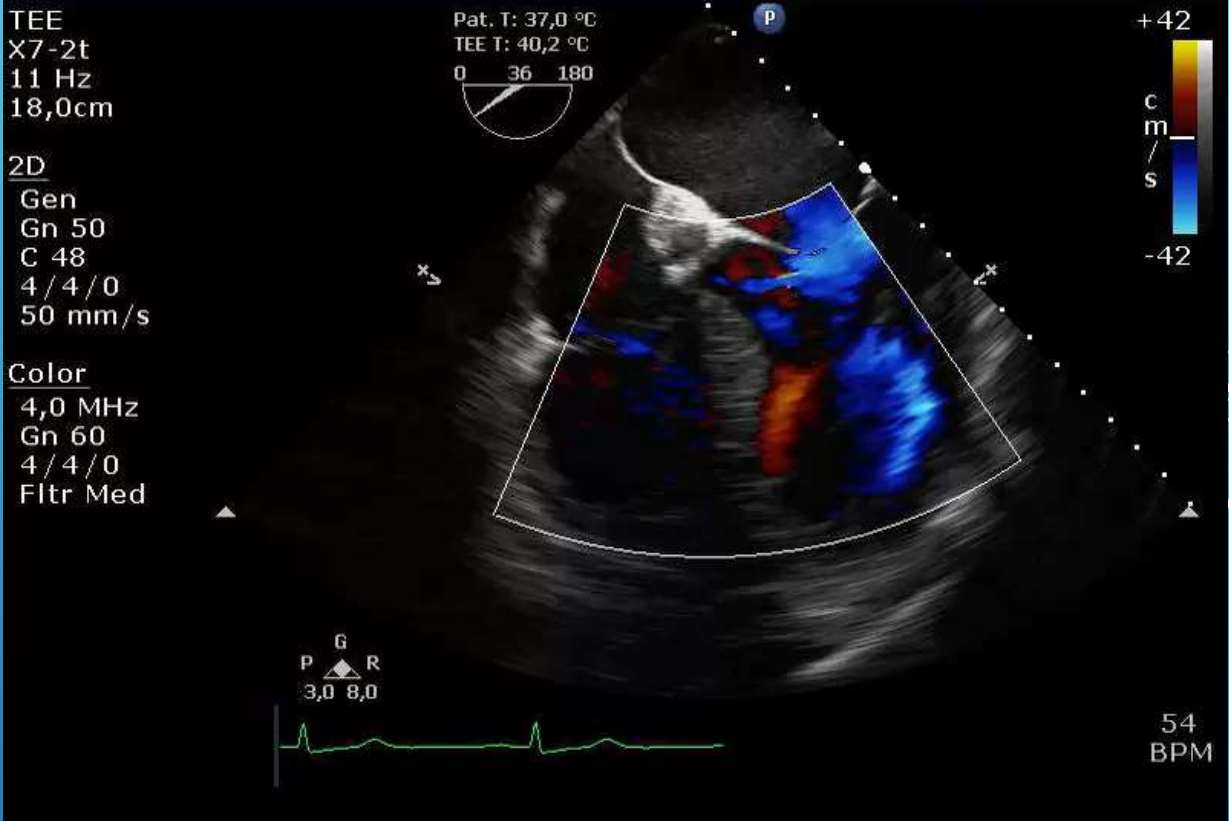
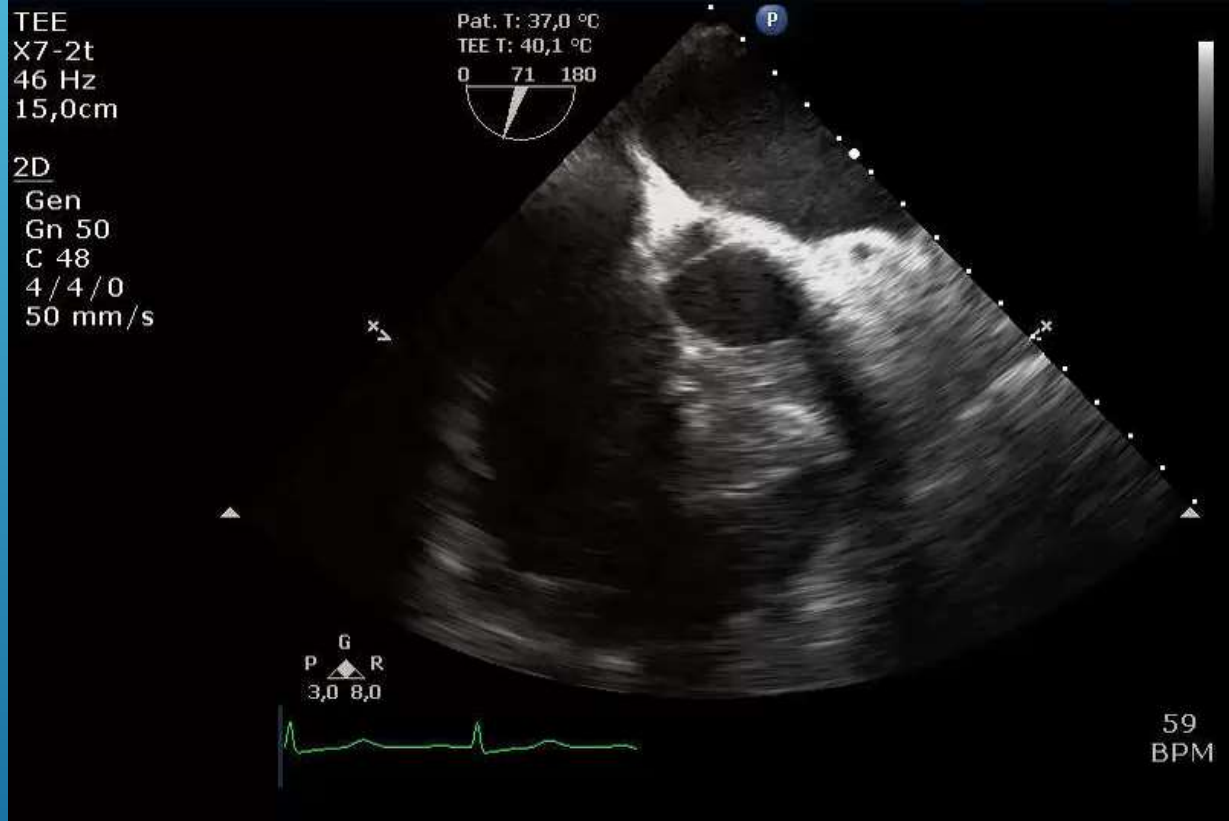
2D
Gen
Gn 50
C 48
4/4/0
50 mm/s




G
P R
3,0 8,0



64
BPM



JEDNÁ SE O:

- ▶ 1) Normální nález na UZ TTE a TEE
 - ▶ 2) Aortální disekci typu B
 - ▶ 3) Aortální disekci typu A
 - ▶ 4) Čtyřcípou aortální chlopeň s malou aortální regurgitací
- 
- A decorative graphic consisting of several parallel white lines of varying lengths, slanted upwards from left to right, located in the bottom right corner of the slide.

INDIKOVÁNO JE:

- ▶ 1) Emergentní kardiochirurgická operace – výkon na ascendentní aortě, ev. aortální chlopni, ev. oblouku aorty
- ▶ 2) Implantace stentgraftu do descendentní hrudní aorty
- ▶ 3) Stav nevyžaduje hospitalizaci, pacient může být propuštěn domů
- ▶ 4) Koronarografie k vyloučení interarteriálního průběhu pravé koronární tepny mezi kmenem arteria pulmonalis a aortou

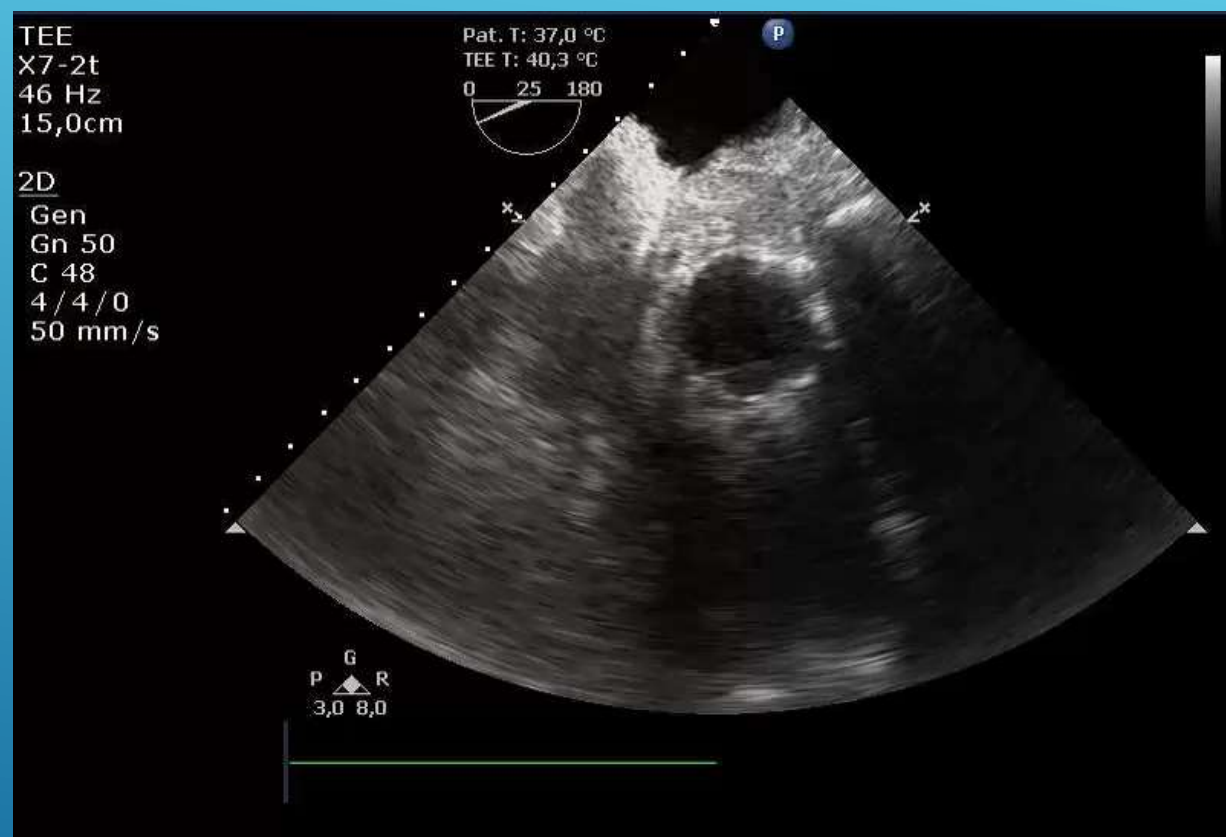
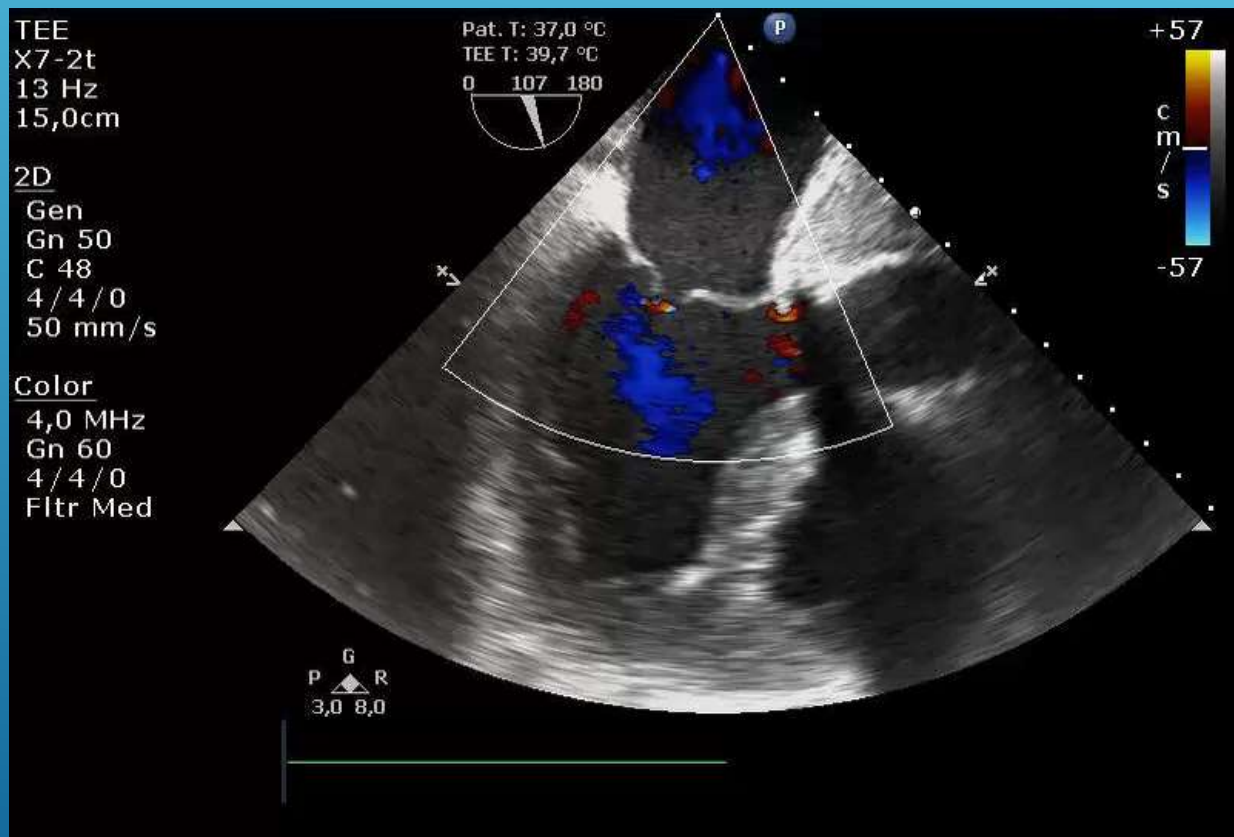
ECC: BENTALOVA OPERACE DNE 14.8.2018

(CONDUIT CARBOMEDICS 25)

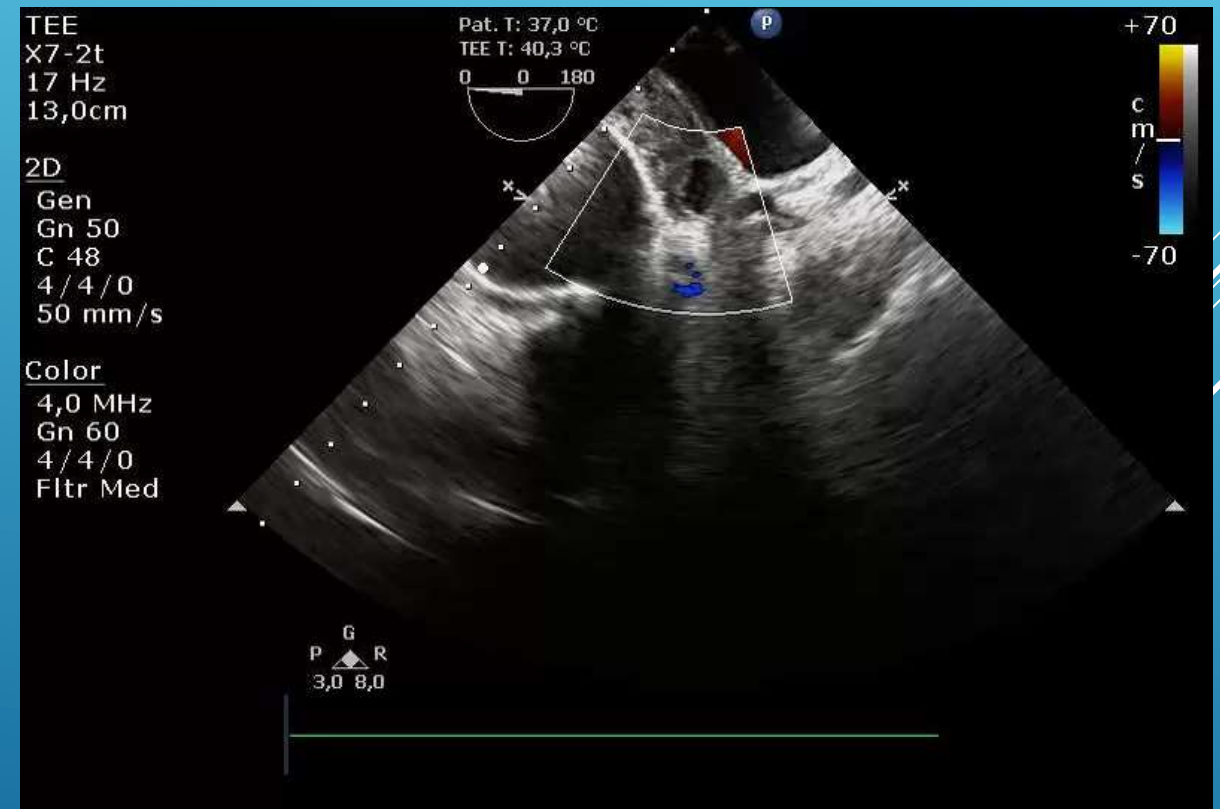
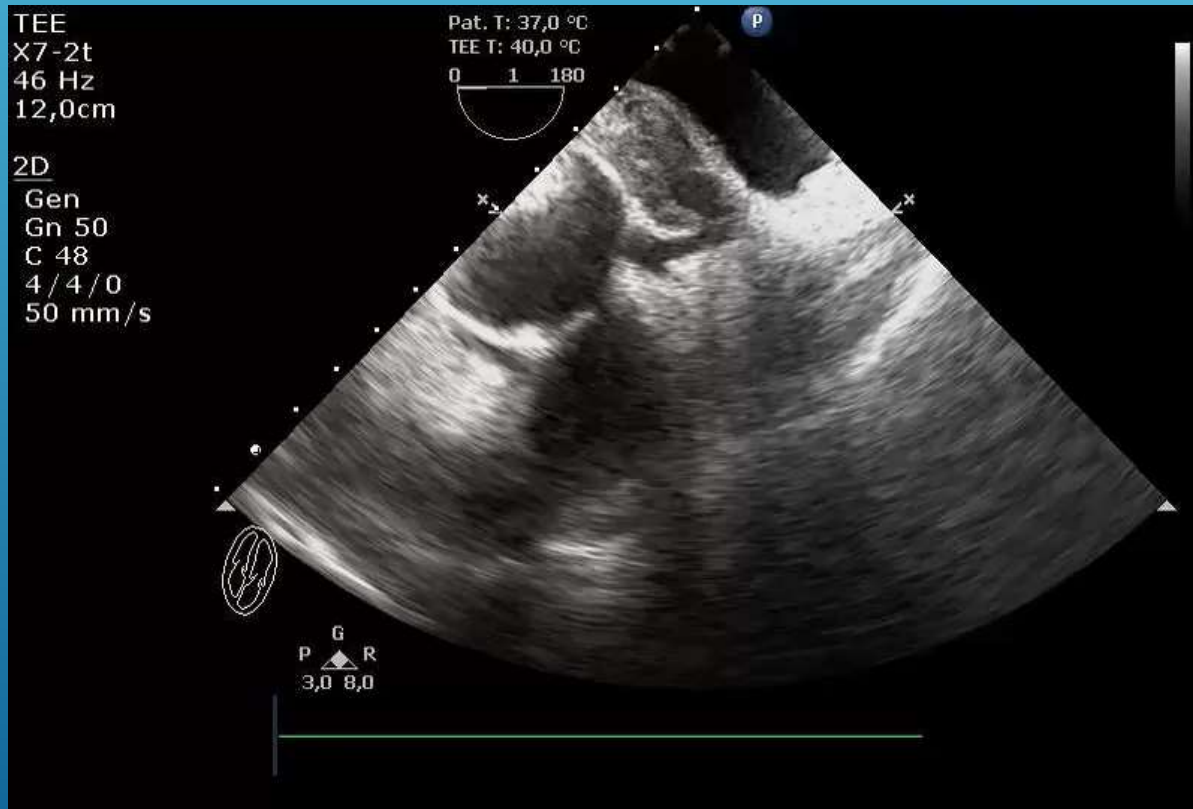- ▶ Hemoragický šok perioperační
- ▶ Chirurgická revize pro krvácení 14.8. a 15.8.2018 (druhá revize dramatická včetně masáže srdce)
- ▶ Postkardiotomický syndrom
- ▶ MODS (plíce, oběh, ledviny, vnitřní prostředí)
- ▶ Akutní pankreatitida
(perkutánní punkce peripankreatické kolekce – Klebsiella pneumoniae ESBL+)
- ▶ Paroxysmy fibrilace síní
- ▶ Chirurgická tracheostomie 24.8.2019



16.8.2018



4.9.2018



NÁLEZY ZE 16.8. A 3.9.2018


- ▶ 1) Jsou více-méně stejné, jedná se o přirozený vývoj v rámci stavu po operaci, s částečnou resorpcí pooperačního prosáknutí tkání
- ▶ 2) Patrně došlo k porušení integrity konduity s vytvořením fistule s choboty
- ▶ 3) Jedná se pseudoaneurysma vycházející z ramus circumflexus
- ▶ 4) Jedná se pseudoaneurysma vycházející z ramus interventricularis anterior

NA OBRÁZKU VIDÍTE:

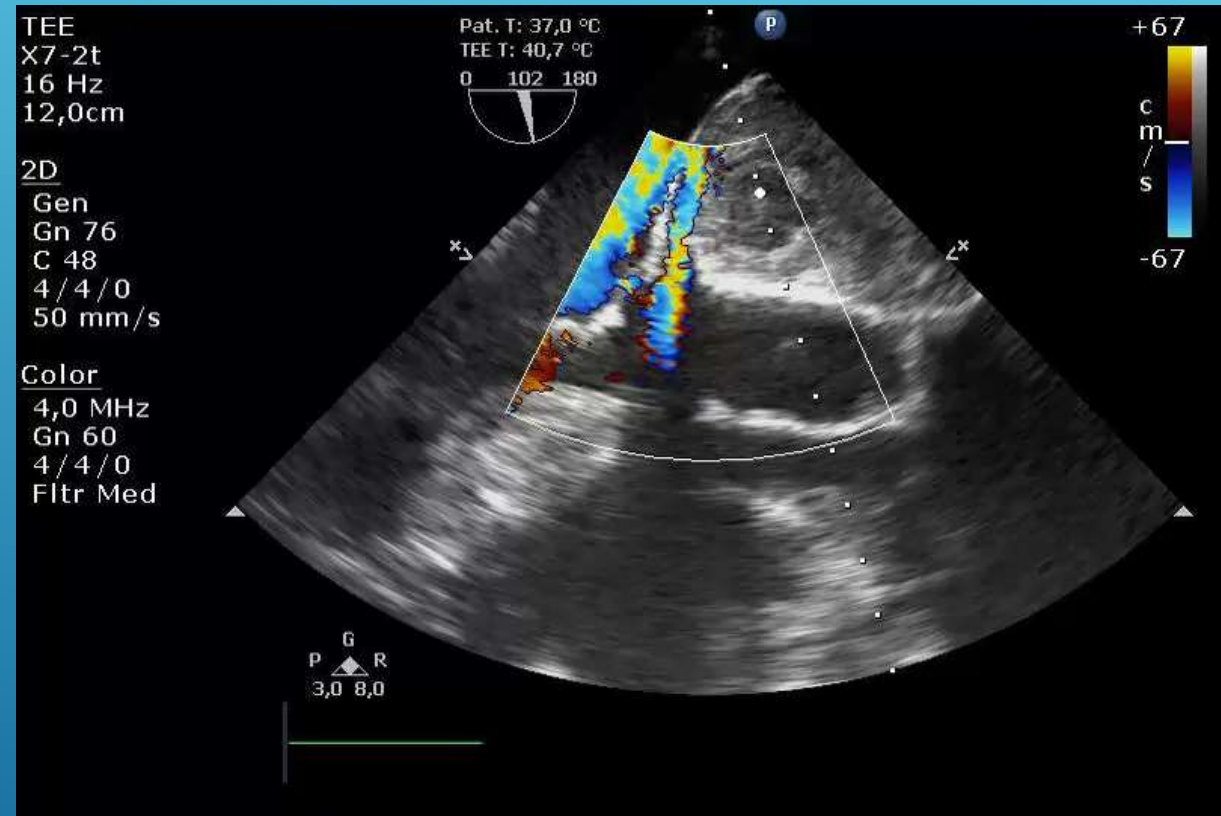
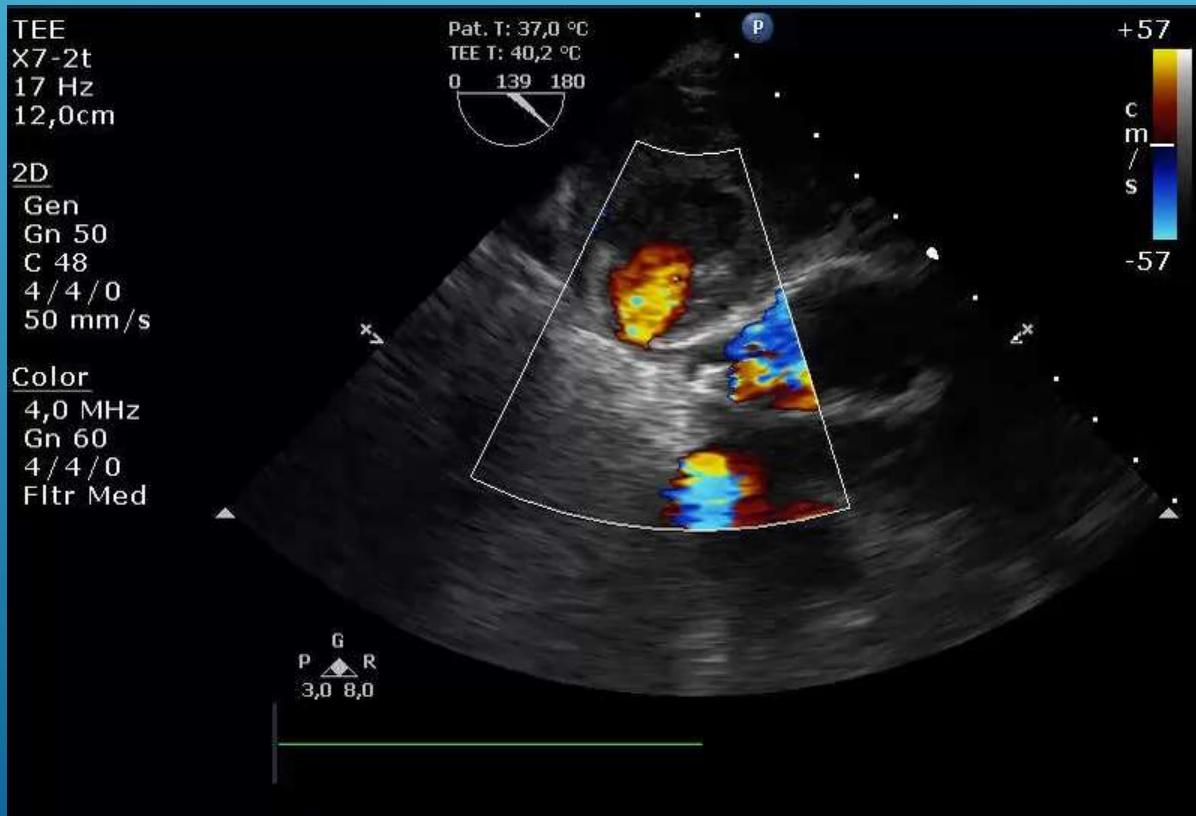
- ▶ 1) Posledního britského krále narozeného mimo území Velké Británie
- ▶ 2) Jindřicha VIII bez Anny Boleyn
- ▶ 3) Asi nejznámějšího člověka, který v 18. století zemřel na aortální disekci
- ▶ 4) Správně je 1 a 3



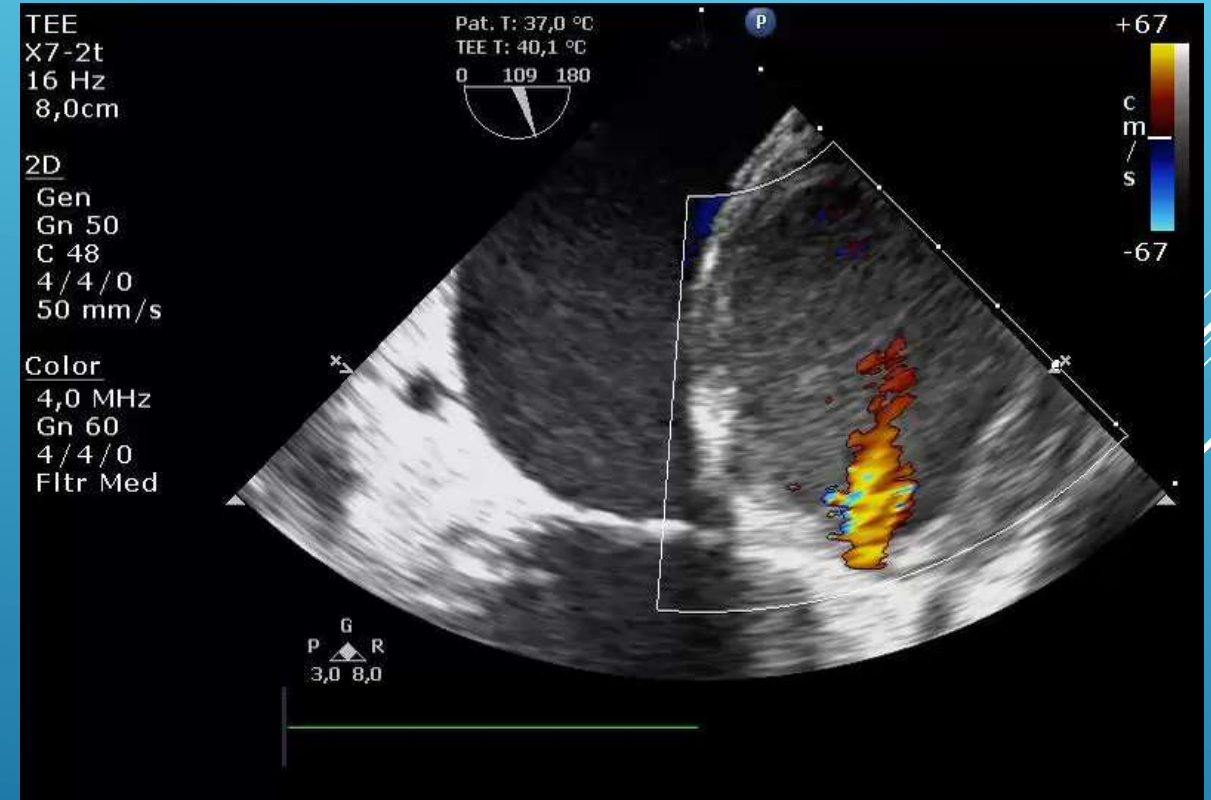
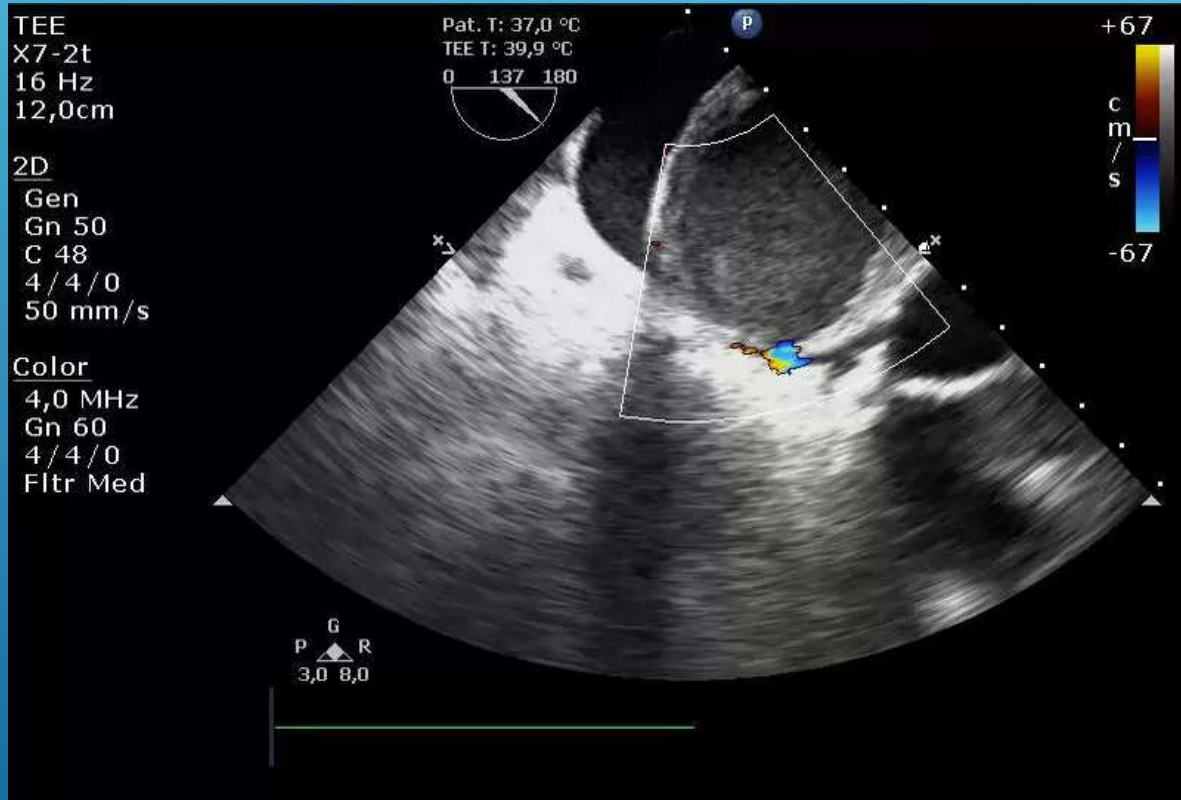
OPDOVĚDI:

- ▶ Aortální disekce typu A
 - ▶ Emergentní KCH operace
 - ▶ PSA vycházející z ramus circumflexus
 - ▶ Správná je odpověď č.4
- 
- A decorative graphic consisting of several parallel white lines of varying lengths, slanted upwards from left to right, located in the bottom right corner of the slide.


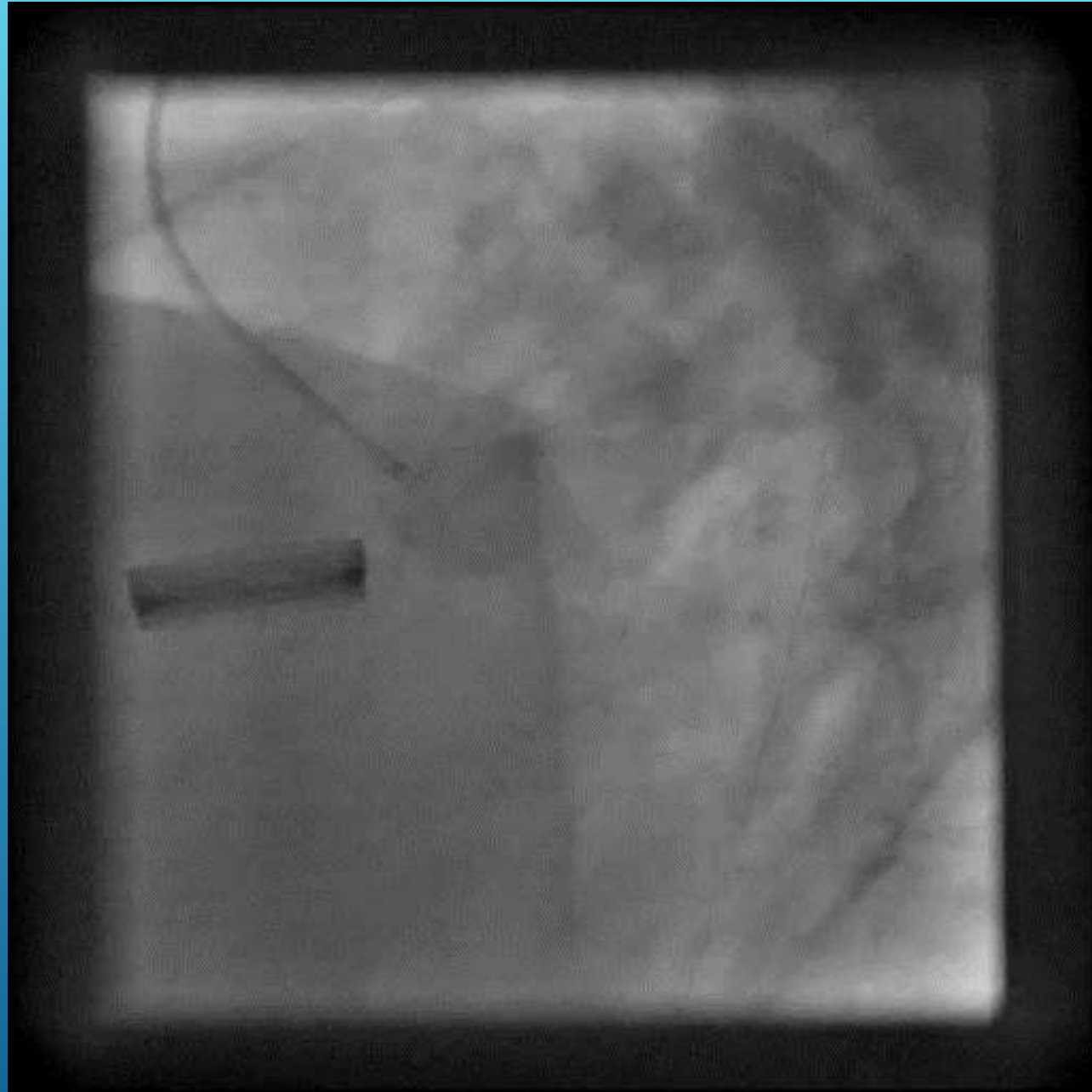
3.10.2018



3.10.2018



3.10.2018

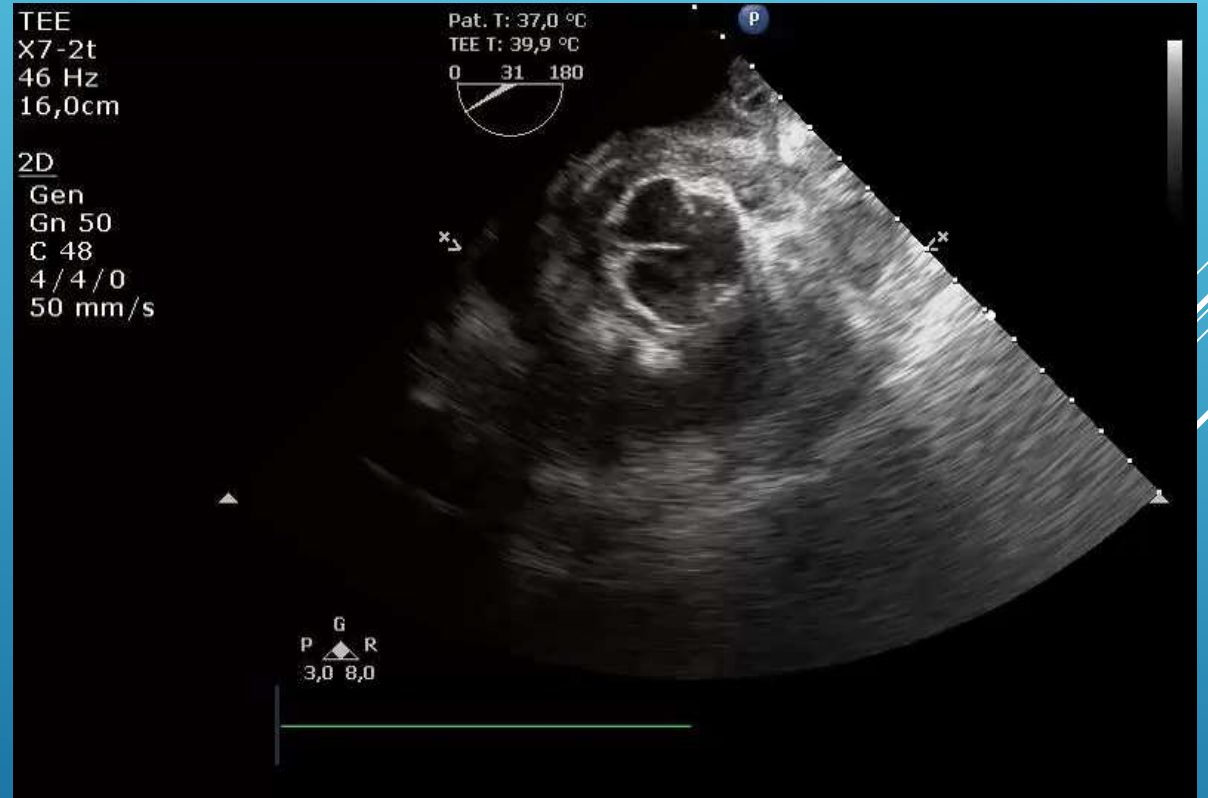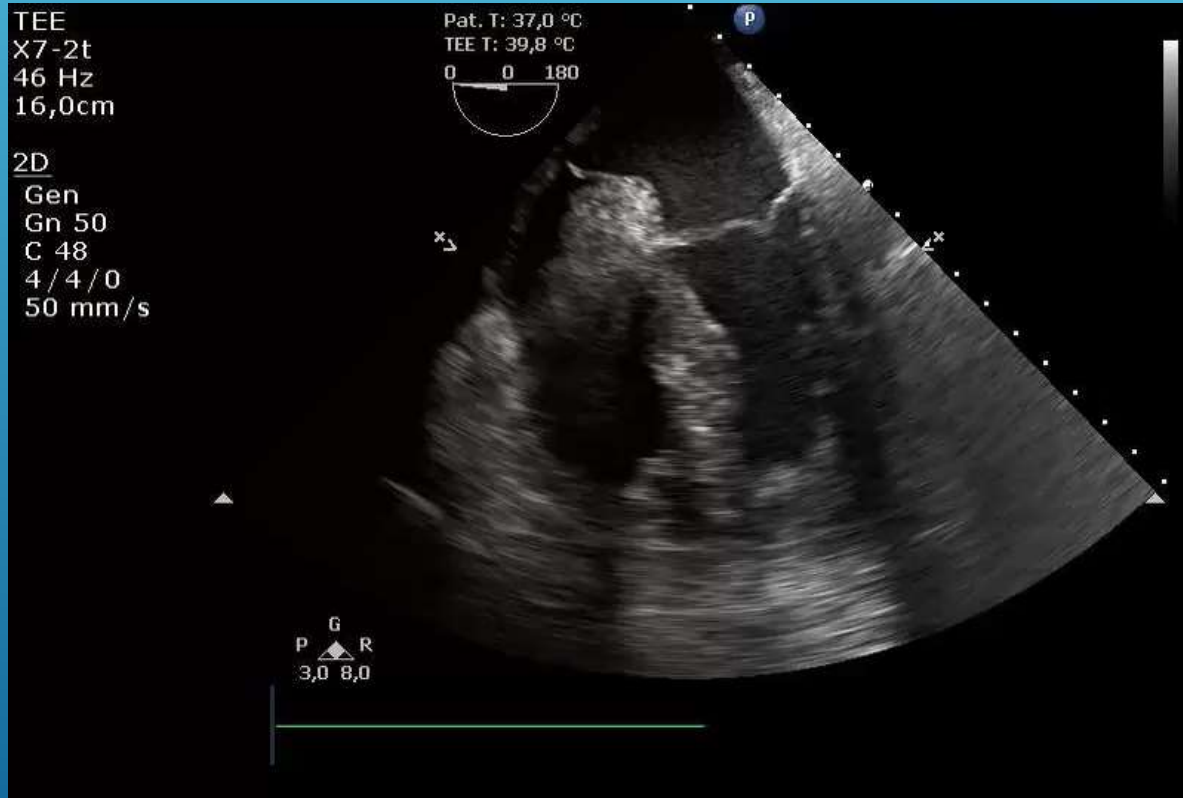


PROGRESE PSA

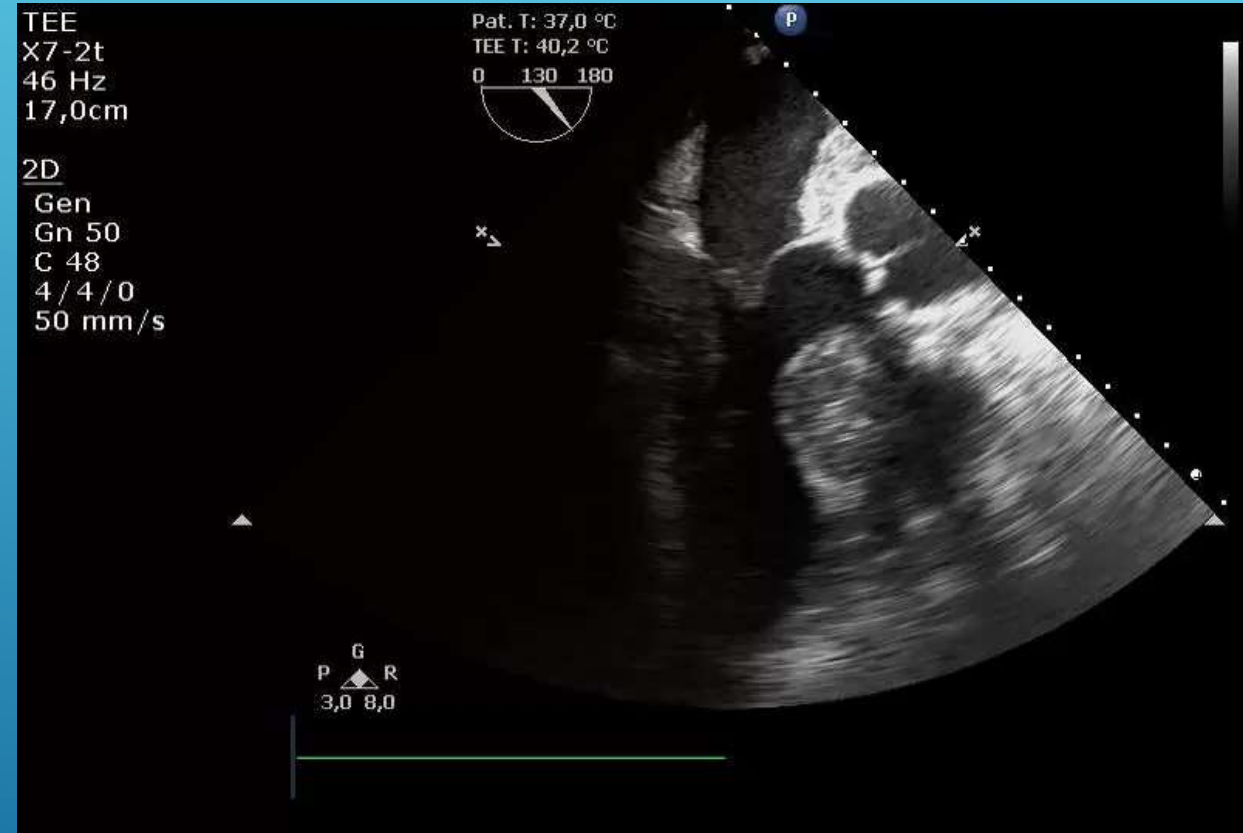
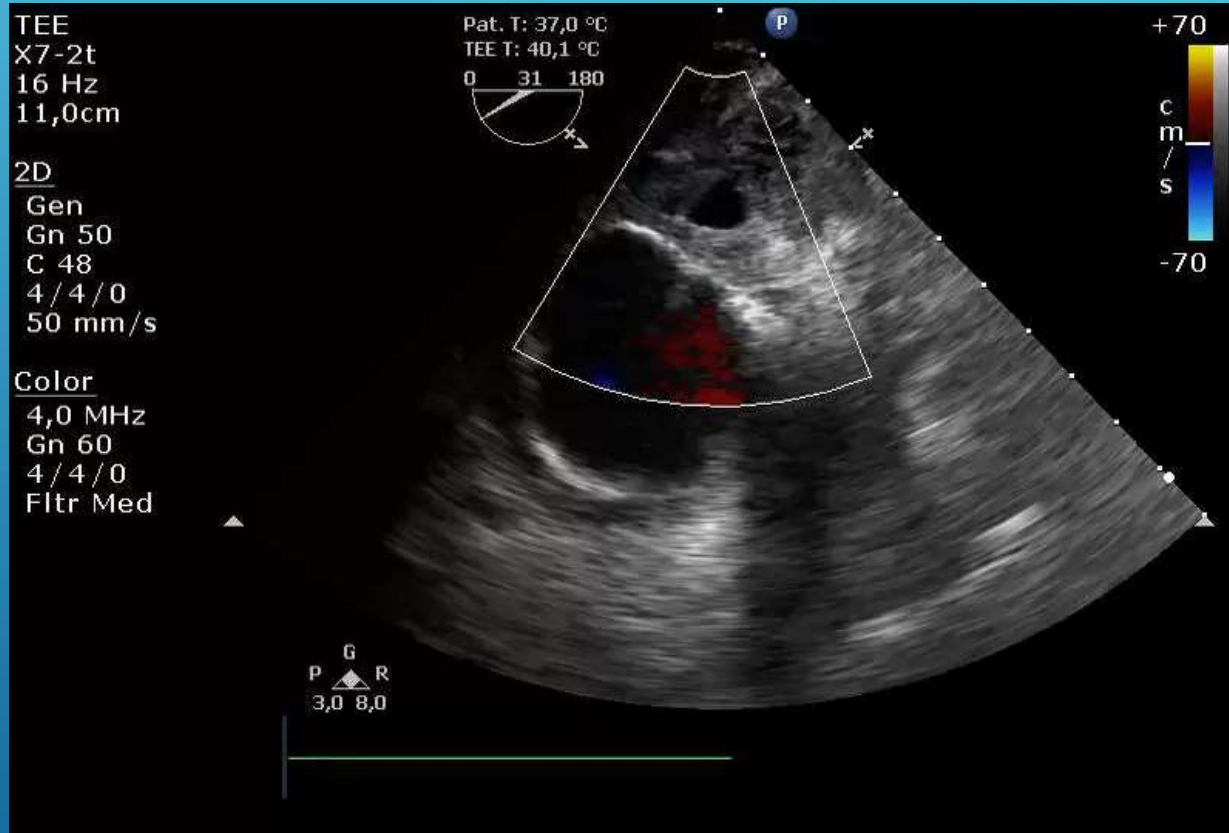
(+ INFEKCE KONDUITU DLE CT – EKVIVALENT ČASNÉ PVE – CANDIDA GLABRATA,
PEROPERAČNĚ KONDUIT NEVHOJENÝ)

**RE-ECC: EXPLANTACE KONDUITU, AO HOMOGRAFT,
UZÁVĚR PÍŠTĚLE, VA-ECMO 16.10.2018**

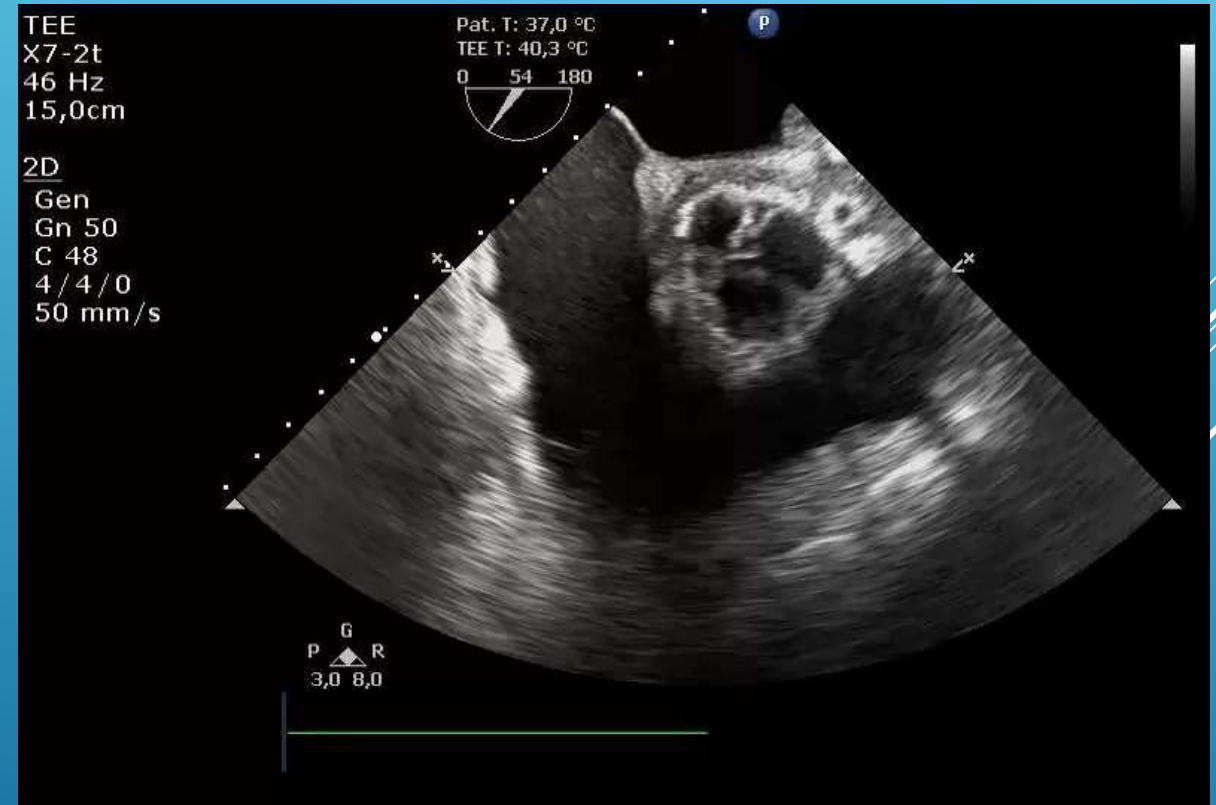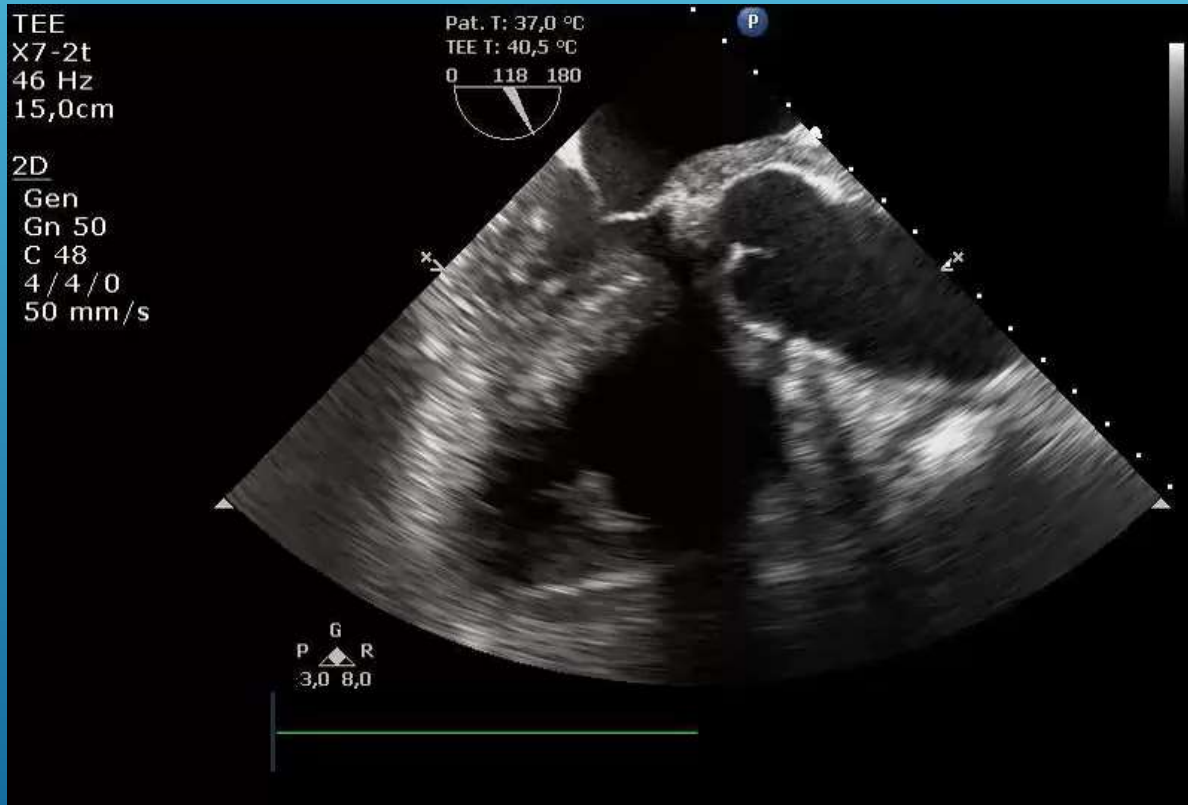17.10.2018



17.10.2018



24.10.2018



RE-ECC: EXPLANTACE KONDUITU, AO HOMOGRAFT, UZÁVĚR PÍŠTĚLE, VA-ECMO 16.10.2018

- ▶ Hemoragický šok perioperační
- ▶ Chirurgická revize pro krvácení 17.10.2018
- ▶ Explantace VA-ECMO a resutura rány 24.10.2018
- ▶ Dehiscence dolního pólu sternu, VAC systém 28.10. – 30.11.2018

-
- ▶ Katérová sepsis G+ koky 24.10.2018
 - ▶ Ventilátorová tracheobronchitida 12/2018
 - ▶ Uroinfekce 1/2019
 - ▶ Klostridiová infekce 1/2019
 - ▶ AV šunt PHK 28.1.2019 (7.2.2019 – AVF zašlá)
 - ▶ ...

HOSPITALIZACE PACIENTA

- ▶ 14. – 18.8.2018 KCH FN HK
 - ▶ 18. – 20.8.2018 IKAK FN HK
 - ▶ 20.8. – 16.10.2018 KARIM LO FN HK
 - ▶ 16.10. – 31.10.2018 KCH FN HK
 - ▶ 31.10.2018 – 3.1.2019 KARIM LO FN H
 - ▶ 3.1.2019 – dosud IKAK FN HK
- 

Britský král Jiří II.

*** říjen/listopad 1683,
Hanover**

**+ 25.10.1760,
Londýn**

Disease is very old, and nothing about it has changed.
It is we who change, as we learn to recognize what
was formerly imperceptible.

—Jean Martin Charcot (1825-1893)



Děkuji za pozornost