

# **CHRONICKÉ TOTÁLNÍ UZÁVĚRY- ÚLOHA SESTRY NA KATETRIZAČNÍM SÁLE**

---

Monika Lapčíková DiS., Bc. Marie Doskočilová

Kardiologické centrum Agel, Pardubice

# CTO- CHRONIC TOTAL OCCLUSION

- CTO program od roku 2016, 128 pacientů
- CTO definice - kompletní obstrukce tepny s TIMI 0 -1, a je to uzávěr vzniklý před více než 3 měsíci. Postižená tepna bývá kolateralizována. Výskyt CTO je u více než 20% pacientů s ICHS.
- PCI- CTO jsou plánované, velmi náročné výkony, které jsou technicky komplexní, náročné časově (čas fluoroskopie a dávka kontrastu) a finančně.

## INDIKACE

- Zmírnění symptomů
- Zlepšení funkce LV
- Vyšší šance přežití
- Podmínkou je zachování viability v povodí postižené tepny (SPECT, MRI)

## KONTRAINDIKACE - jako u běžné PCI

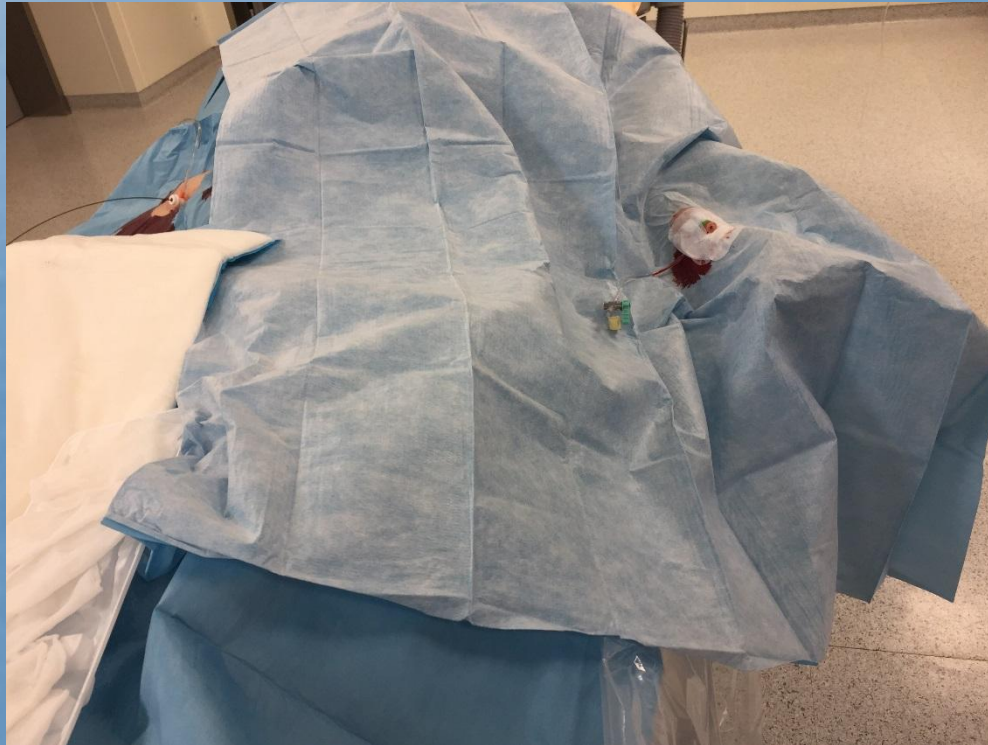
- asymptomatický pacient, který dobře toleruje zátěž, není kandidátem k CTO revaskularizaci!



## PROVEDENÍ VÝKONU

- Klíčová je asistence
- Lékař dle předchozí koronarografie zvolí strategii revaskularizace a seznámí CTO tým s výkonem, přístupem a materiálem, který preferuje.
- Sestra „cirkulující“
- Sestra „asistující“

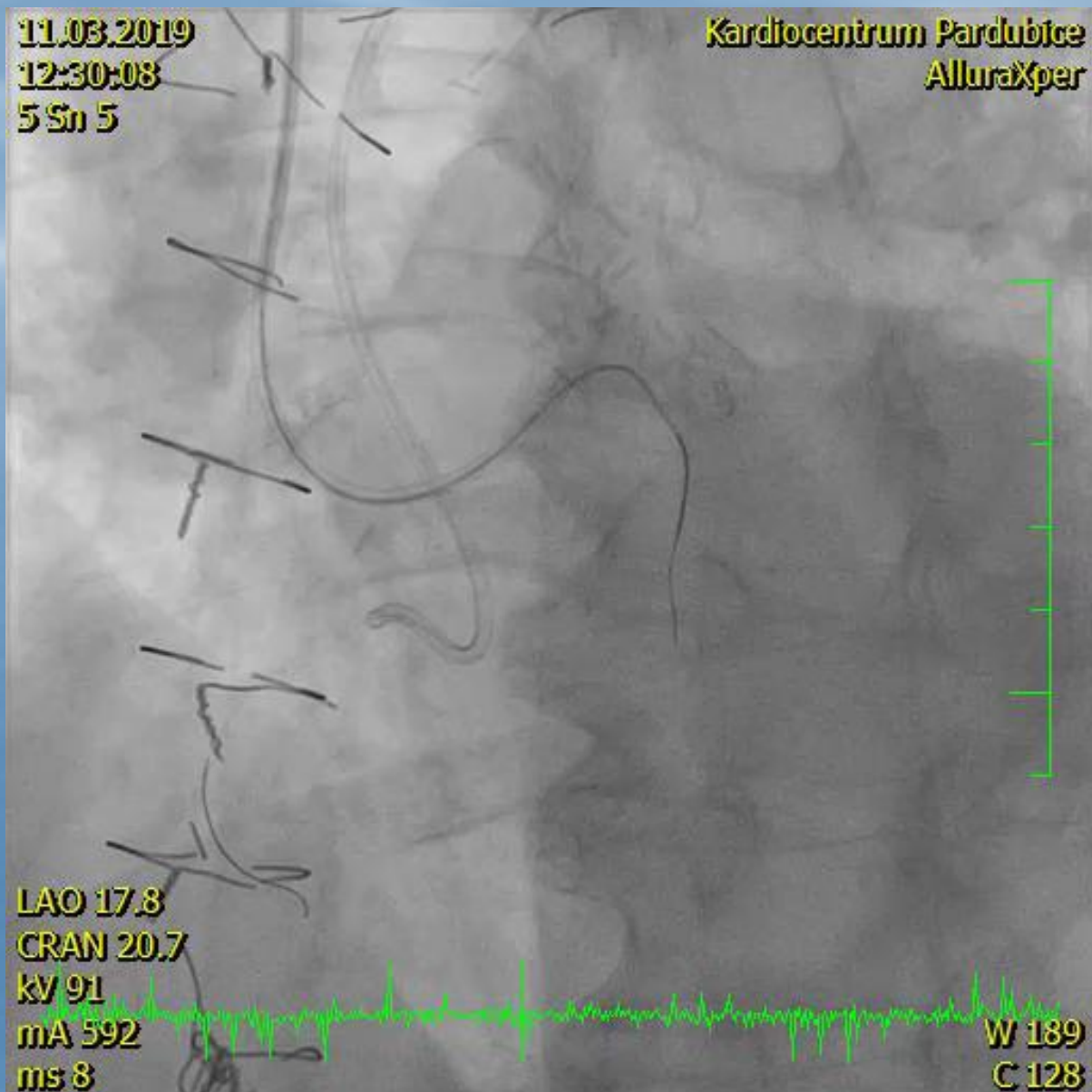
- Na našem pracovišti je preferován biradiální přístup, pokud je to možné, ale běžný je i femoro- radiální nebo bifemorální přístup.



## 4 STRATEGIE

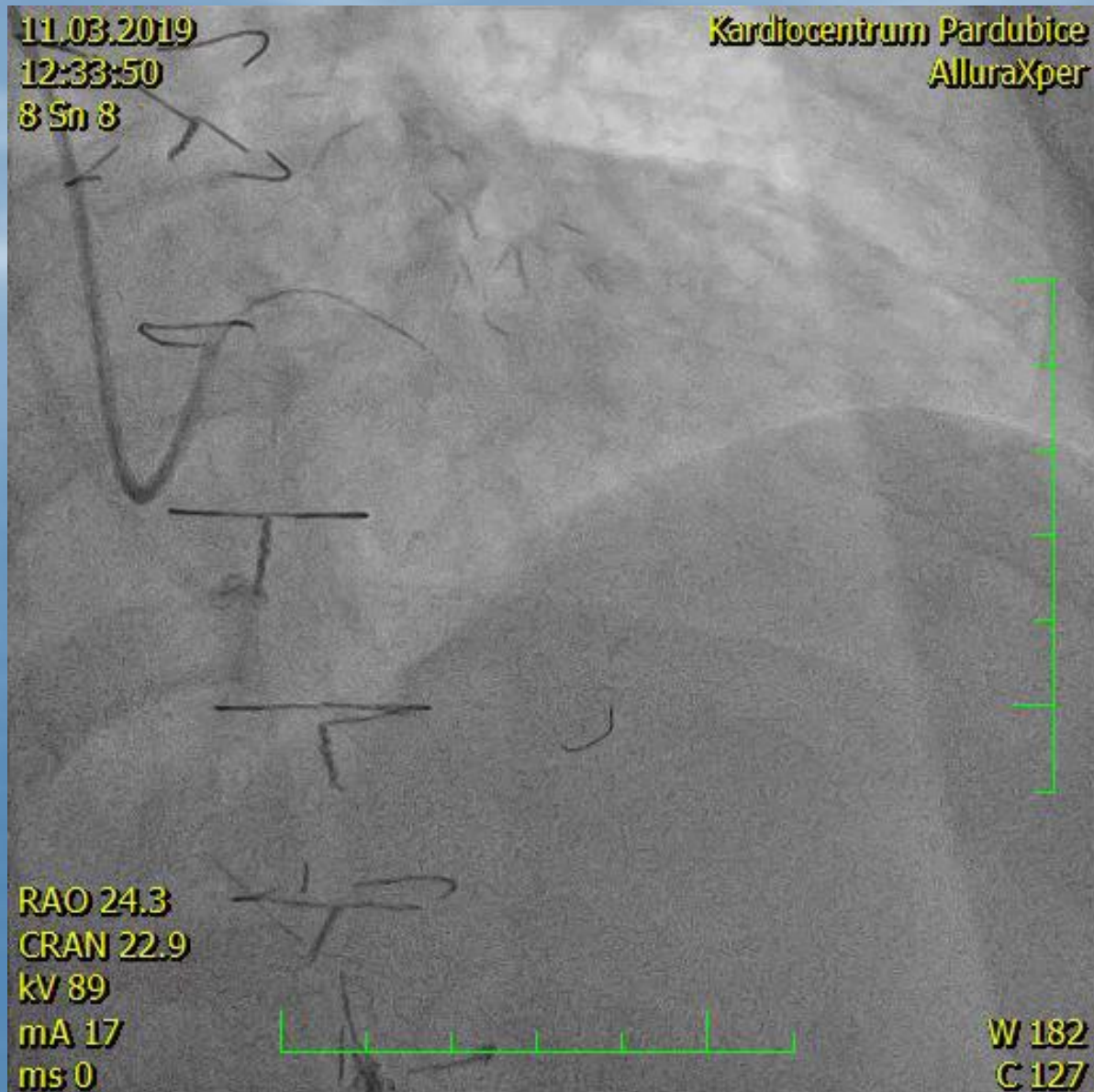
- AWE- pokus o průchod proximálním uzávěrem eskalací vodičů
- ADR- dissection and reentry (CrossBoss a Stingray)= technika kontrolované disekce, obejití uzávěru a opětovného vstupu do pravého lumen cévy za uzávěrem
- RWE- pokus o průchod distálním uzávěrem přes kolaterálu eskalací vodičů
- RDR- retrograde dissection and reentry ( reverse CART)= technika kontrolované disekce antegrádním i retrográdním vodičem, balónek na antegrádním vodiči rozruší struktury kolem uzávěru a retrográdní vodič může projít proximálně do pravého lumen.

# DUÁLNÍ NÁSTŘIK





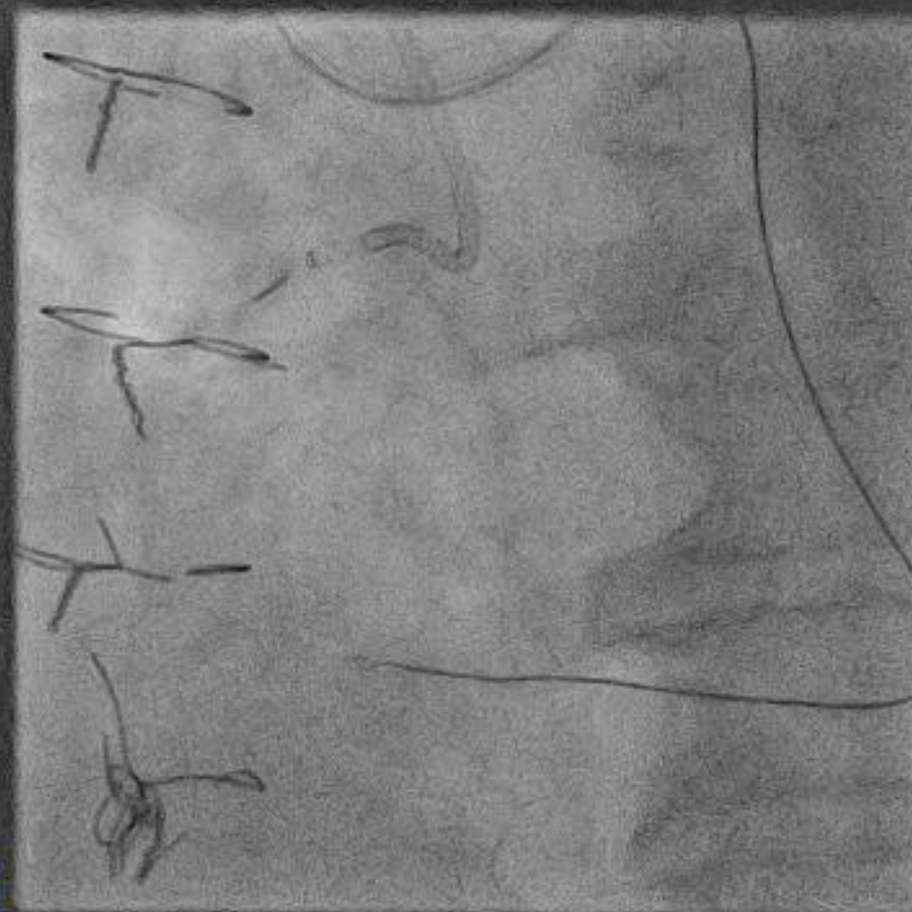
# PRŮCHOD KOLATERÁLOU



PRŮCHOD  
SUBINTIMÁLNÍM PROSTOREM  
RETROGRÁDNĚ

11.03.2019  
13:34:03  
18 Sn 18

Kardiocentrum Pardubice  
AlluraXper



LAO 20.1  
CRAN 8.7  
kV 96  
mA 17  
ms 0

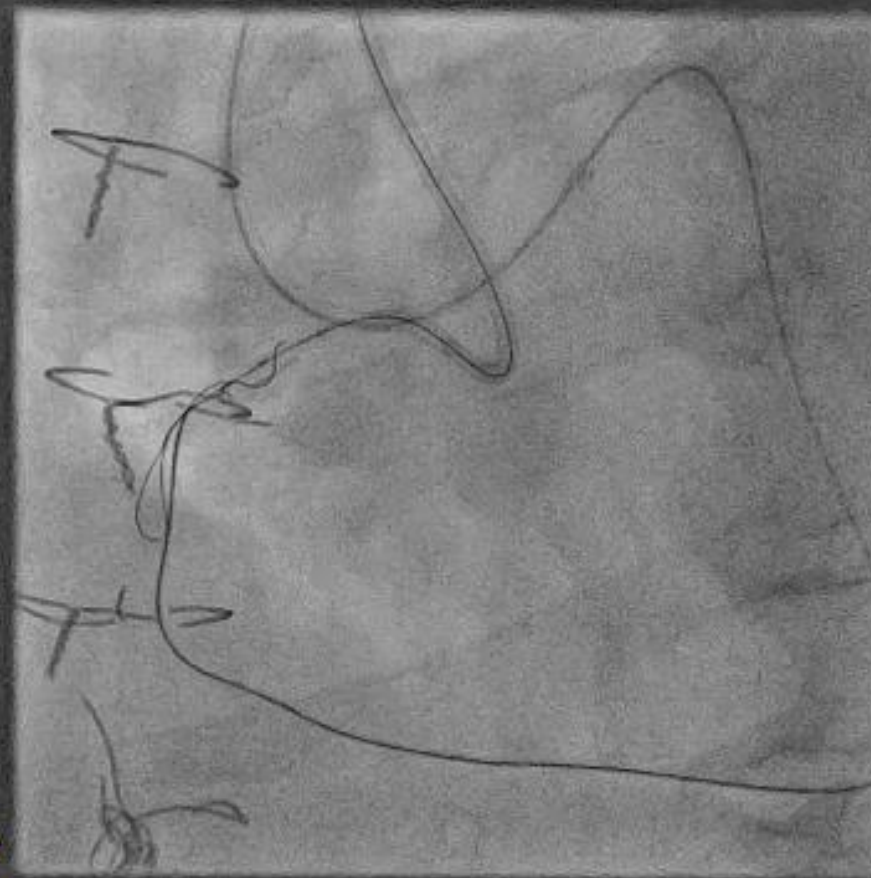

W 182  
C 127

# EXTERNALIZACE VODIČE

11.03.2019  
14:19:47  
29 Sn 29

Kardiocentrum Pardubice  
AlluraXper



LAO 23.7  
CRAN 4.5  
kV 99  
mA 17  
ms 0

W 182  
C 127

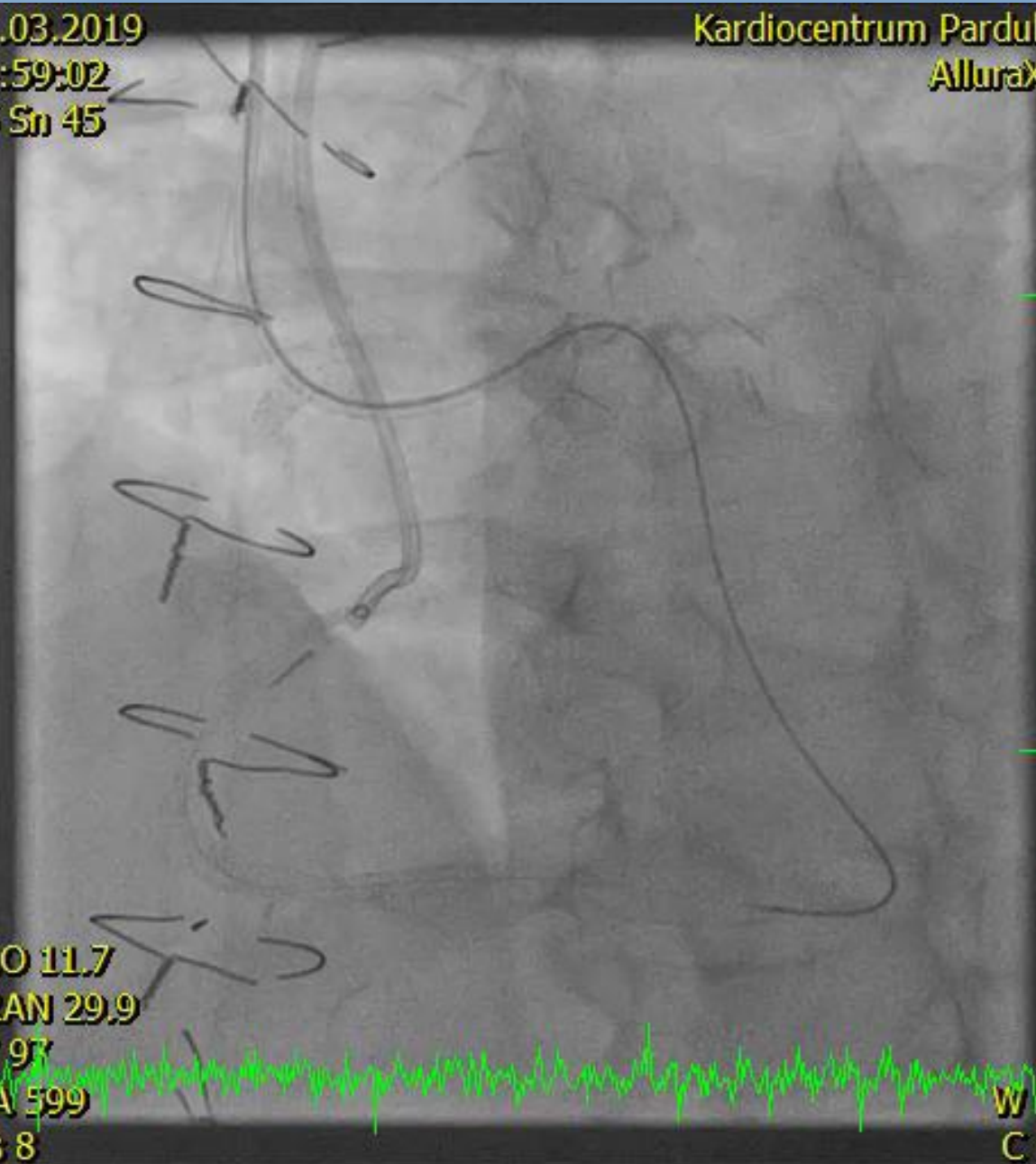
# VÝSLEDEK

11.03.2019  
14:59:02  
45 Sn 45

Kardiocentrum Pardubice  
AlluraXper

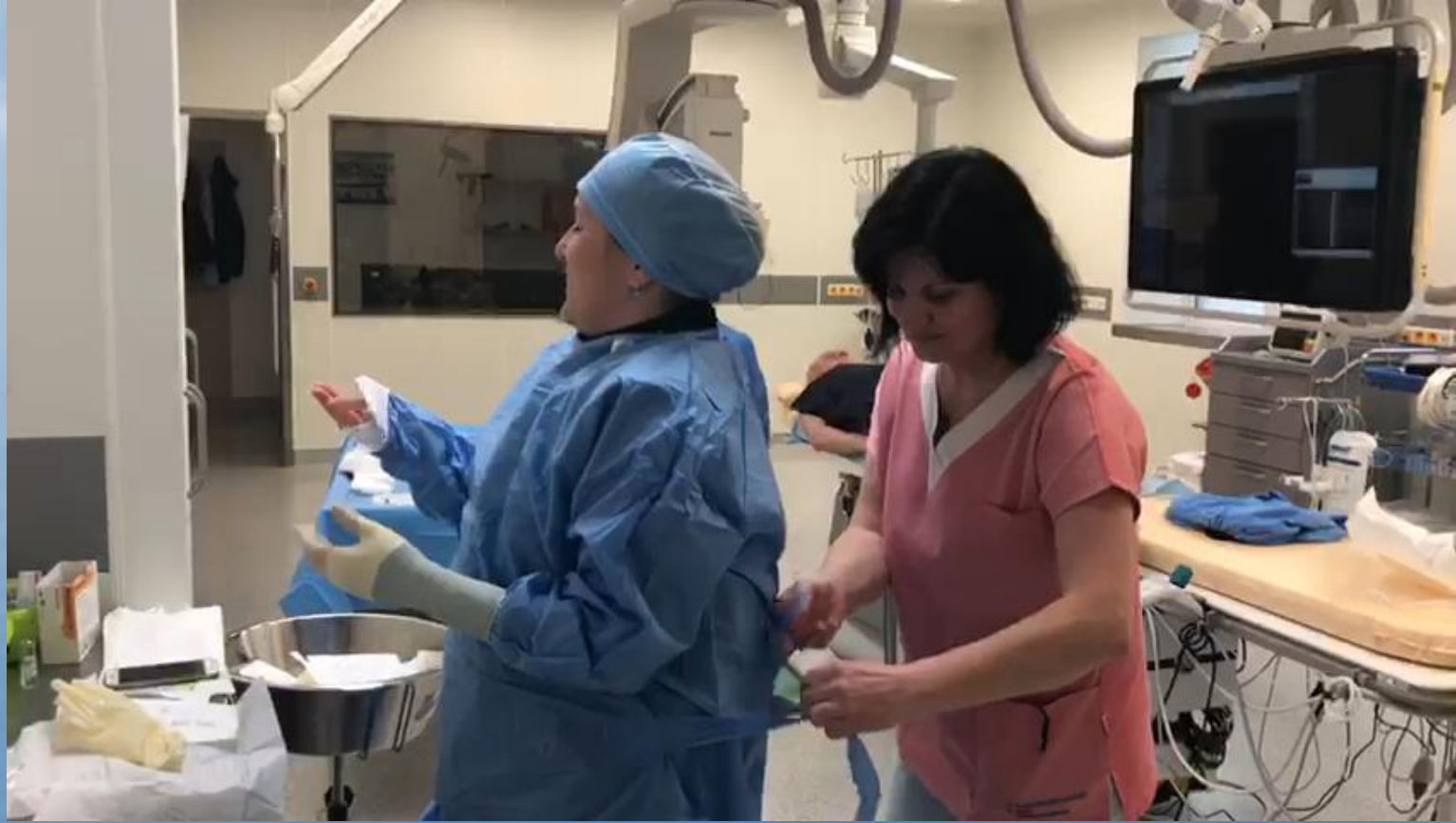LAO 11.7  
CRAN 29.9  
kV 97  
mA 599  
ms 8

W 189  
C 128



## KOMPLIKACE

- Stejné komplikace jako u PCI
- Trombóza (dárcovské cévy)- ACT nad 300s
- Perforace cévy/tamponáda - ECHO, perikardiocentéza
  - stentgraft
  - coil, tuková embolizace
  
- Radiační ochrana- limitovat fluoroskopii- 7,5fps, ukládat snímky jako fluoro store, nikoli cine, nižší magnifikace, stínění, monitorace dávky radiace



**DĚKUJI ZA POZORNOST**

