



Zrádné kalcium

MUDr. Petr Zdráhal

XXVIII. Workshop České asociace intervenční kardiologie,
11.-13.4.2018, Hradec Králové

www.fnhk.cz

Anamnéza

- Muž 86 let, soběstačný, nekuřák
- 180 cm/79kg
- Arteriální hypertenze
- Diabetes mellitus 2.typu (PAD)
- St.p. TUR prostaty + cystolitotripsi (2009)

Anamnéza

4/2017

Námahová dušnost

6/2017

Presynkopa

Progrese námahové dušnosti (50-100m)

Otoky DKK

Nechutenství, hubnutí

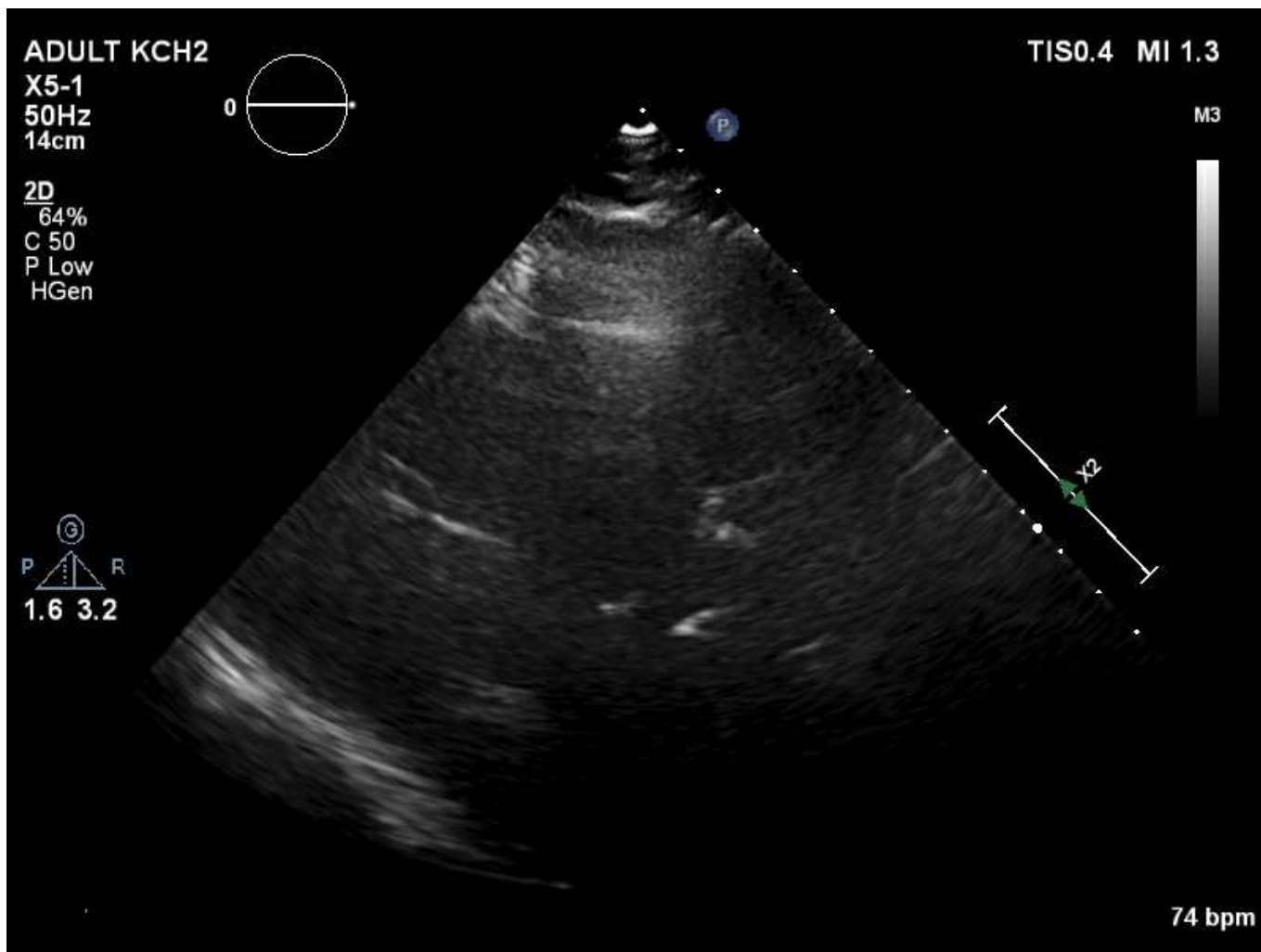
Kašel

Anamnéza

- **Chronické srdeční selhání**
- **Fibrilace síní – paroxysmální**
- **Ateroskleróza koronárních tepen**
- **Mitrální insuficience – střední**
- **Plicní hypertenze - těžká**

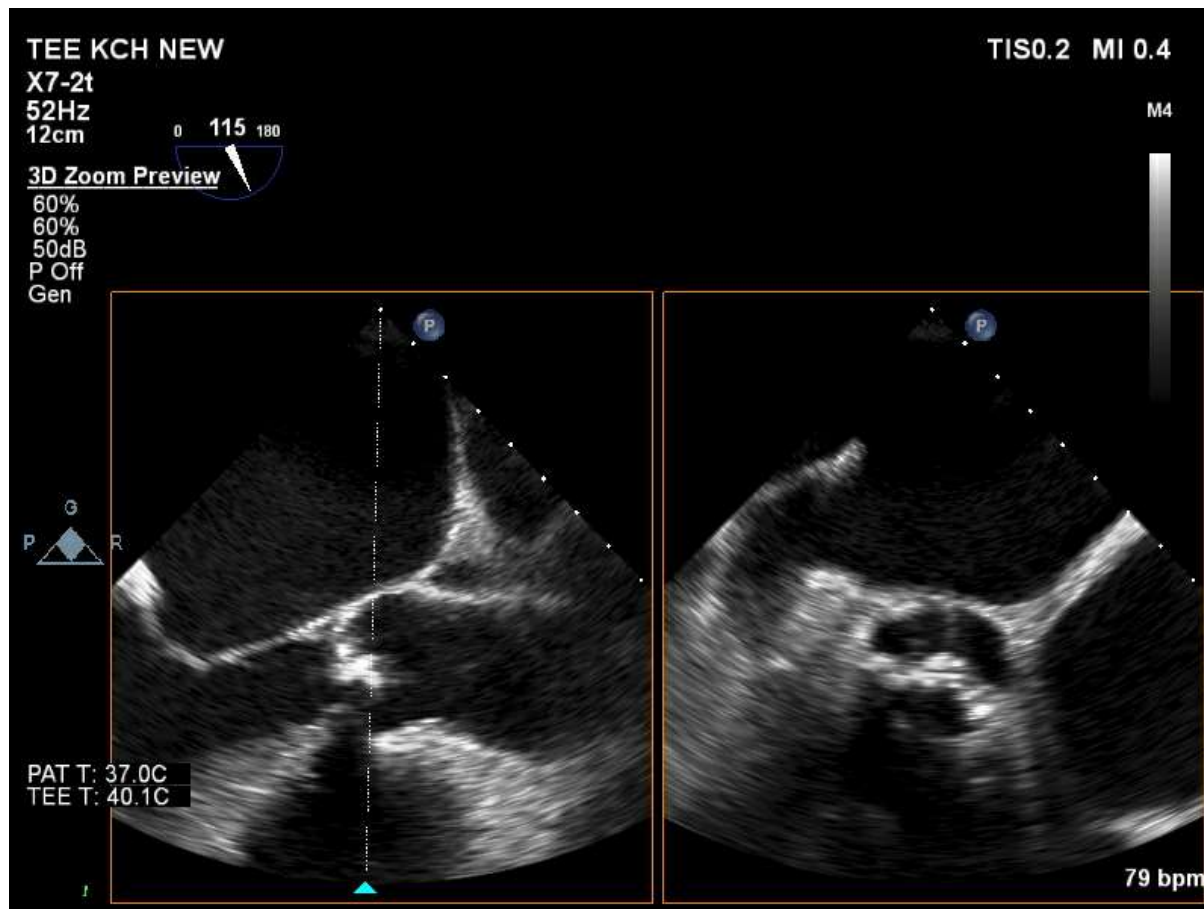
Aortální stenóza

UZ srdce

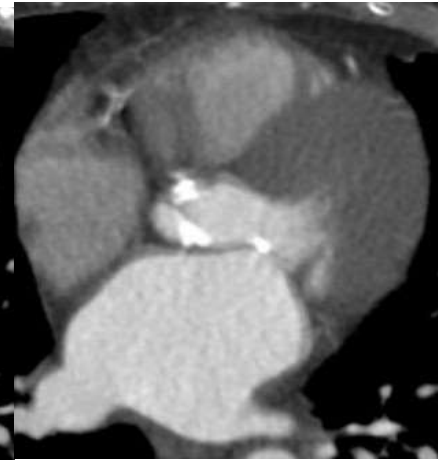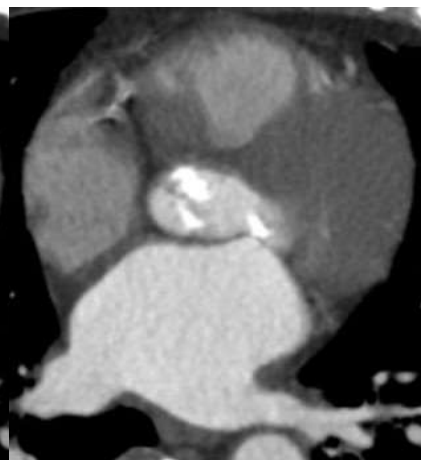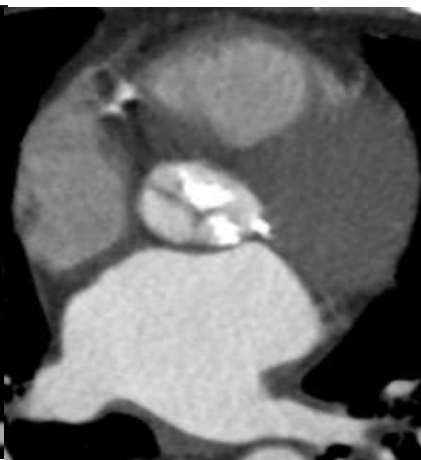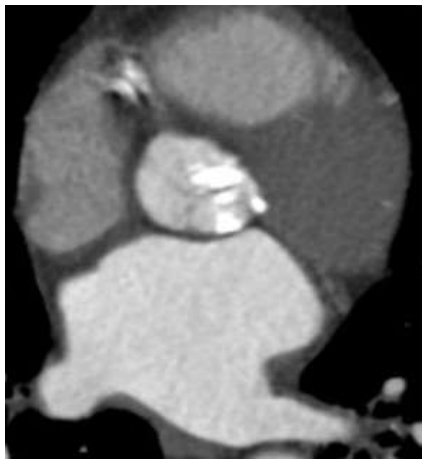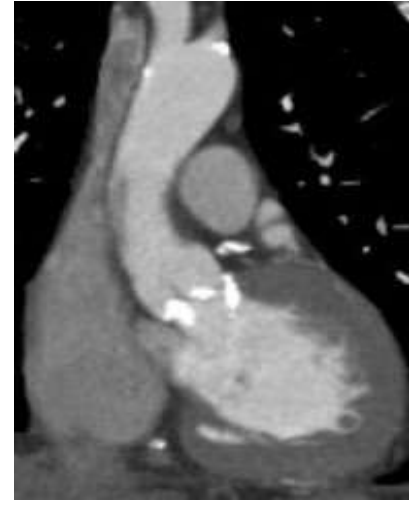


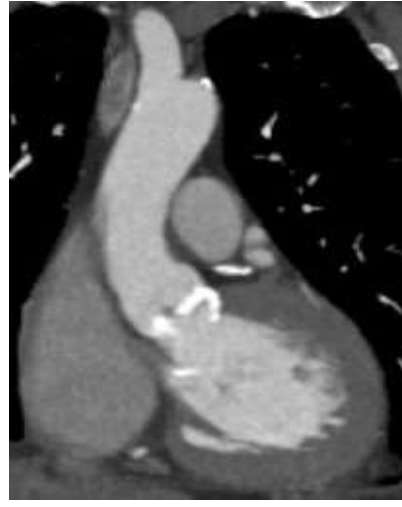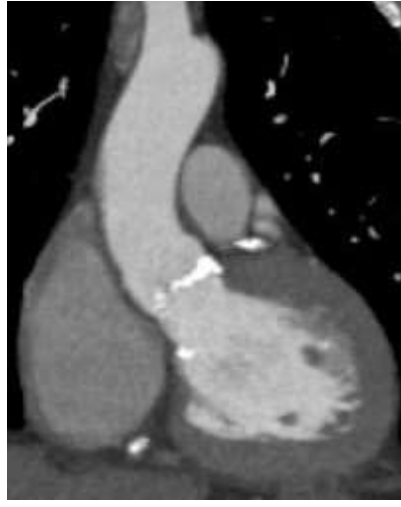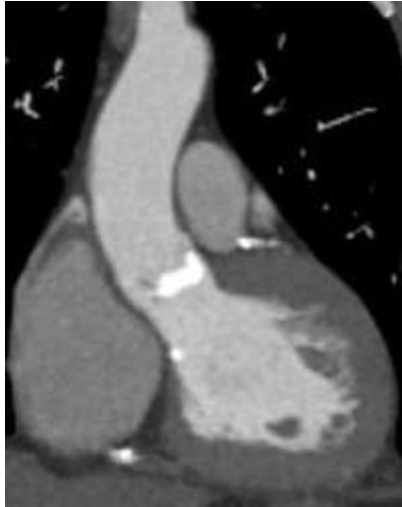UZ srdce

AVAi výp. 0,31 cm²/m², PG max/mean 140/70, EF 40%,HLK



CT – TAVI protokol

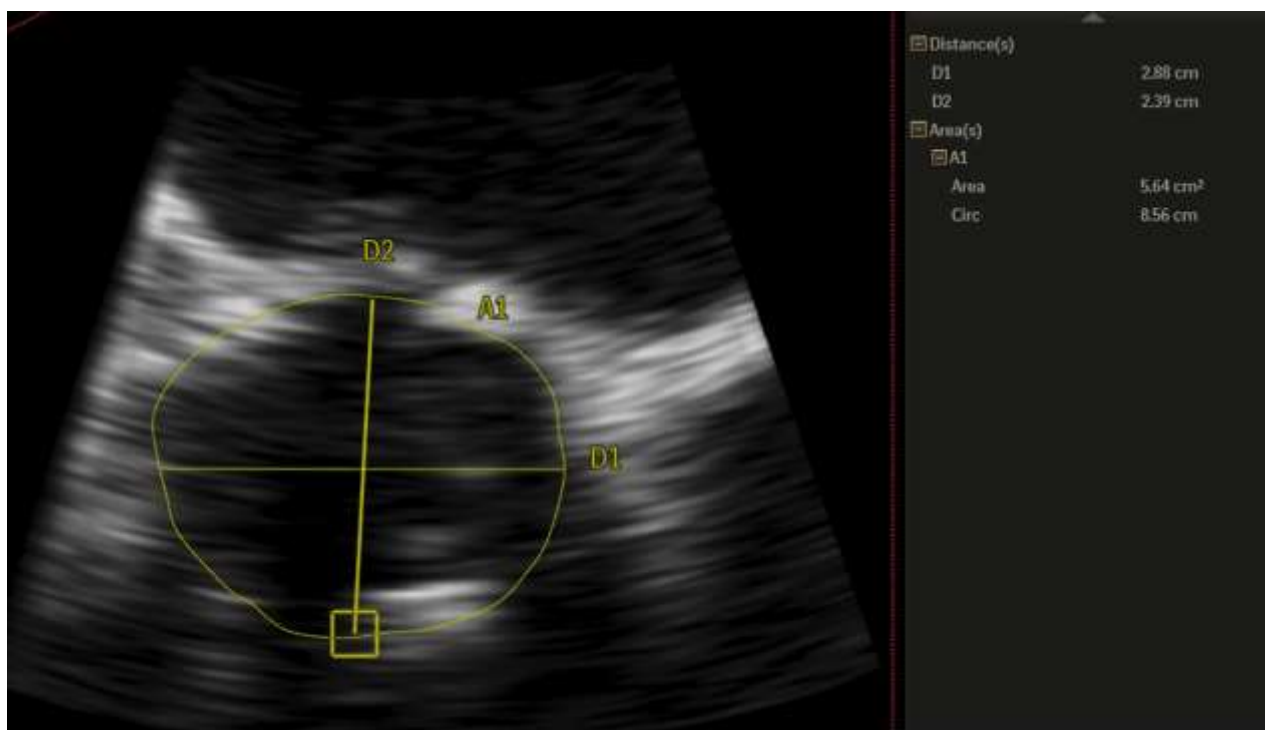


TAVI transfemorálně

Indikace

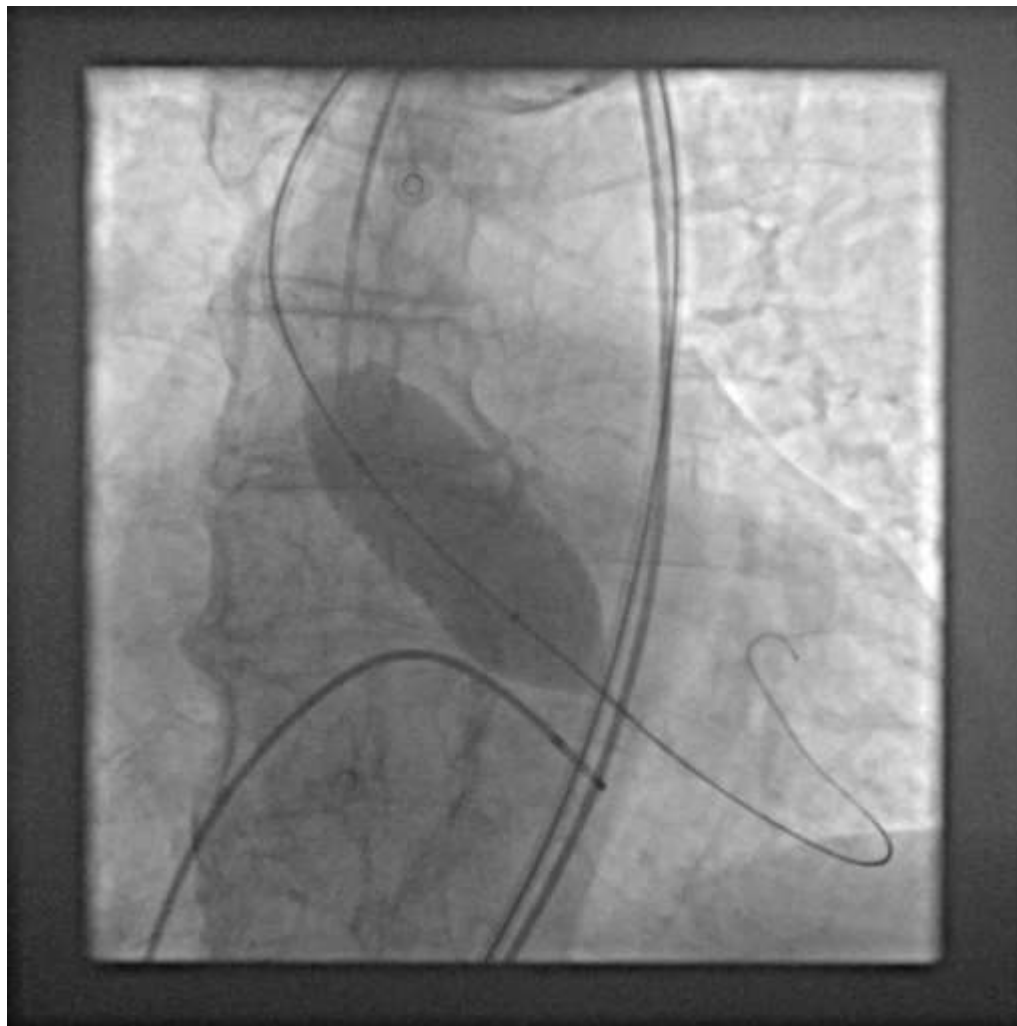
TEE: průměr (area derived) 27mm

CT: 30,7x22,4mm, plocha 489mm² (průměr 25mm), obvod 82,5 (průměr 26,3mm)

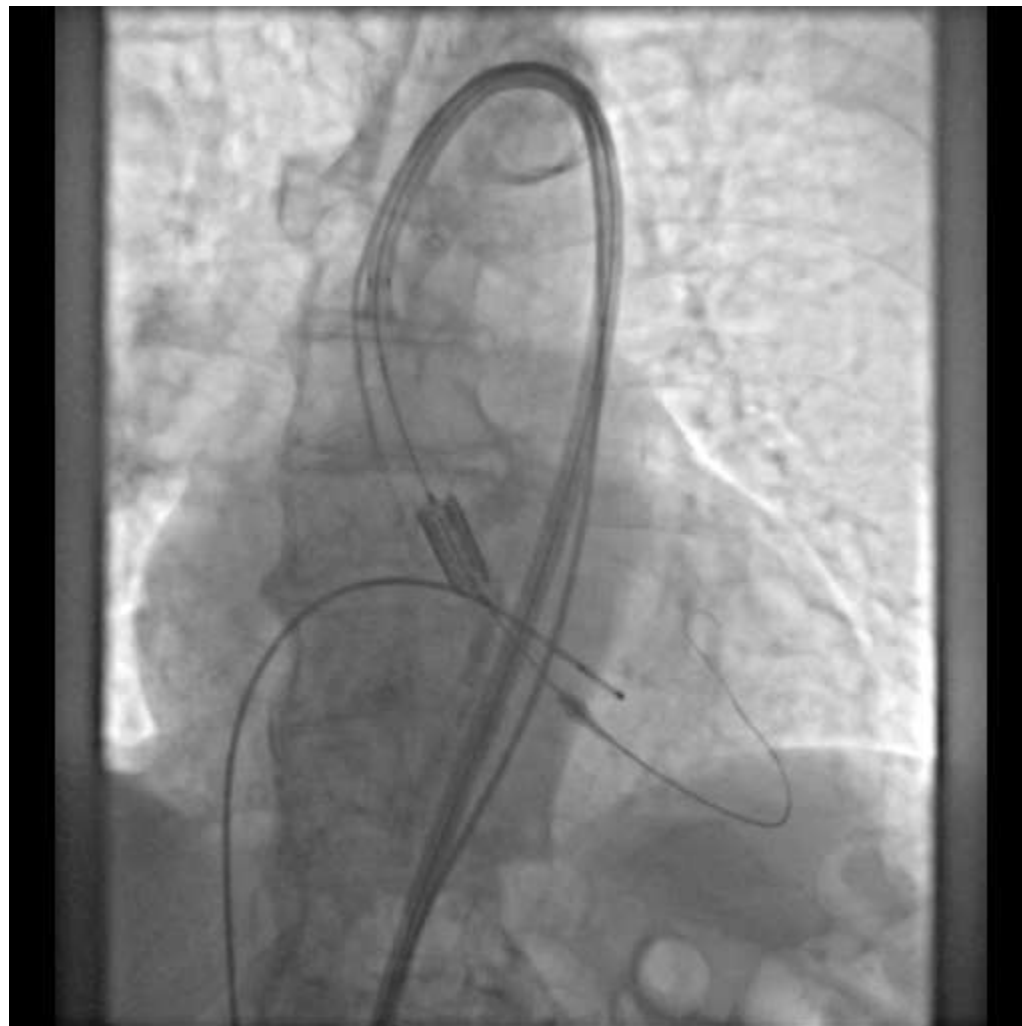


ES XT 29mm (undersize – 2ml)

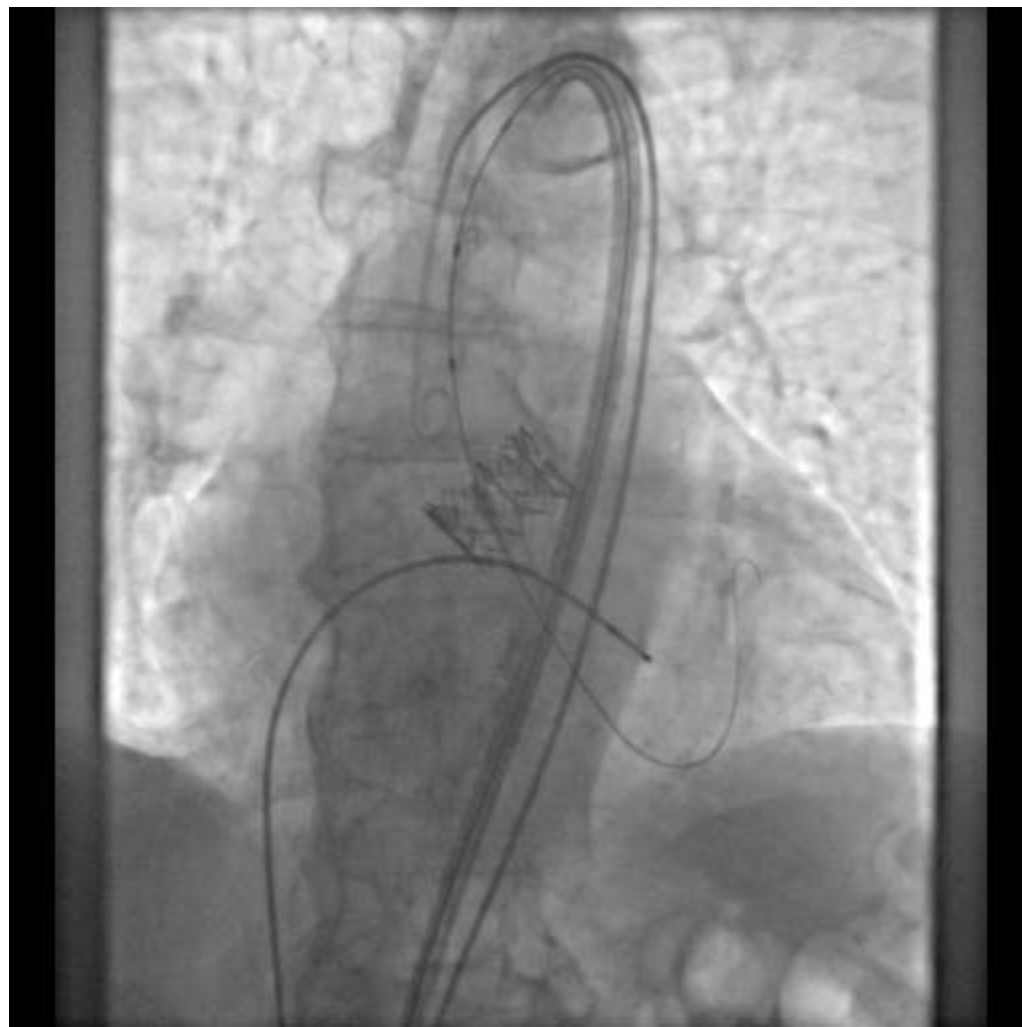
TAVI – predilatace (25mm)



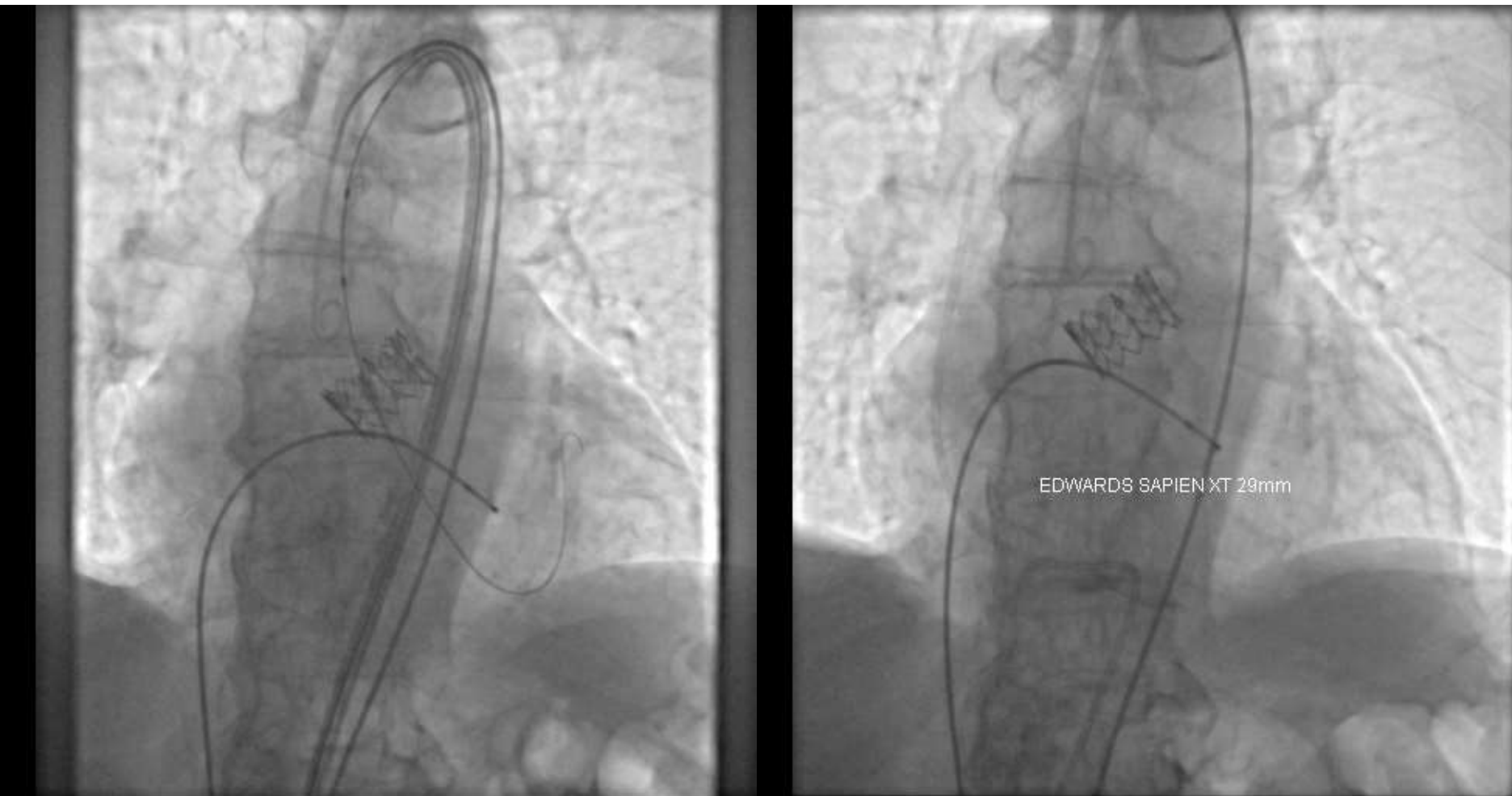
TAVI



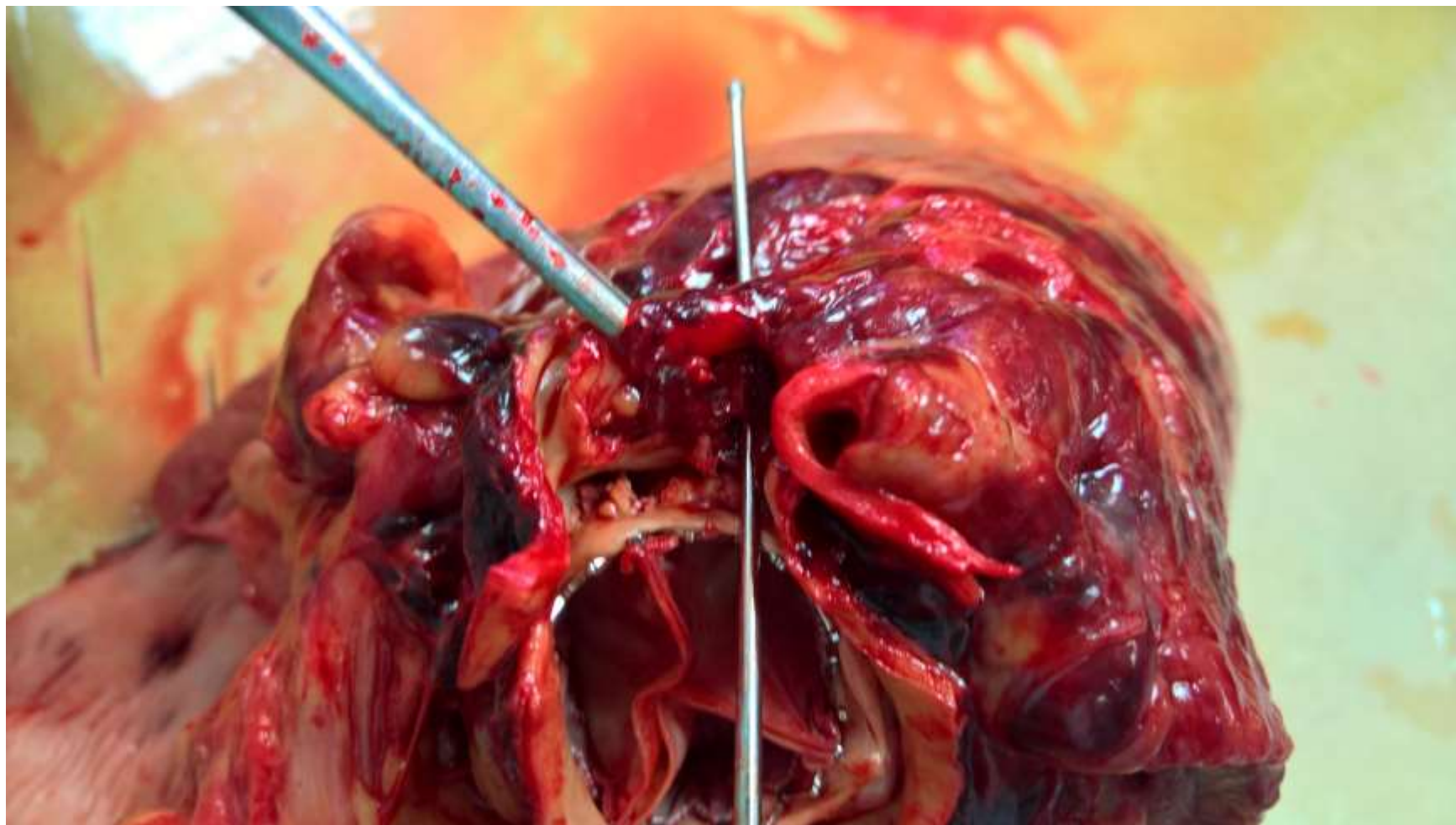
TAVI



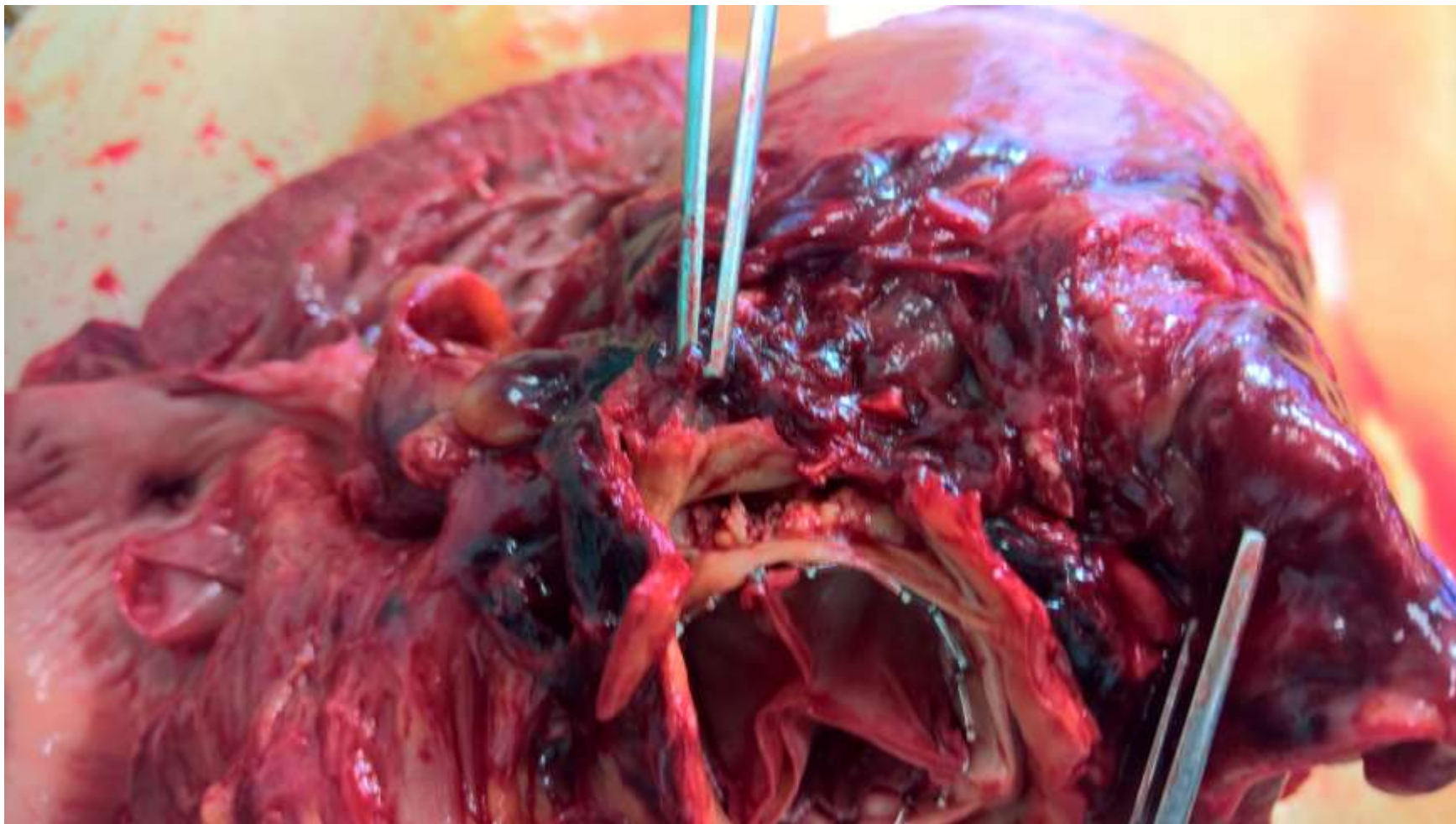
TAVI



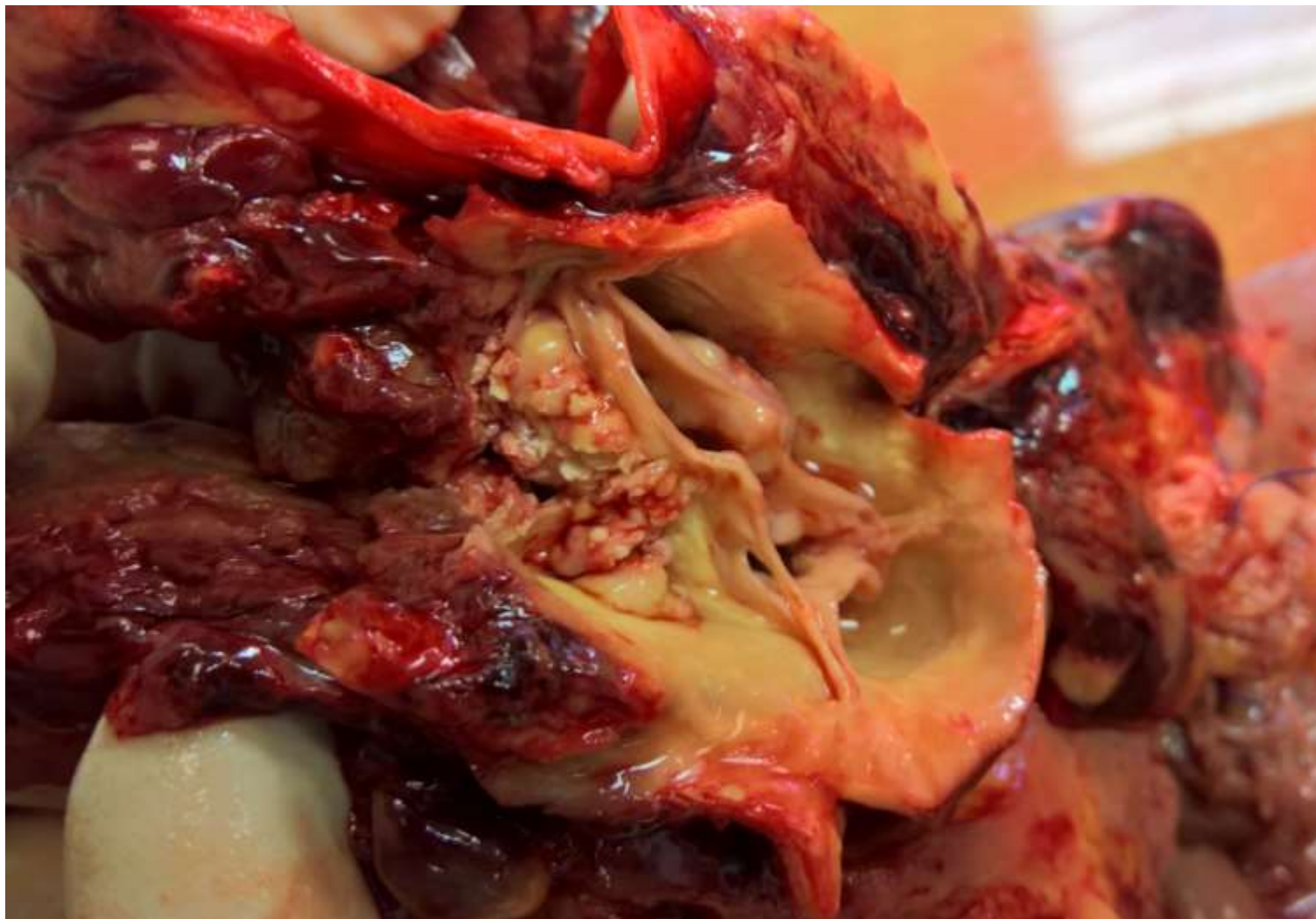
Sekční nález



Sekční nález



Sekční nález





Děkuji za pozornost

www.fnhk.cz