



1928–2018



PŘEHLED UZÁVĚRŮ AMPLATZOVÝM OCCLUDEREM

Hana Vondráčková

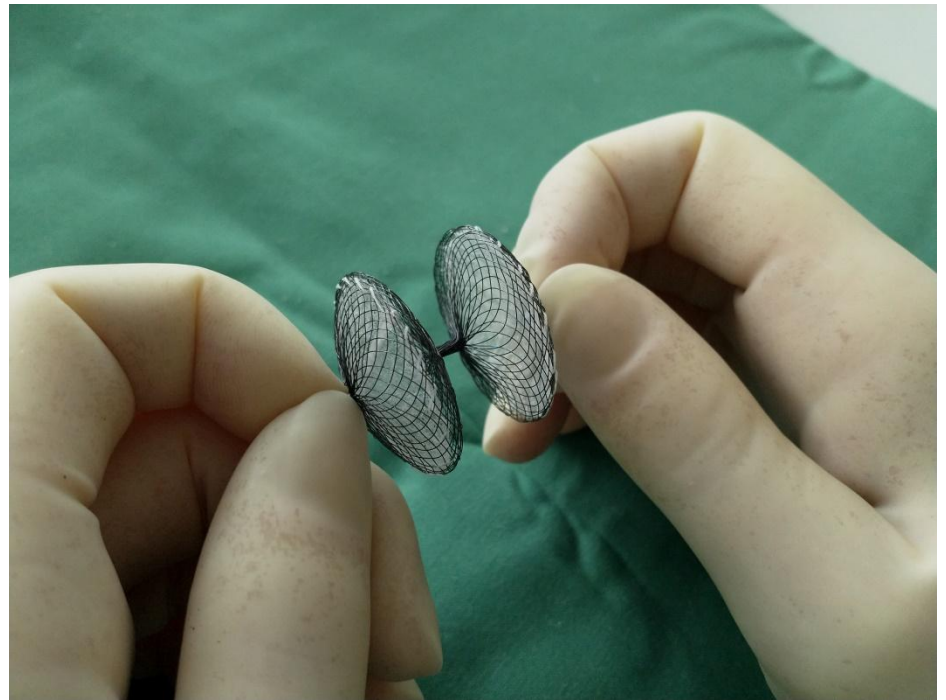
I. Interní kardiologická klinika FNHK


INTERVENČNÍ KARDIOLOGIE

- * Defekt septa síní – DSS
- * Perzistující foramen ovale – PFO
- * Ouško levé síně – LAA
- * Perzistující ductus arteriosus – PDA
- * Paravalvulární leak

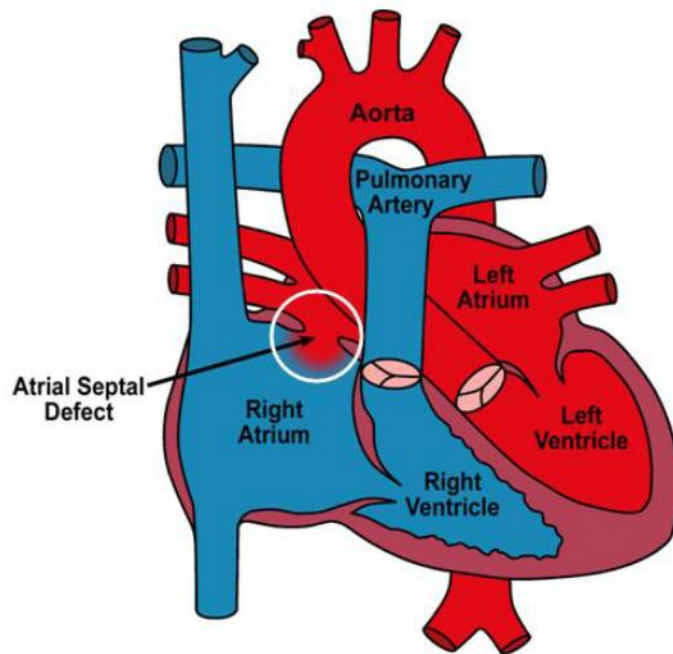
OCCLUDER

- * Několik druhů a velikostí
- * Nitinol
- * Samoroztažitelný
- * Dva disky
- * Zavádějí se petrkutánně
- * Transkatetrově
- * Za kontroly RTG a TEE





DEFEKT SEPTA SÍNÍ - DSS



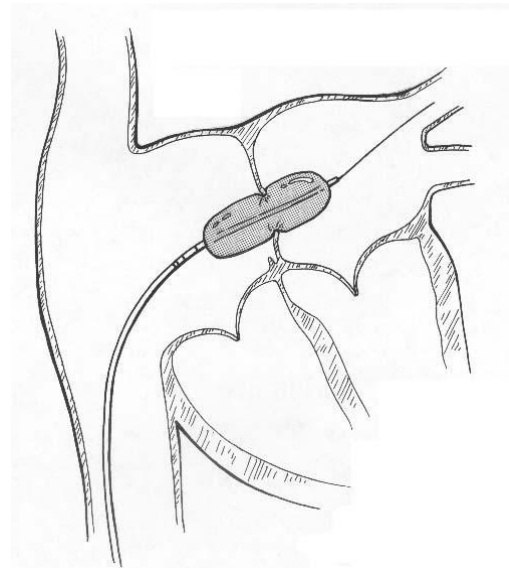
- * Otvor mezi LS a PS
- * Míchání okysličené a neokysličené krve
- * Převážně krev proudí zleva doprava
- * Přetěžování PK
- * Pravostranné srdeční selhání a plicní hypertenze

OCCLUDER K UZÁVĚRU DSS

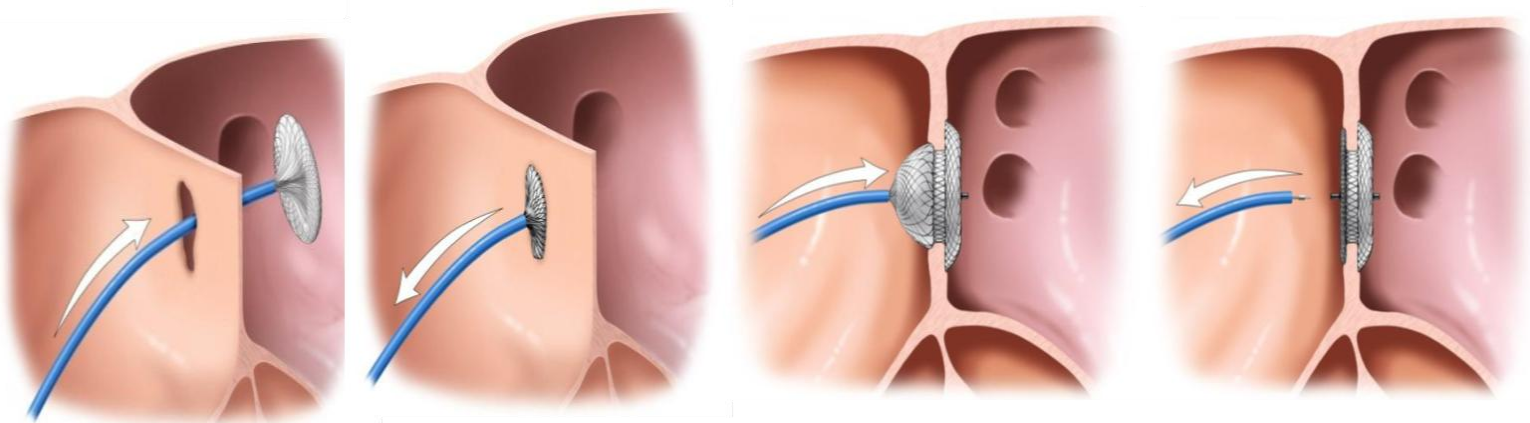
ASD occluder



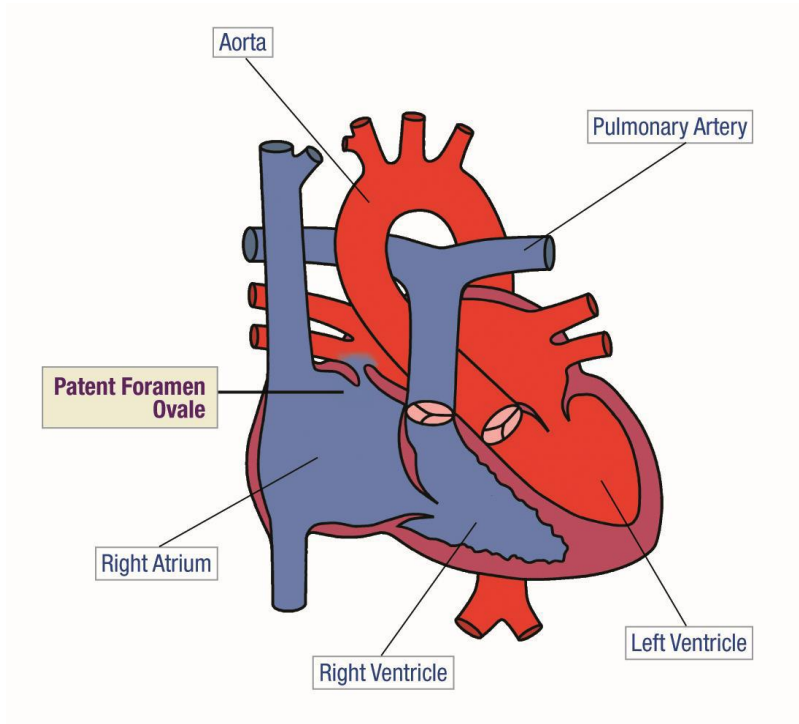
Sizing balón



Postup uzavírání defektu



PERZISTUJÍCÍ FORAMEN OVALE PFO



- * Přepážka- dva listy
- * FO slouží v prenatálním období (proudí krev z PS do LS)
- * Po narození se uzavírá
- * U 25 % k uzavření nedojde

PFO

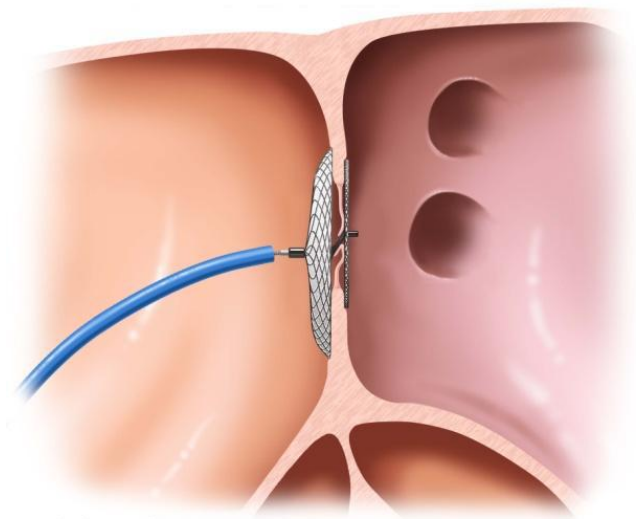
- * Průtok krve přes FO je velice malý
- * Výrazně stoupá – zvýšení tlaku v PS (plicní hypertenze, zátěž)
- * Riziko embolizace
- * PFO je nejčastější příčina CMP / TIA u mladých pacientů
- * Někdy AIM nebo jiné embolie

PFO

Occluder k uzávěru PFO



Uzavřené PFO



LEFT ATRIAL APPENDIX - LAA

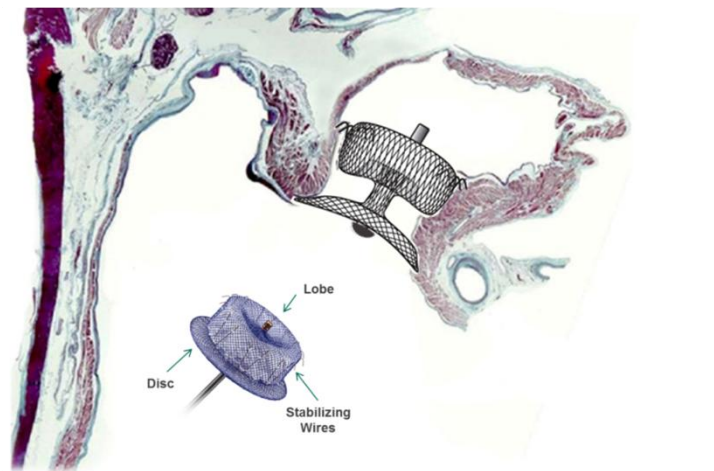
- * U pacientů s fibrilací síní je právě ouško místo vzniku 90 % všech krevních sraženin
- * Embolizace do jakékoli tepny
- * Pacienti s nemožností užívat antikoagulační léčbu
- * Nebo je léčba nedostatečná – recidivy CMP

LAA

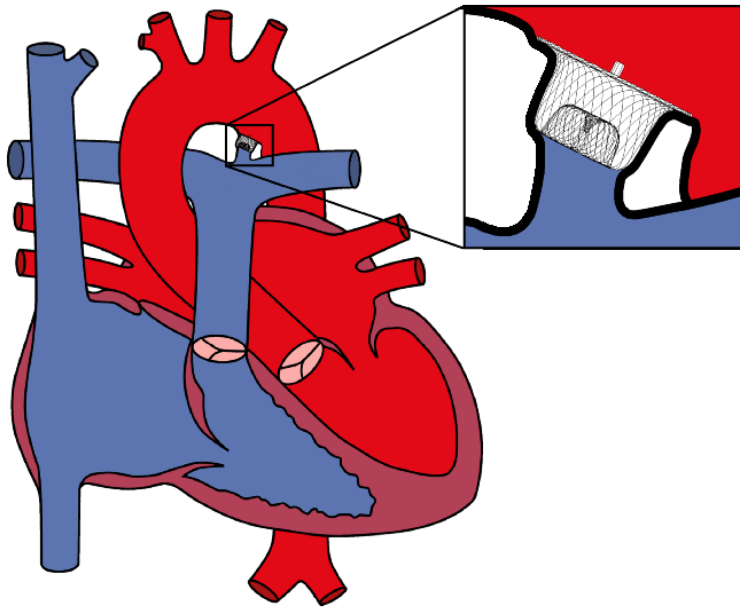
Occluder k uzávěru LAA



Uzavřené ouško levé síně



PERZISTUJÍCÍ DUCTUS ARTEURIOSUS - PDA



- * Tepenná Bottalova dučej
- * Mezi plicnicí a aortou
- * Prenatální období
- * Po porodu se dučej uzavírá
- * Ve vzácných případech přetrvává

Occludery PDA

PDA I

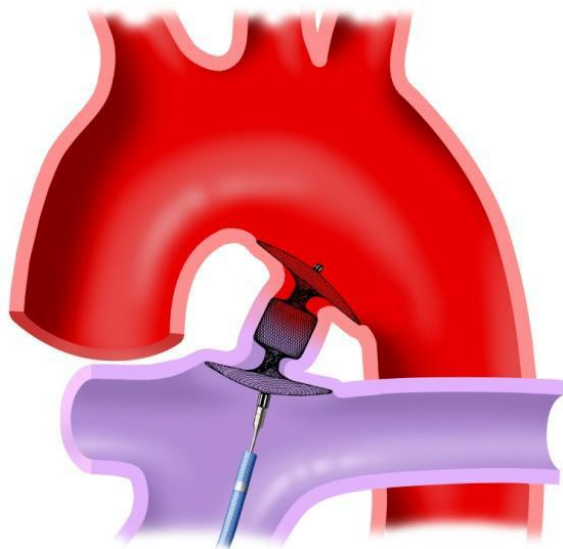


PDA II

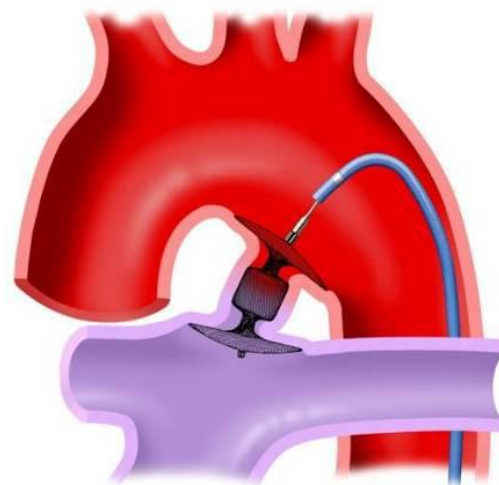


PDA – možné přístupy

Z PLICNICE

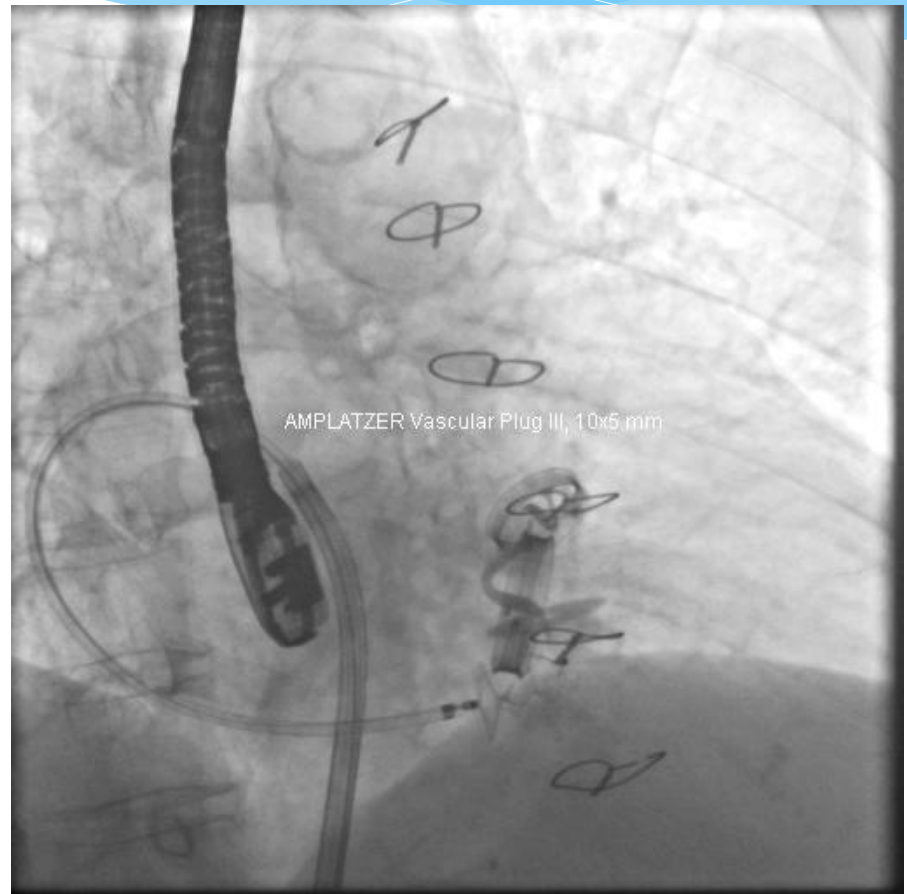

Z AORTY



PARAVALVULÁRNÍ LEAK

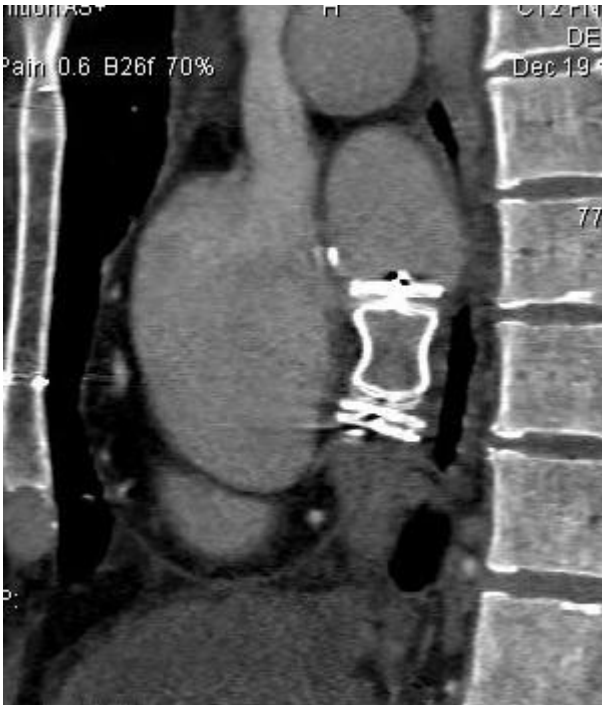- * Závažná komplikace náhrady srdeční chlopně
- * Průnik krve kolem chlopní náhrady
- * Řešení – reoperace nebo katetrizační uzávěr leaku occluderem AVP – vascular plug



OCCLUDERY vascular plug AVP 3 , AVP 4



AVP occludery lze užit k uzávěru abnormálních cévních struktur



- * ABNORMALITA
- * Uzávěr zkratu DDŽ a LS

DĚKUJI ZA POZORNOST

