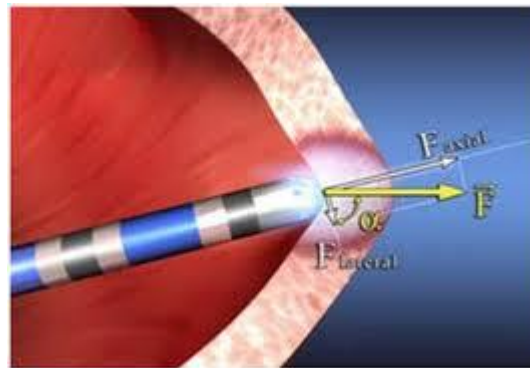


# OŠETŘOVATELSKÁ PÉČE PŘI RADIOFREKVENČNÍ ABLACI POMOCÍ MAPOVACÍHO SYSTÉMU CARDIOINSIGHT

Theodoru V., Lášková H., Linhartová R.

# CO TO JE RADIOFREKVENČNÍ ABLACE

METODA, PŘI KTERÉ DOCHÁZÍ K ODSTRANĚNÍ  
ARYTMOGENNÍ SRDEČNÍ TKÁŇ POMOCÍ  
RADIOFREKVENČNÍHO PROUDU



# MAPOVACÍ SYSTÉM CARDIOINSIGHT

- ▶ NEINVAZIVNÍ METODA 3D MAPOVÁNÍ, KTERÁ KOMBINUJE SIGNÁLY SNÍMANÉ Z POVRCHU HRUDNÍKU S CT MODELEM SRDCE
- ▶ SLOUŽÍ K IDENTIFIKACI MÍST, KTERÁ SE PODÍLÍ NA UDRŽENÍ PERZISTUJÍCÍ FIBRILACE SÍNÍ
- ▶ PŘI ABLACI SE POUŽÍVÁ V KOMBINACI SE STANDARDNÍMI EA MAPOVACÍMI SYSTÉMY (CARTO, NAVX)



# VESTA CARDIOINSIGHT



# POPIS VESTY

- ▶ 4 VELIKOSTI
  - (S, M, L, XL)
- ▶ 3 ČÁSTI
- ▶ 252 ELEKTROD
- ▶ KONEKTORY



# PŘÍPRAVA PACIENTA PŘED VÝKONEM

- ▶ INR
- ▶ EKG
- ▶ ECHO
- ▶ PŽK
- ▶ OHOLENÍ
- ▶ EDUKACE
- ▶ PSYCHICKÁ  
PODPORA



# OŠETŘOVATELSKÁ PÉČE V DEN ABLACE

- ▶ EDUKACE A PSYCHICKÁ PODPORA
- ▶ HYGIENA
- ▶ ODMASTIT POKOŽKU  
NEALKOHOLOVÝM PŘÍPRAVKEM
- ▶ LAČNÍ
- ▶ EXTRAKCE ZUBNÍ PROTÉZY
- ▶ NASAZENÍ VESTY
- ▶ CT HRUDNÍKU S VESTOU
- ▶ PŘEVOZ NA EF SÁL

# OŠETŘOVATELSKÁ PÉČE NA SÁLE

- ▶ PSYCHICKÁ PODPORA
- ▶ EDUKACE
- ▶ OXYGENOTERAPIE
- ▶ ANALGOSEDACE
- ▶ MONITORING





# OŠETŘOVATELSKÁ PÉČE NA SÁLE

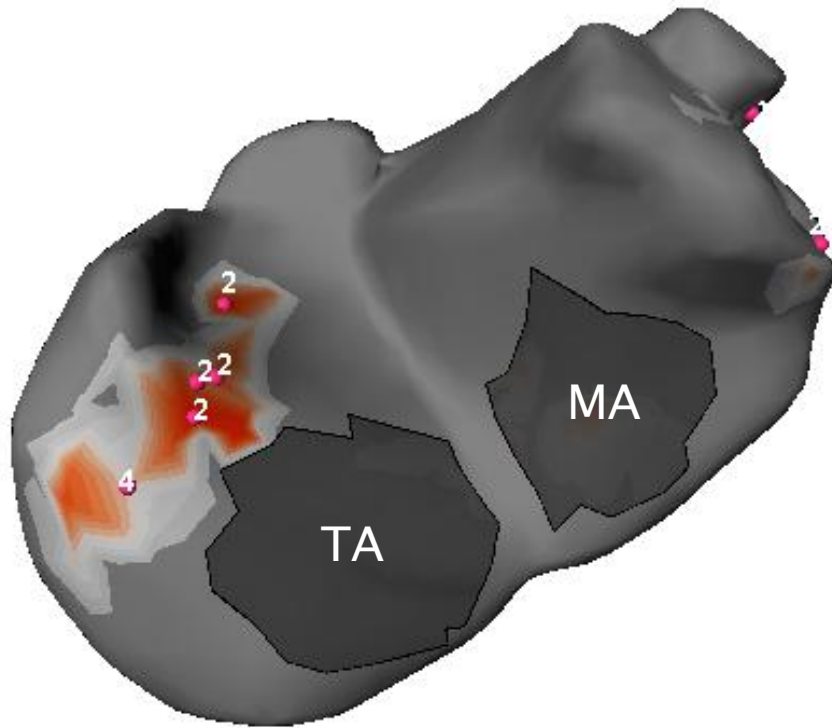
- ▶ MAPOVÁNÍ FIS POMOCÍ VESTY (15–30MIN)
- ▶ PODÁVÁNÍ LÉKŮ K ZPOMALENÍ TF PŘI FIS (DILTIAZEM I.V.)

## SPECIFIKA MAPOVÁNÍ CARDIOINSIGHT

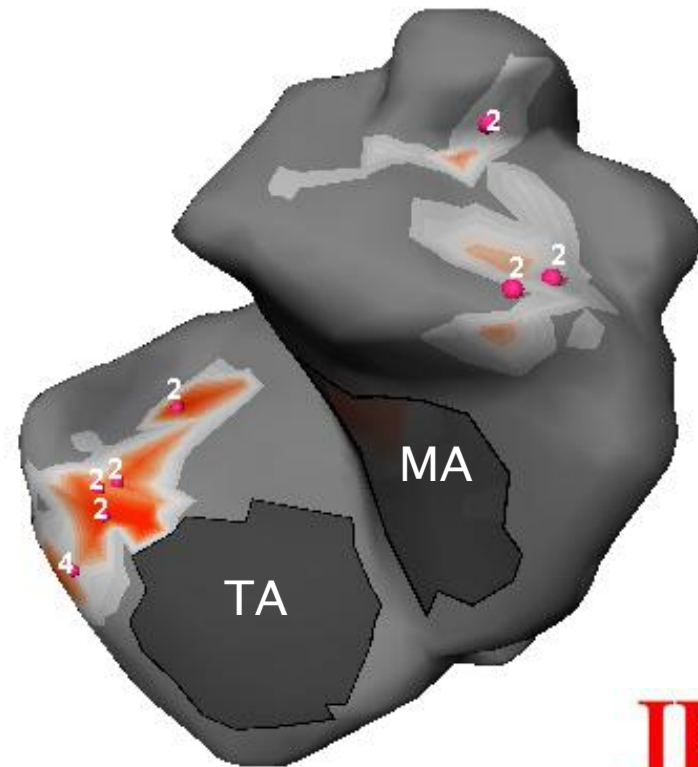
- ▶ ZAMEZENÍ POHYBU PACIENTA
- ▶ DELŠÍ VÝKON (cca 4 HODINY)
- ▶ ZVÝŠENÉ POCENÍ DÍKY VESTĚ

# VÝSLEDNÁ MAPA ZÍSKANÁ POMOCÍ SYSTÉMU CARDIOINSIGHT

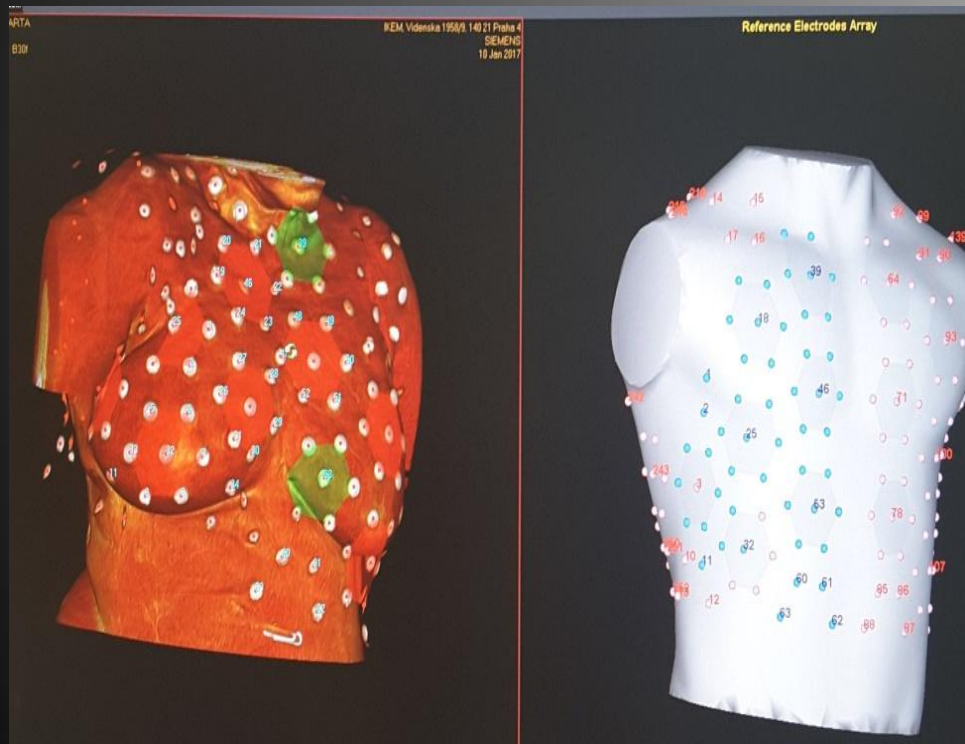LAO view



LL view



# OŠETŘOVATELSKÁ PÉČE V PRŮBĚHU ABLACE



- ▶ STRES
- ▶ PANIKA
- ▶ PALPITACE
- ▶ ANGINOZNÍ BOLEST
- ▶ BOLEST V TŘÍSLE
- ▶ DUŠNOST

# ZÁVĚR

- ▶ SYSTÉM CARDIOINSIGHT BYL V IKEM POUŽIT U DESETI PACIENTŮ S PERZISTUJÍCÍ FIS
- ▶ POCITY PACIENTŮ
- NEGATIVNÍ: ZEJMÉNA ZVÝŠENÉ POCENÍ A NEMOŽNOST POHYBU
- POZITIVNÍ: ÚČAST NA STUDII, BÝT SOUČÁSTÍ KLINICKÉHO VÝZKUMU