

PRAVÉ SRDCE V ANATOMICKÉM A ECHOKARDIOGRAFICKÉM ZOBRAZENÍ

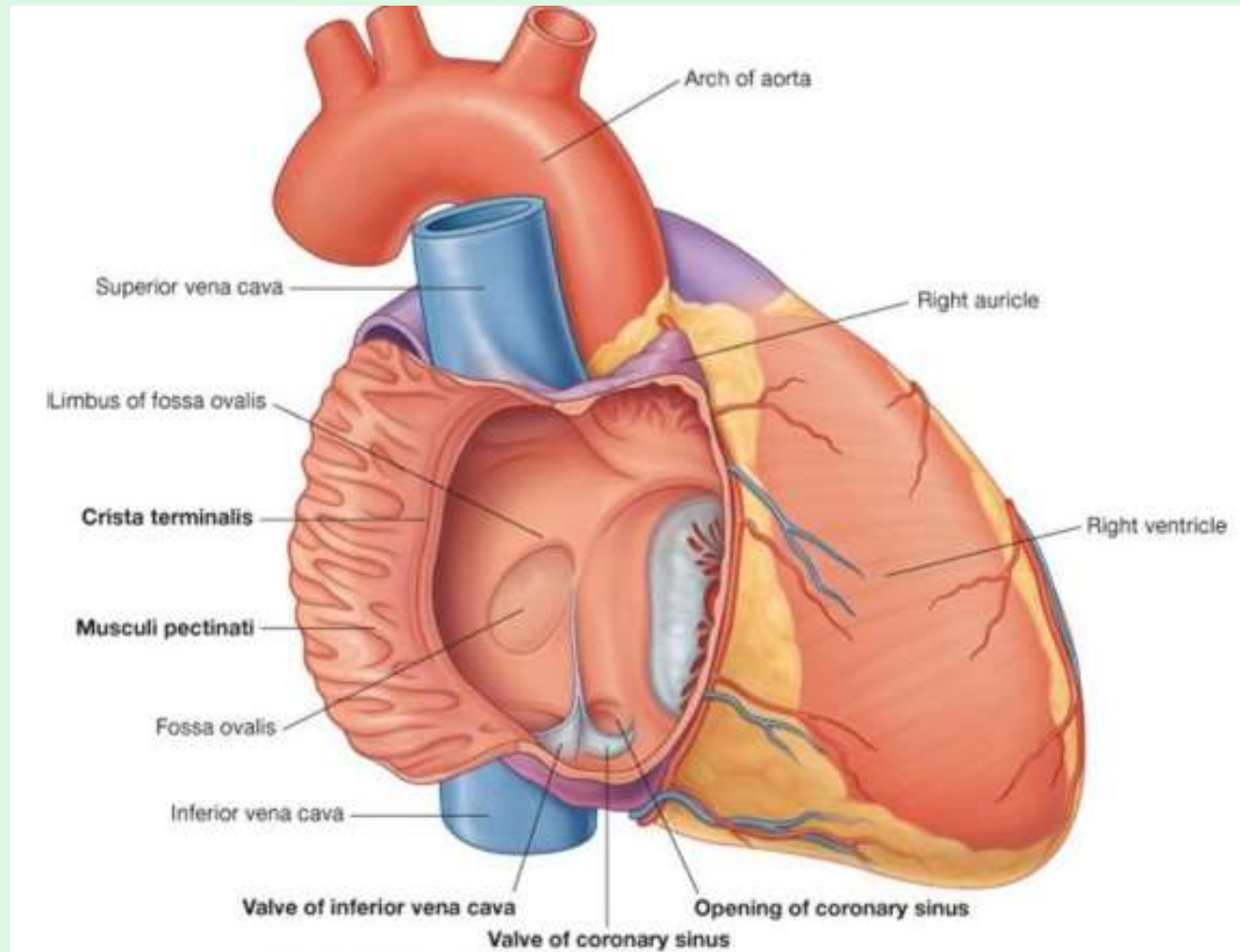


Josef Nečas
Centrum kardiovaskulární
a transplantační chirurgie Brno



Ivo Šteiner
Lékařská fakulta Univerzity
Karlovy v Hradci Králové

Pravé srdce



Obsah prezentace

Pravé srdce

- A) část venózní – vtoková, kam patří HDŽ, DDŽ a koronární sinus
- B) reservoir – pravá síň
- C) vlastní pumpa - pravá komora, včetně jednosměrného ventilu - trikuspidální chlopně
- D) a část tepenná – výtoková, včetně jednosměrného ventilu - pulmonální chlopně



věnovat:

- 1. typickým nálezům a variantám**
- 2. vrozeným patologickým stavům**
- 3. získaným patologiím**



A1 – normální nálezy, varianty

- normální HDŽ
- normální DDŽ,
- normální koronární sinus

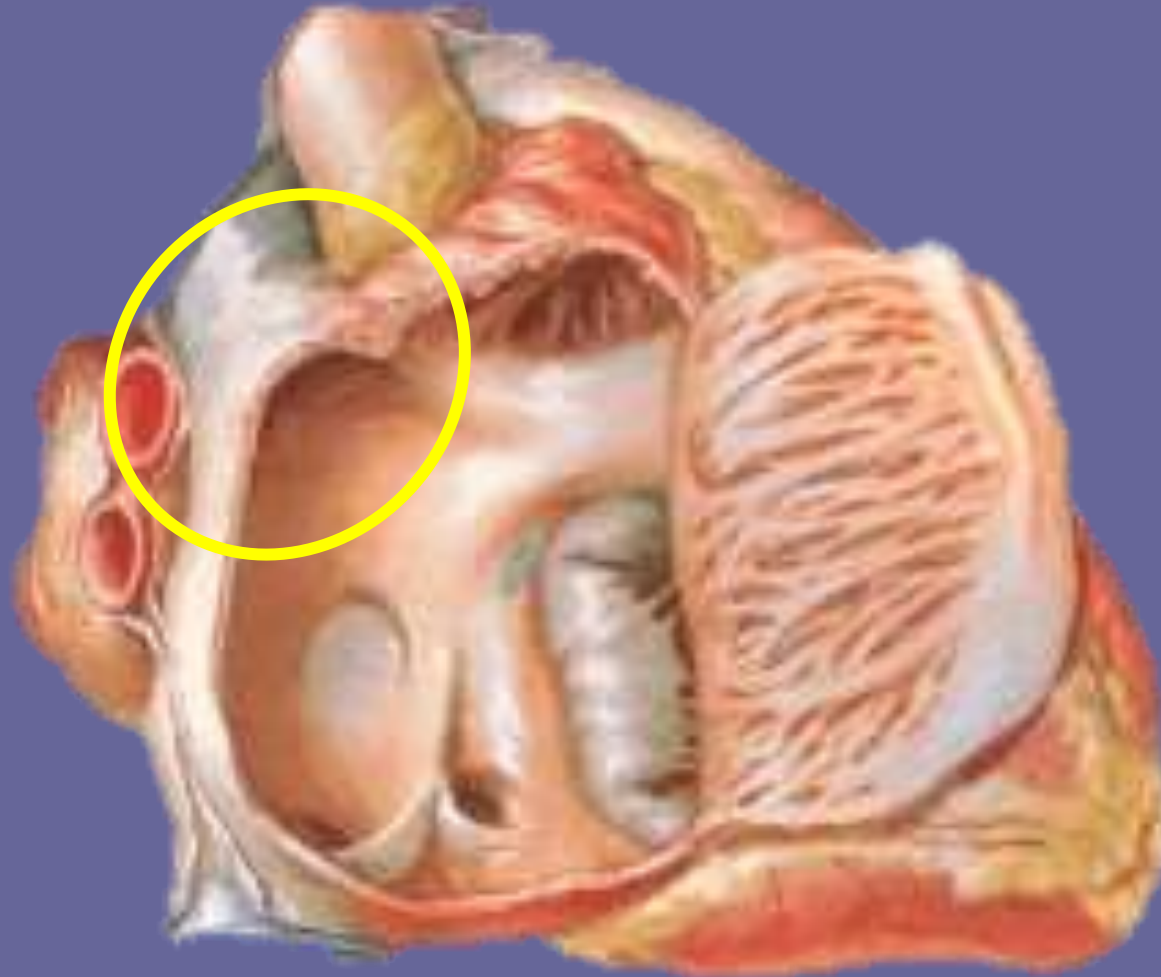
varianty

- persistující levostranná HDŽ (ústící do pravé síně prostřednictvím koronárního sinusu),
- vzácná varianta s agenezou pravostranné HDŽ



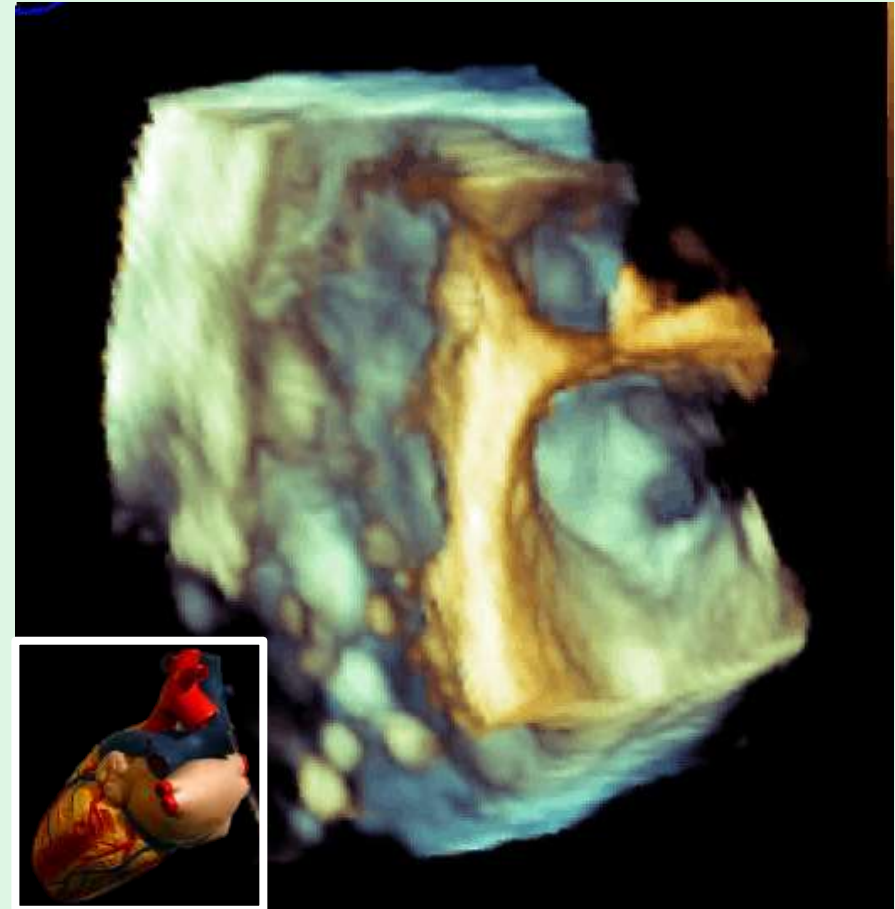
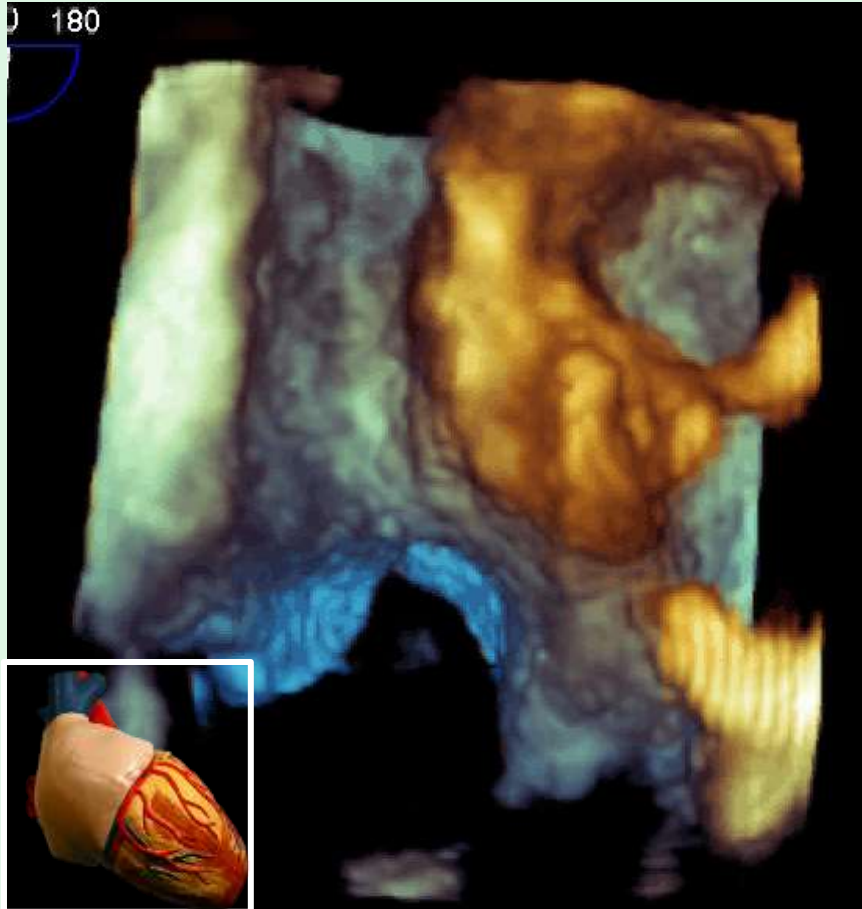
A – vtok: HDŽ, DDŽ, CS

A1: Normální HDŽ



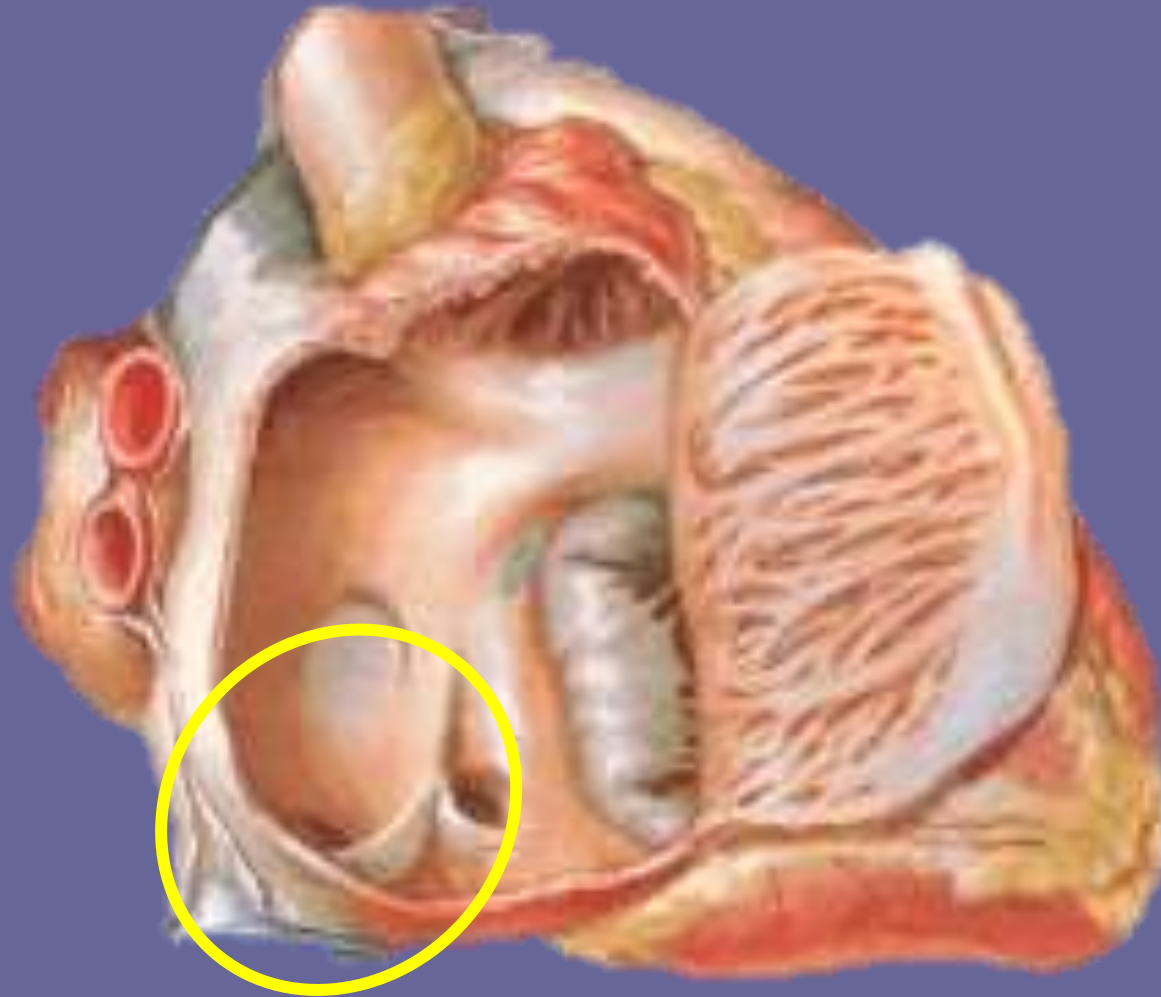
A – vtok: HDŽ, DDŽ, CS

A1: normální HDŽ



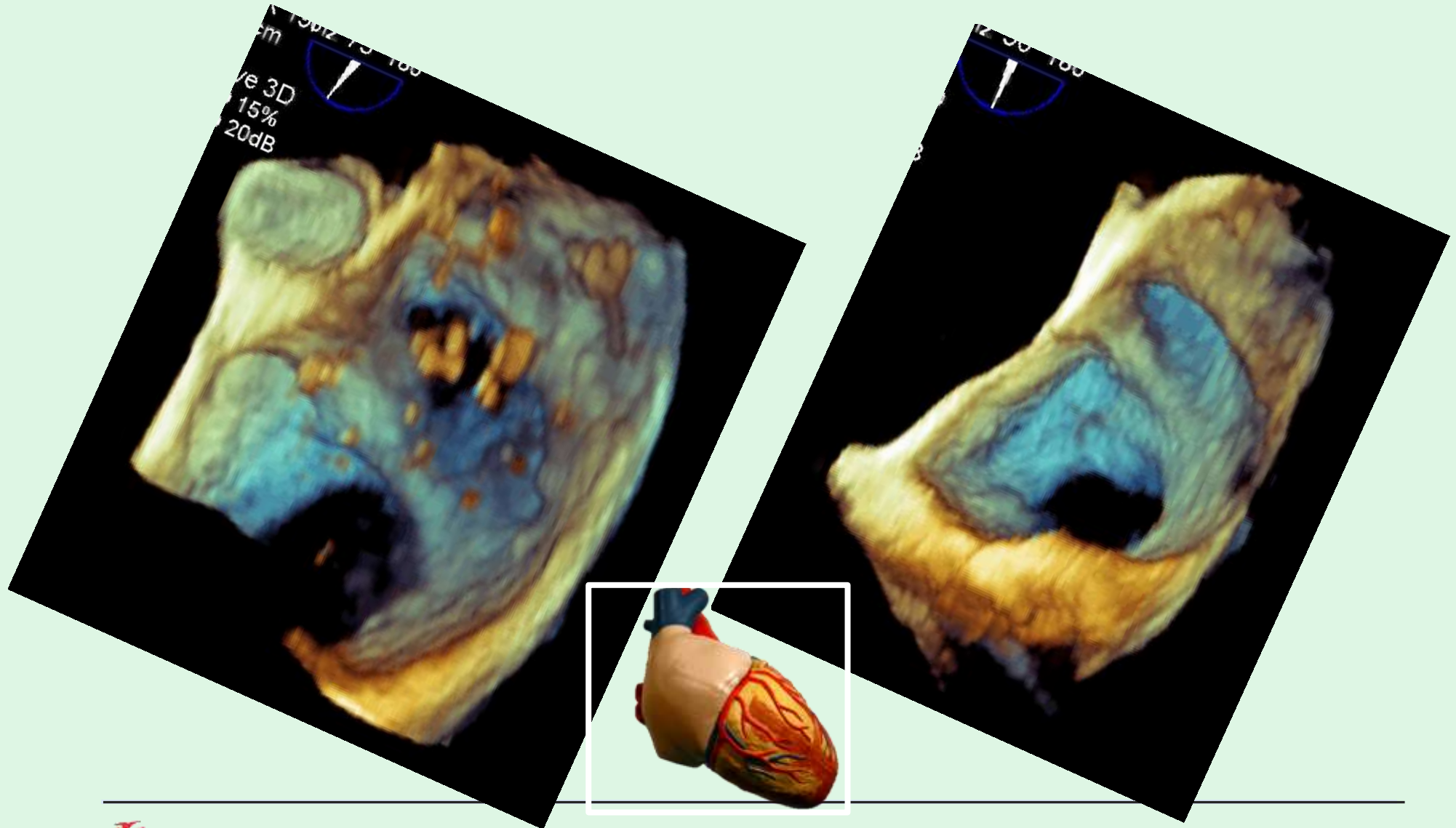
A – vtok: HDŽ, DDŽ, CS

A1: Normální DDŽ



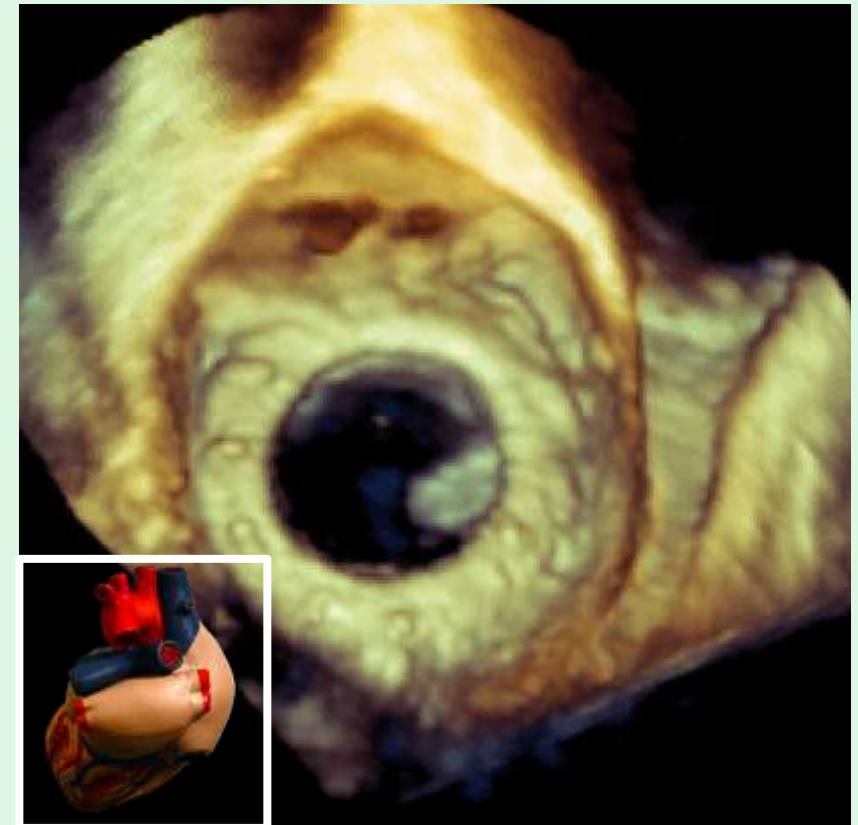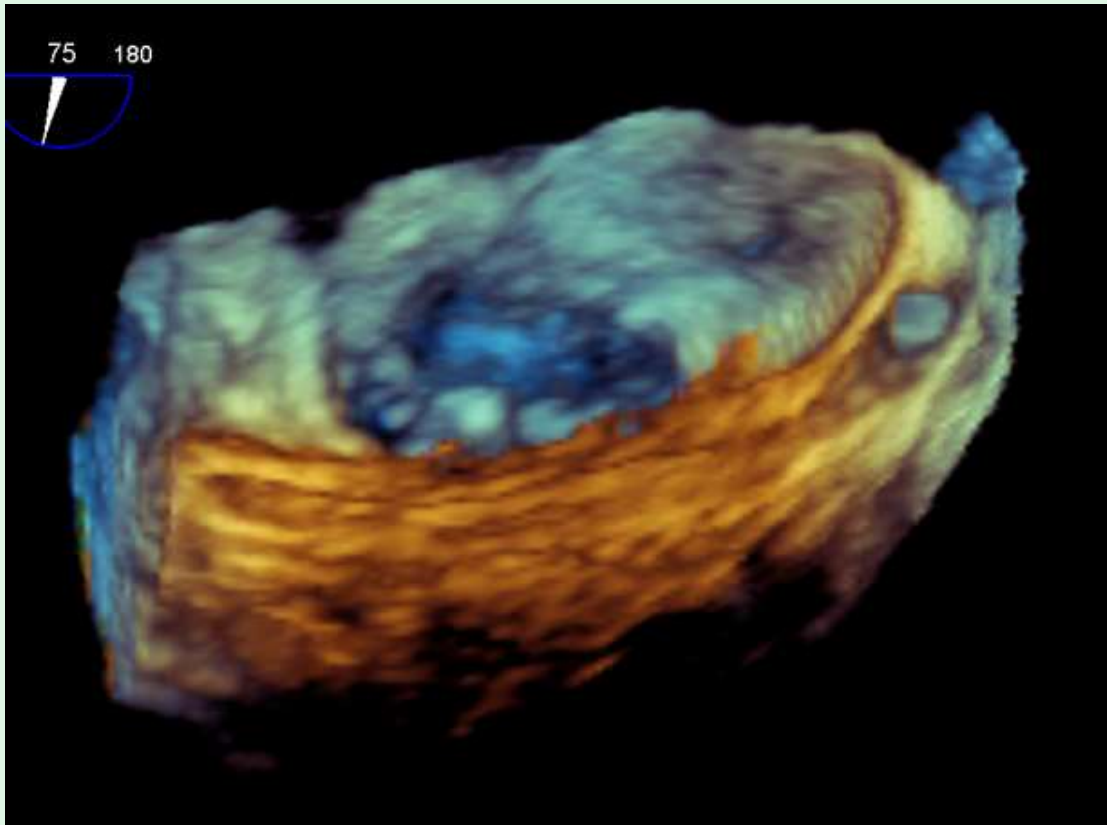
A – vtok: HDŽ, DDŽ, CS

A1: normální DDŽ



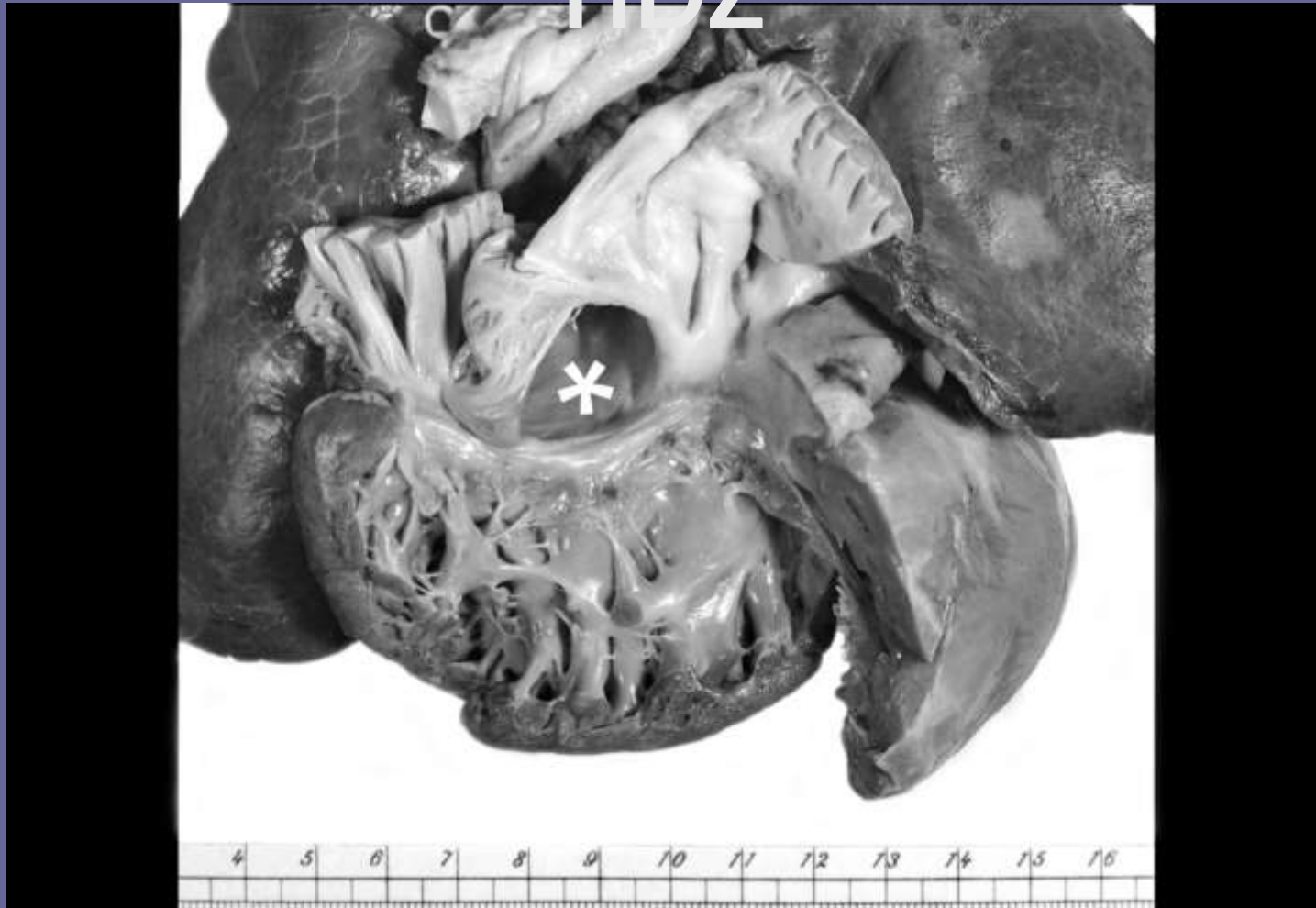
A – vtok: HDŽ, DDŽ, CS

A1: normální koronární sinus

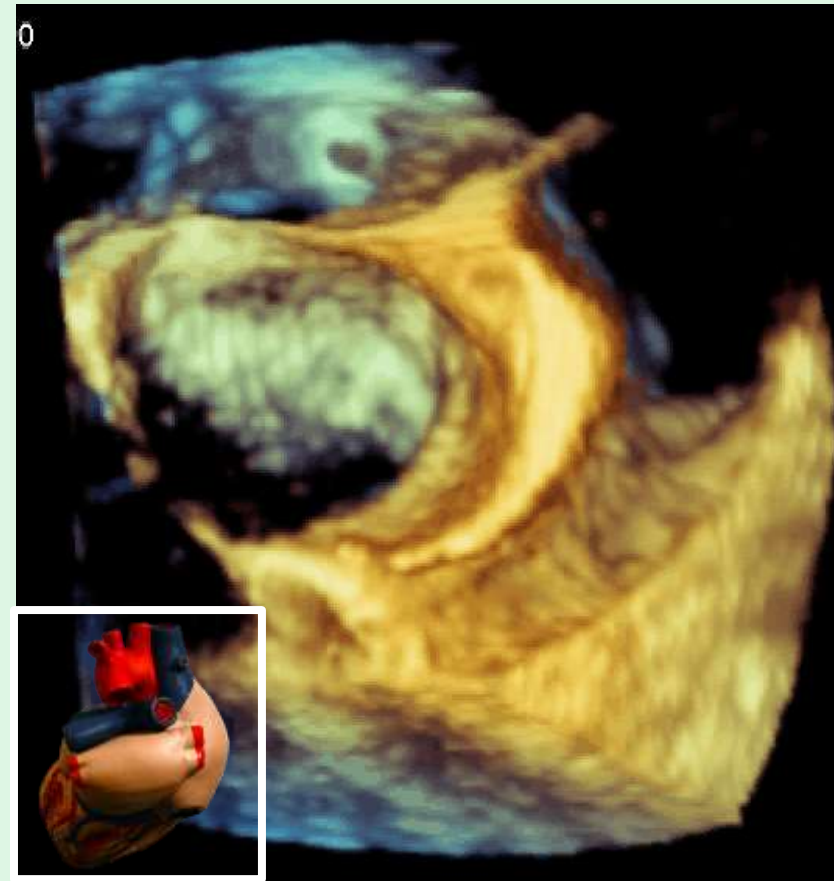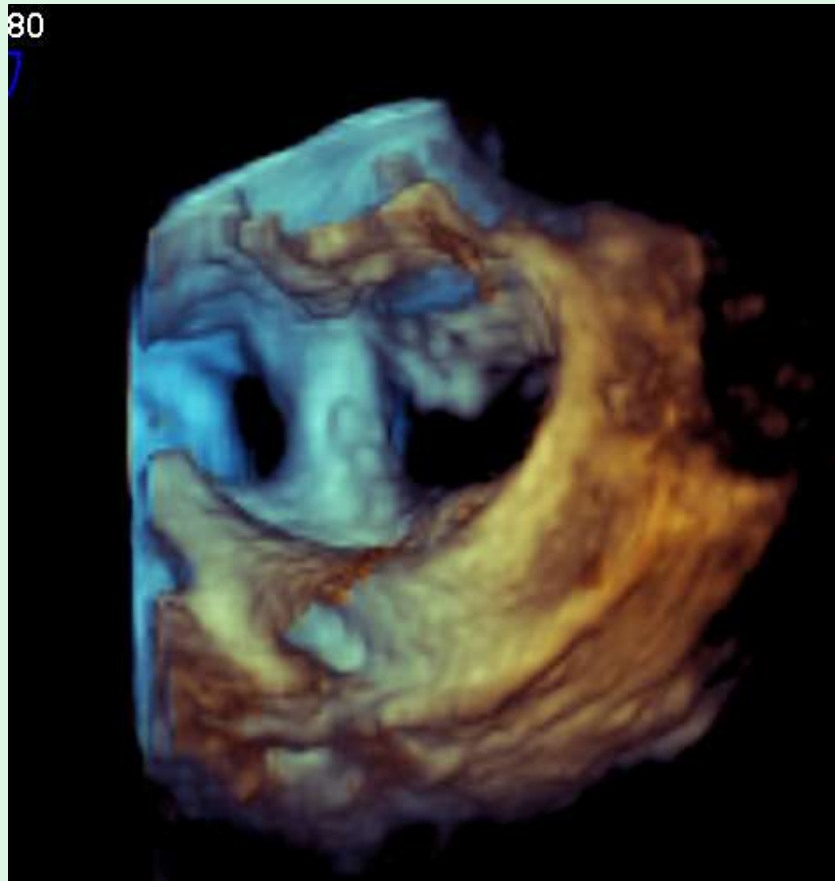


A – vtok: HDŽ, DDŽ, CS

A1 var: persistující levostranná HDŽ



A1 var: persistující levostranná HDŽ

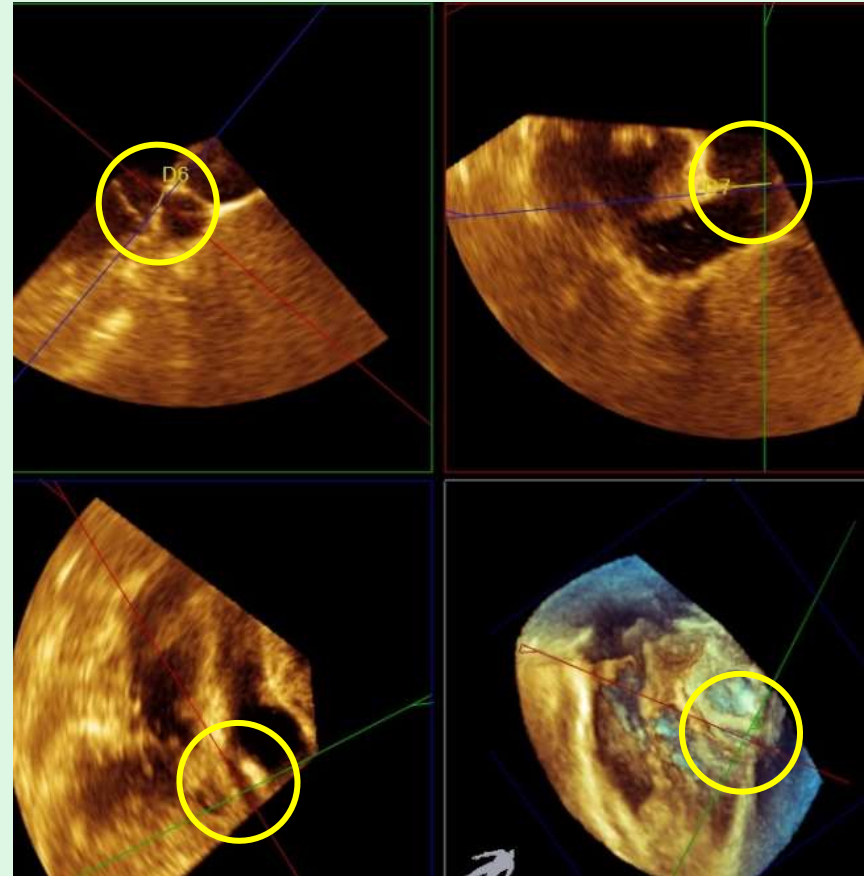
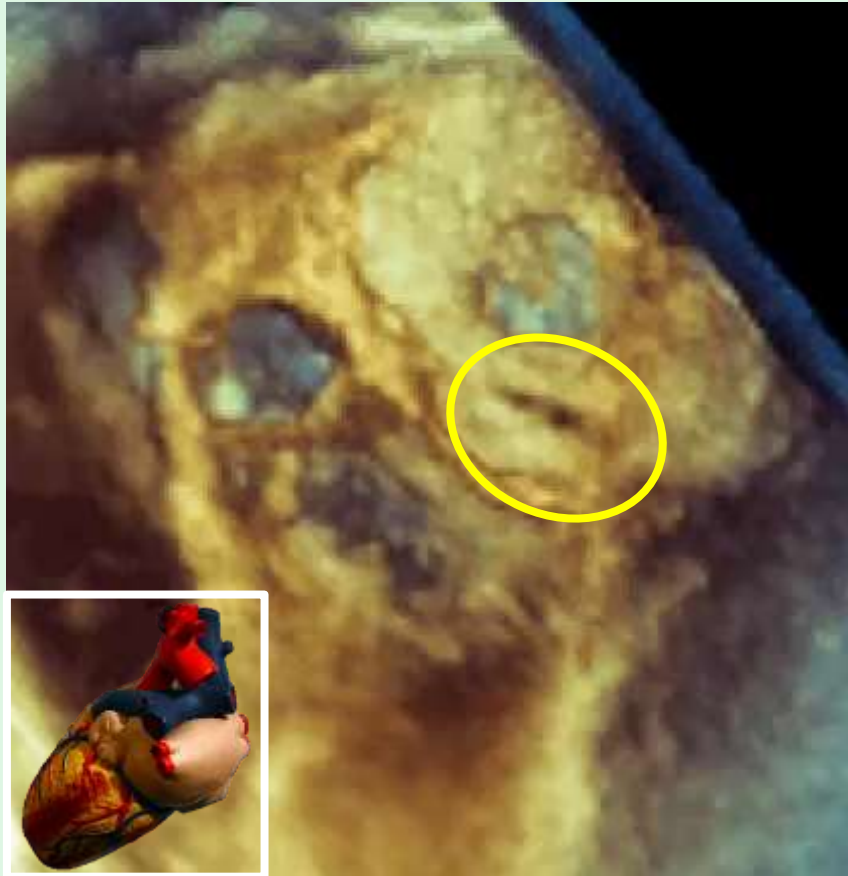

A2 – vrožené patologie

- Levostranná HDŽ ústící do levé síně,
- „Unroofed“ koronární sinus s L-P zkratem



sinus



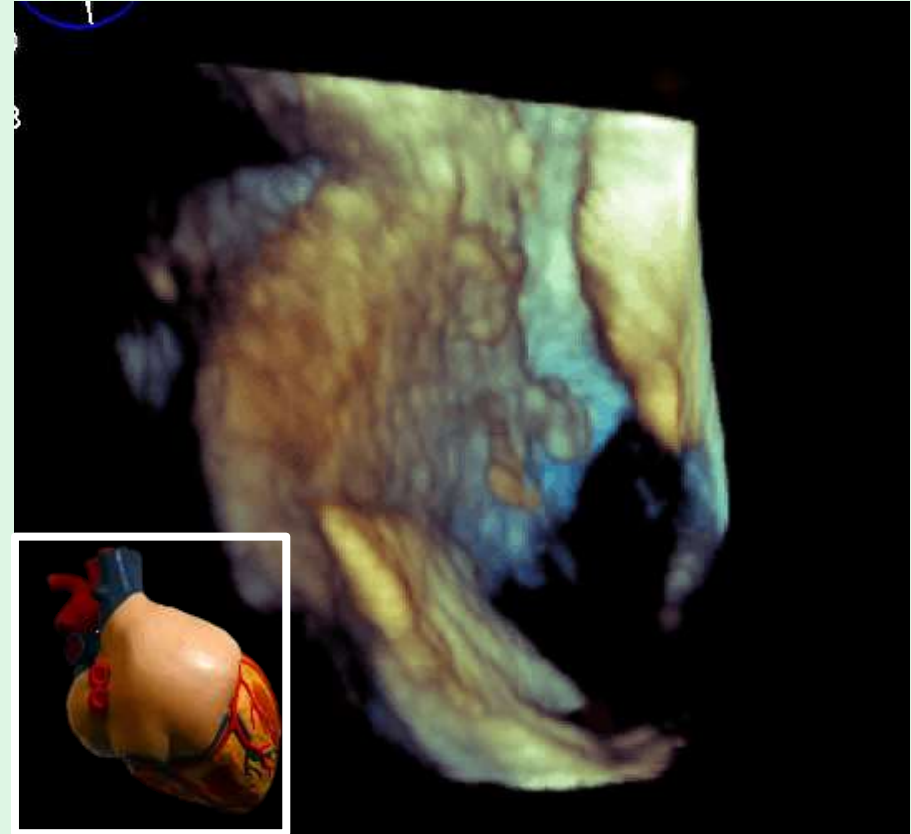
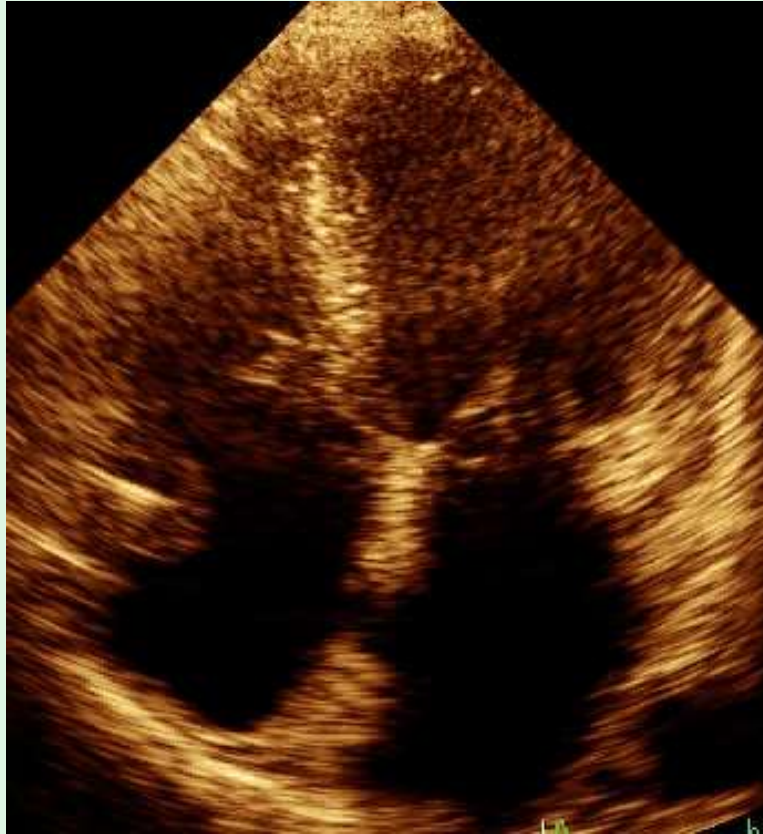A3 – získané patologie

- Tromby v HDŽ, DDŽ
- Komplikace implantace kardiostimulátorů – tromby, vegetace



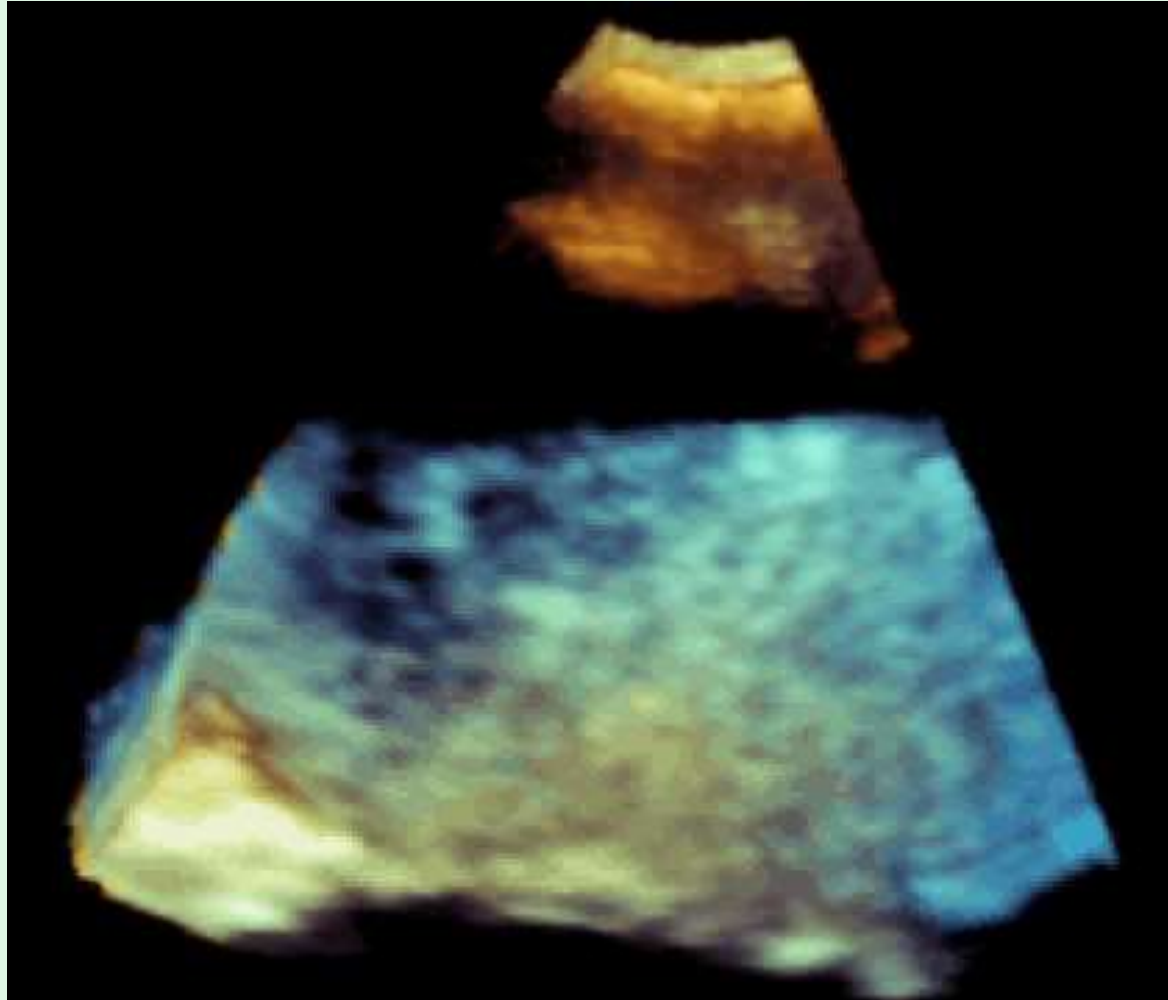
A – vtok: HDŽ, DDŽ, CS

A3: tromby v HDŽ

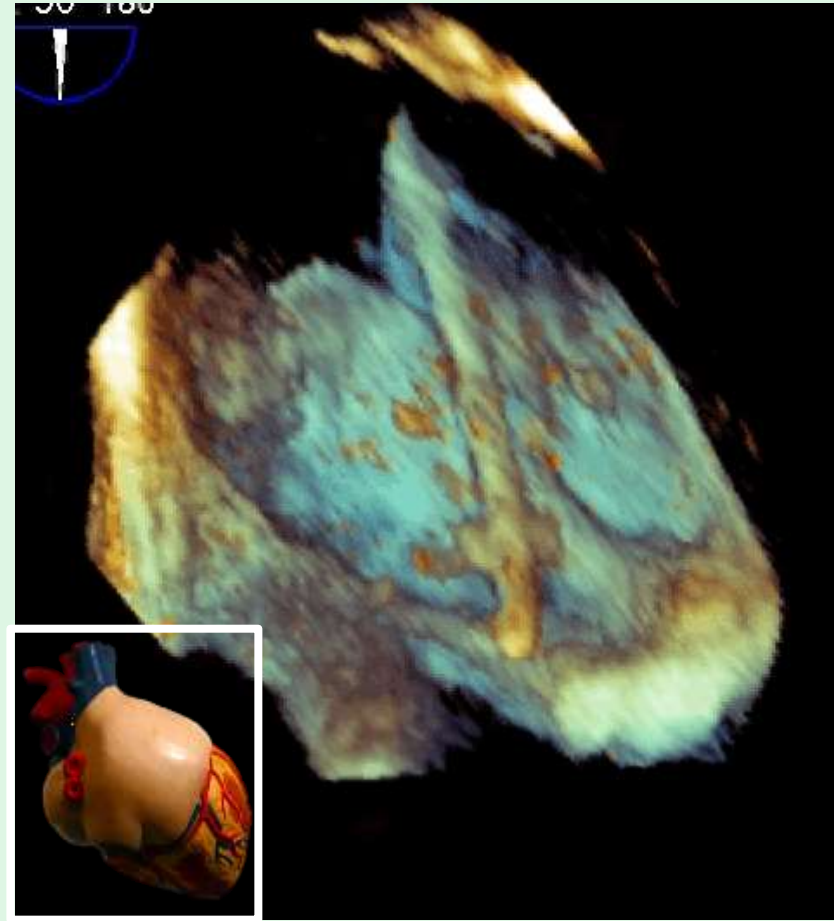
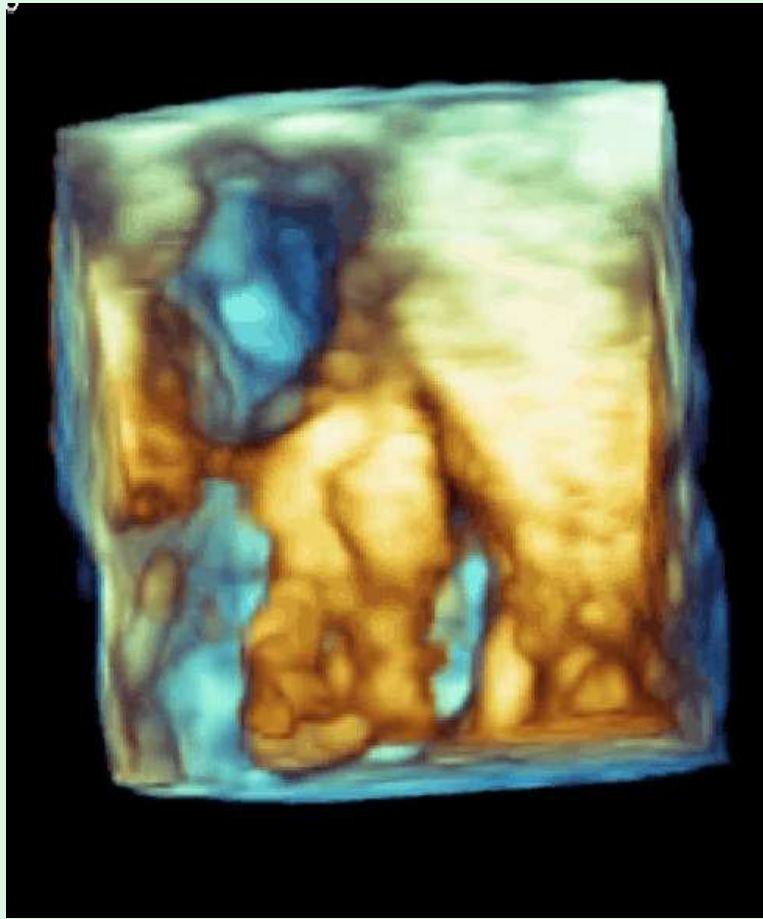


A – vtok: HDŽ, DDŽ, CS

A3: tromby v DDŽ



A3: komplikace implantace PM – tromby, vegetace



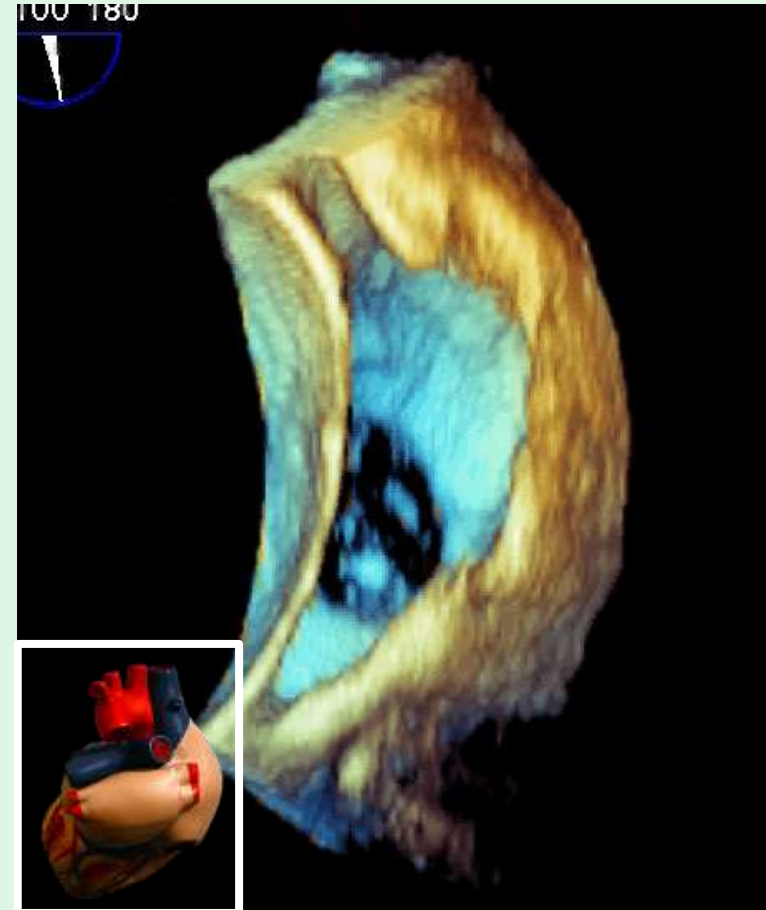
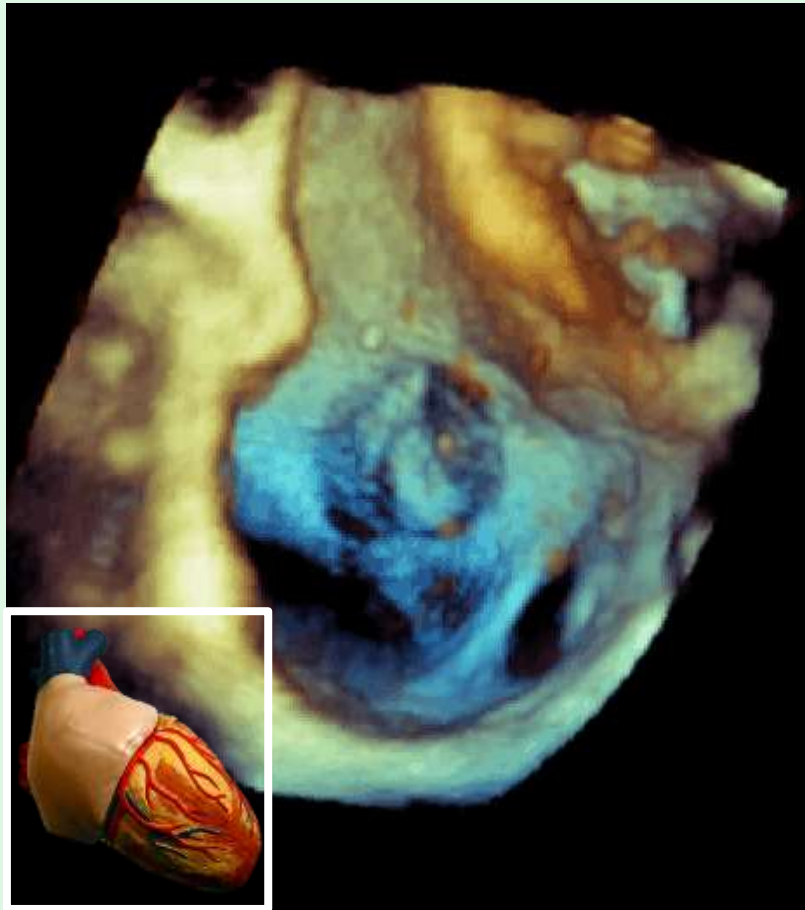
B1 normální nálezy, varianty

- sinus dutých žil
- ouško pravé síně
- crista terminalis
- síňové septum s fossa ovalis
- foramen ovale uzavřené
- Eustachova chlopeň, Thebesiova chlopeň



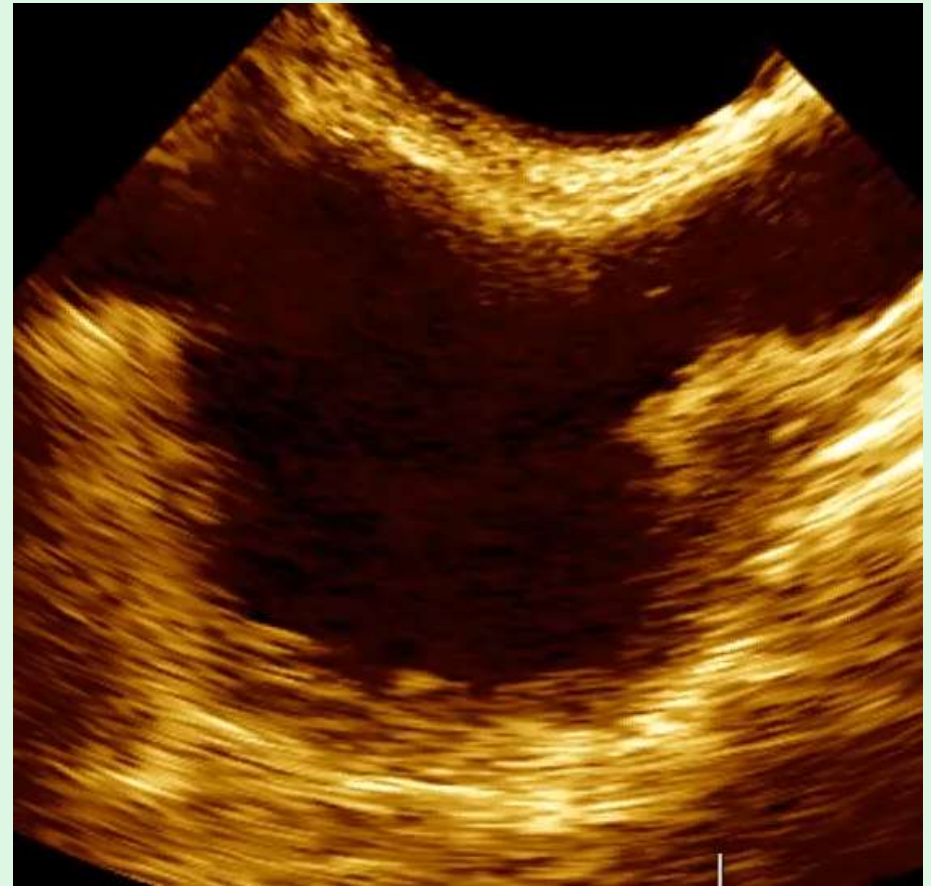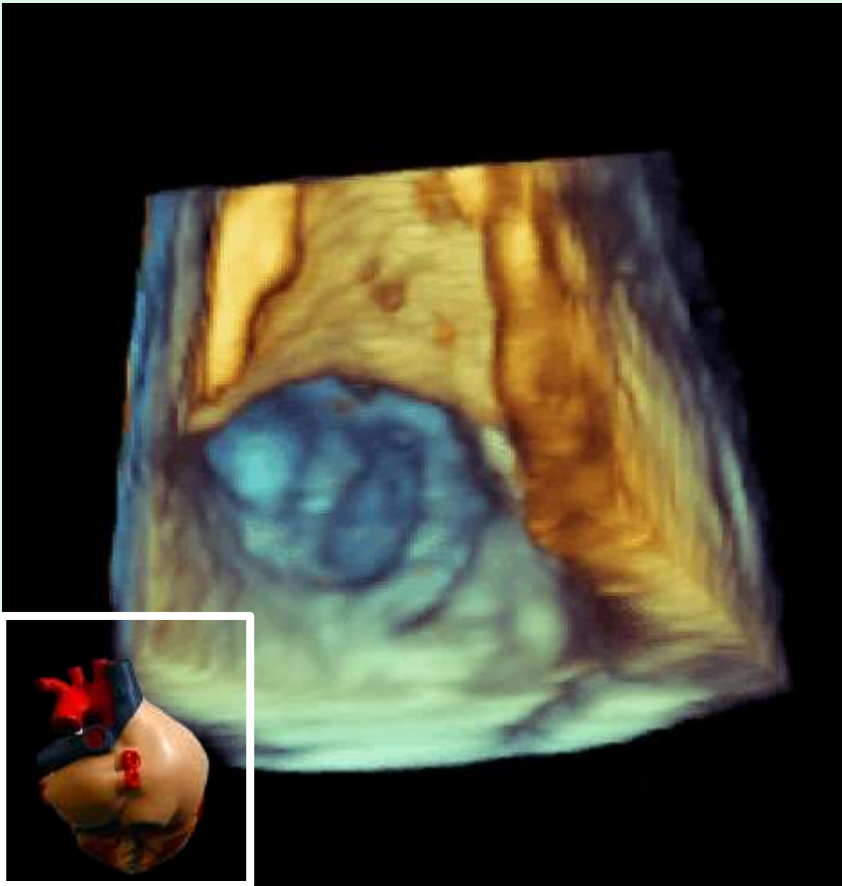
B – pravá síň

B1: sinus dutých žil



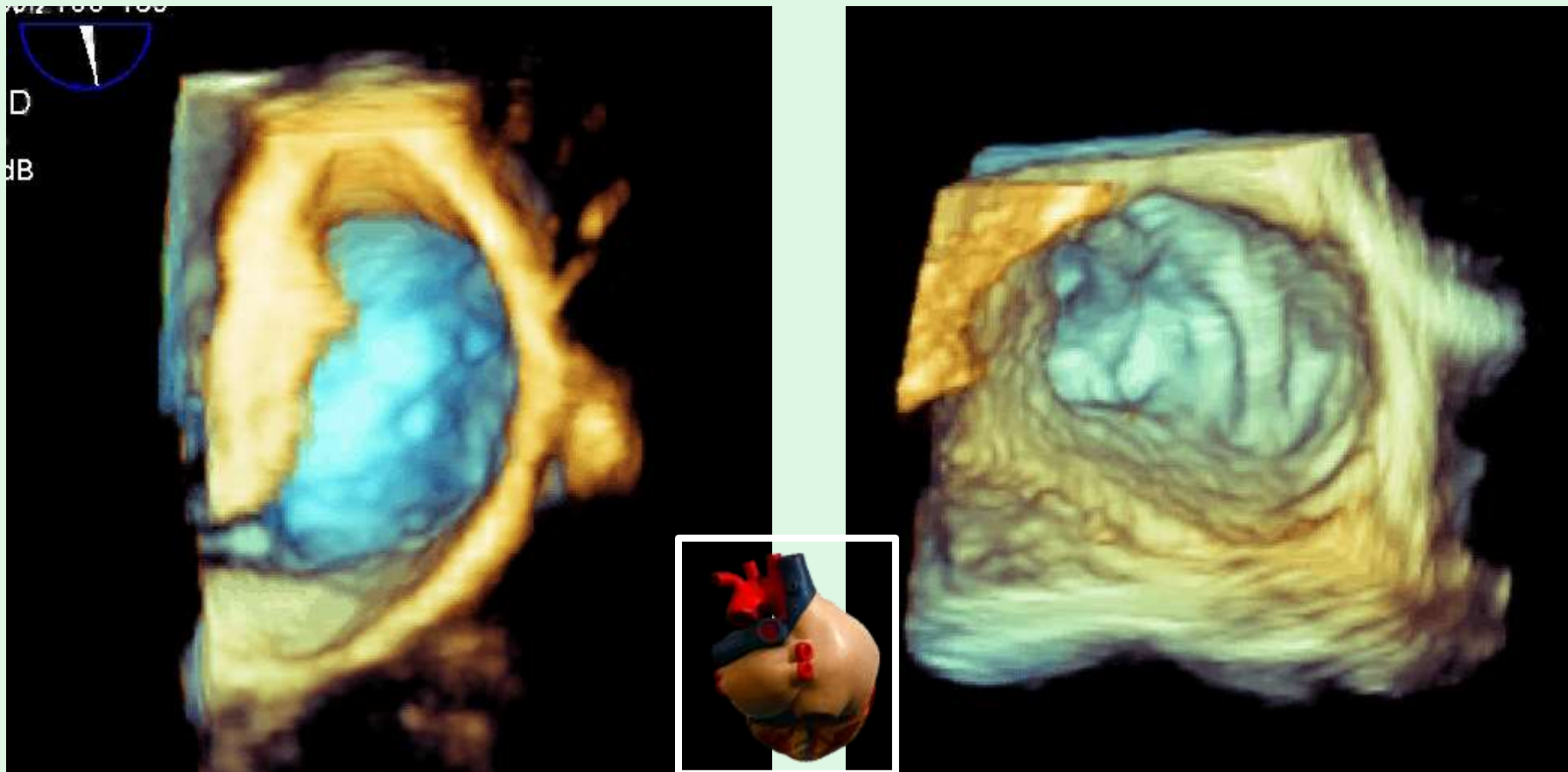
B – pravá síň

B1: crista terminalis

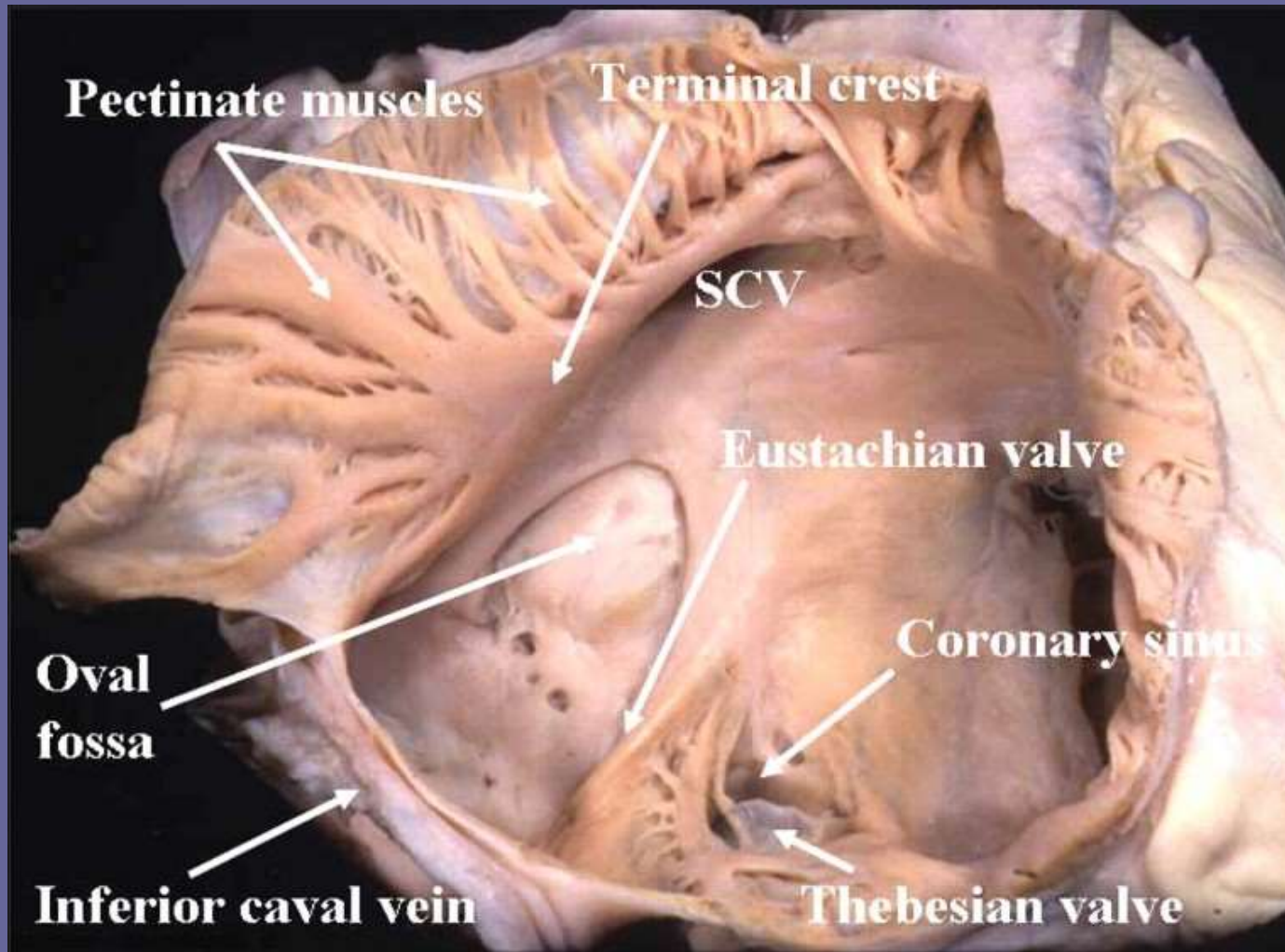


B – pravá síň

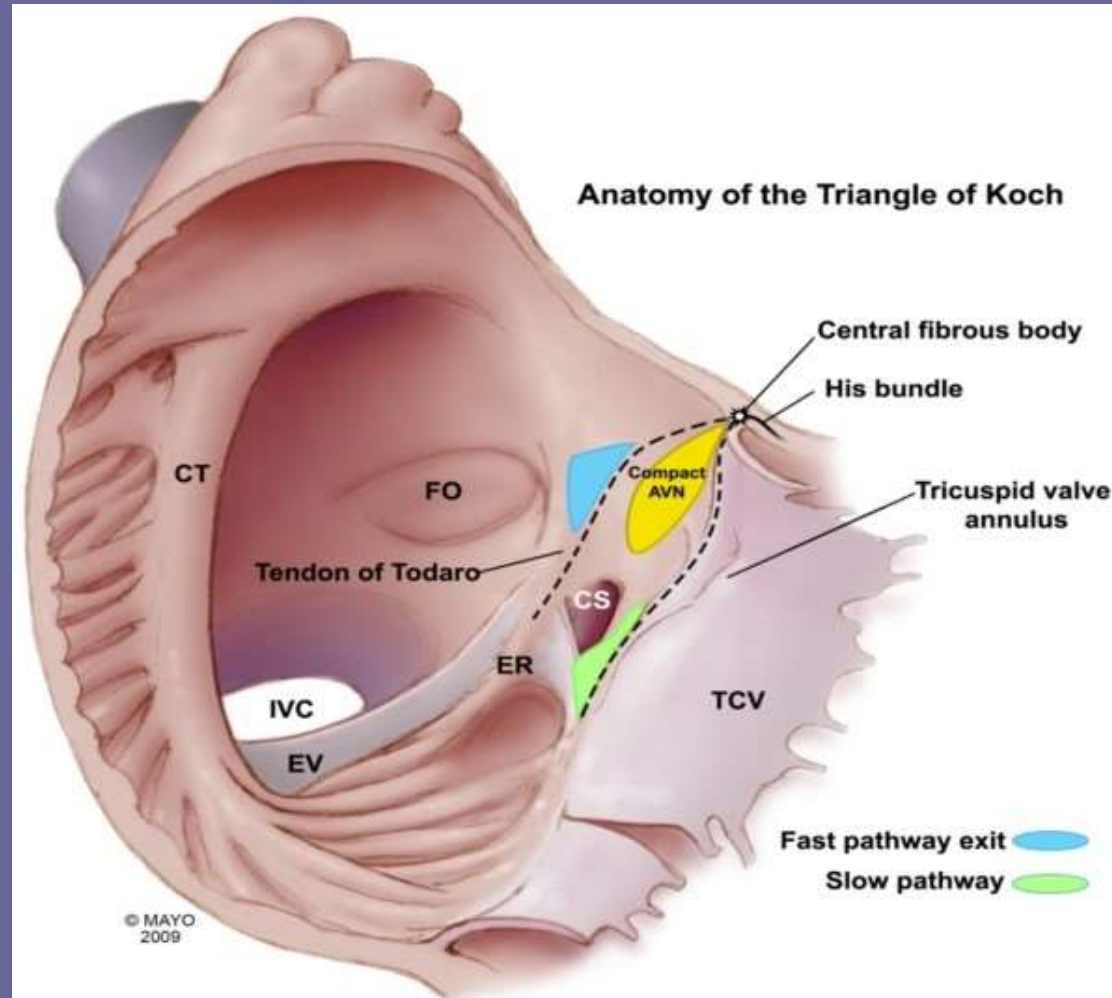
B1: ouško pravé síně



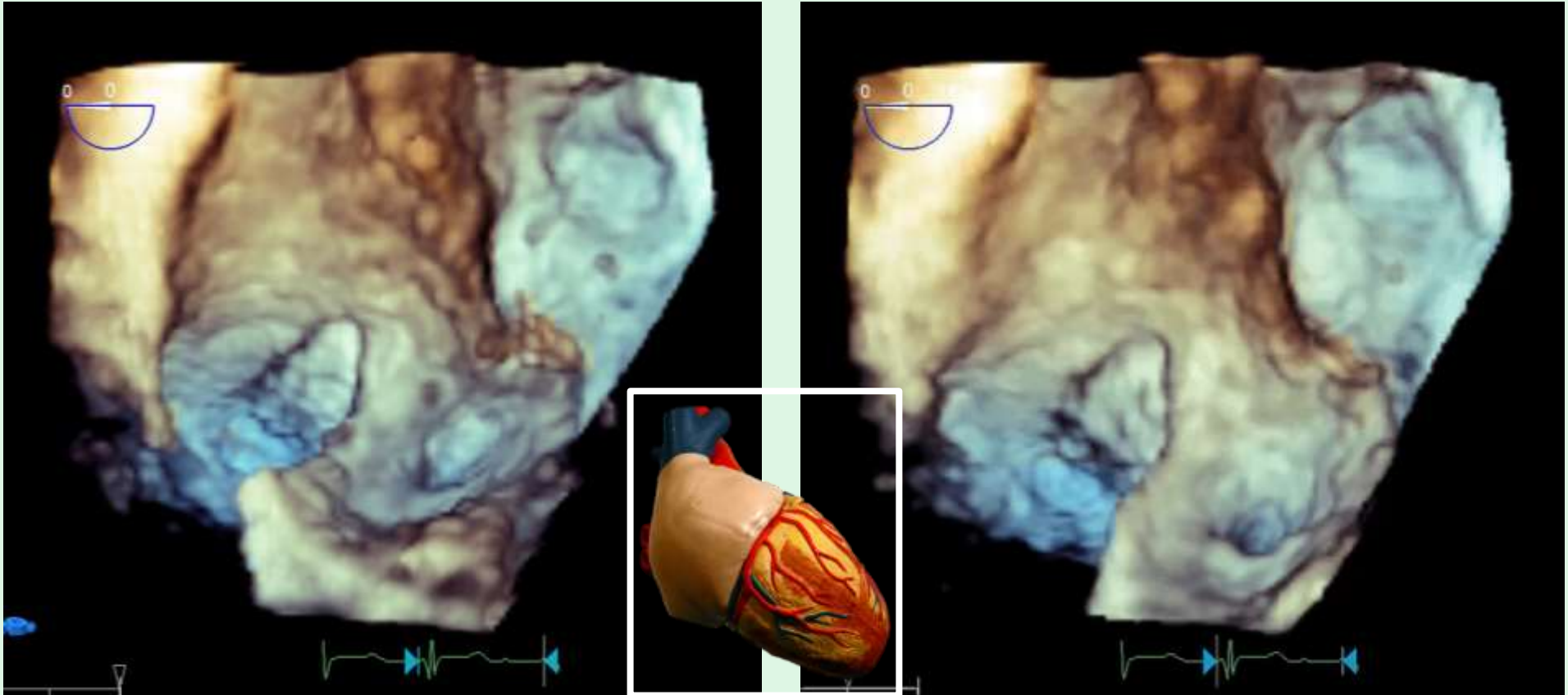
B1: Síňové septum s fossa ovalis



B1: Kochův trojúhelník

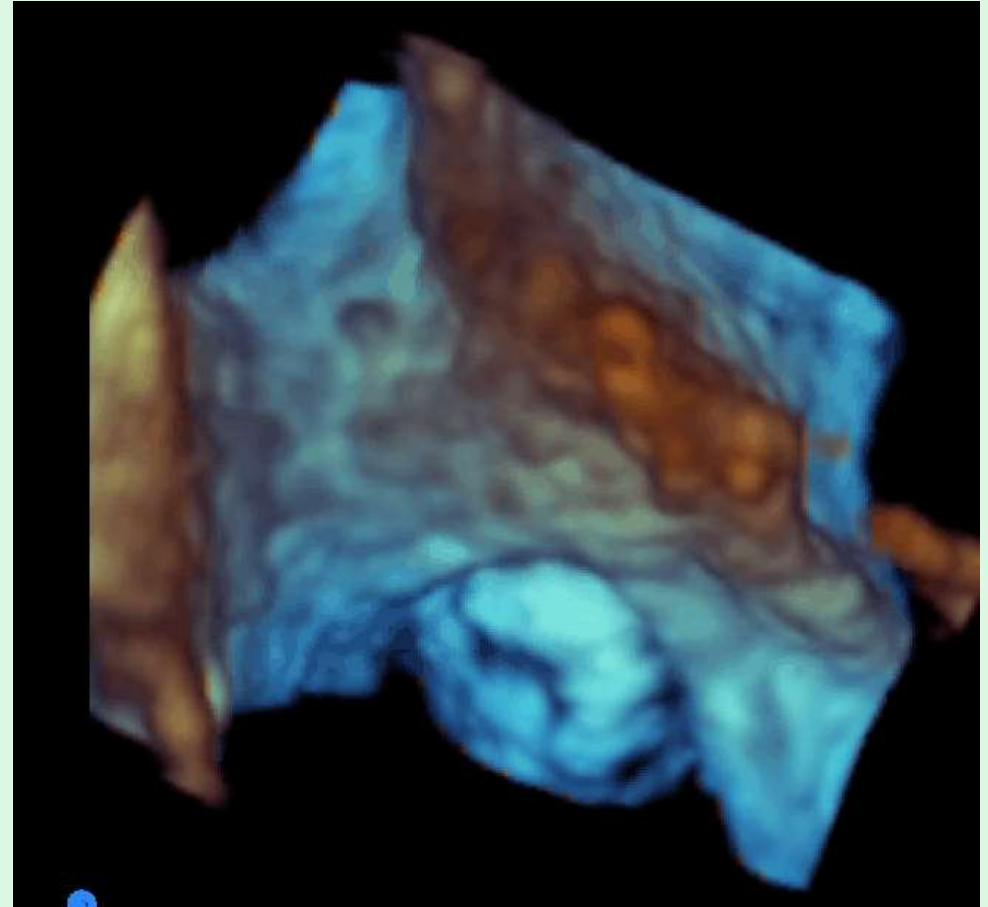
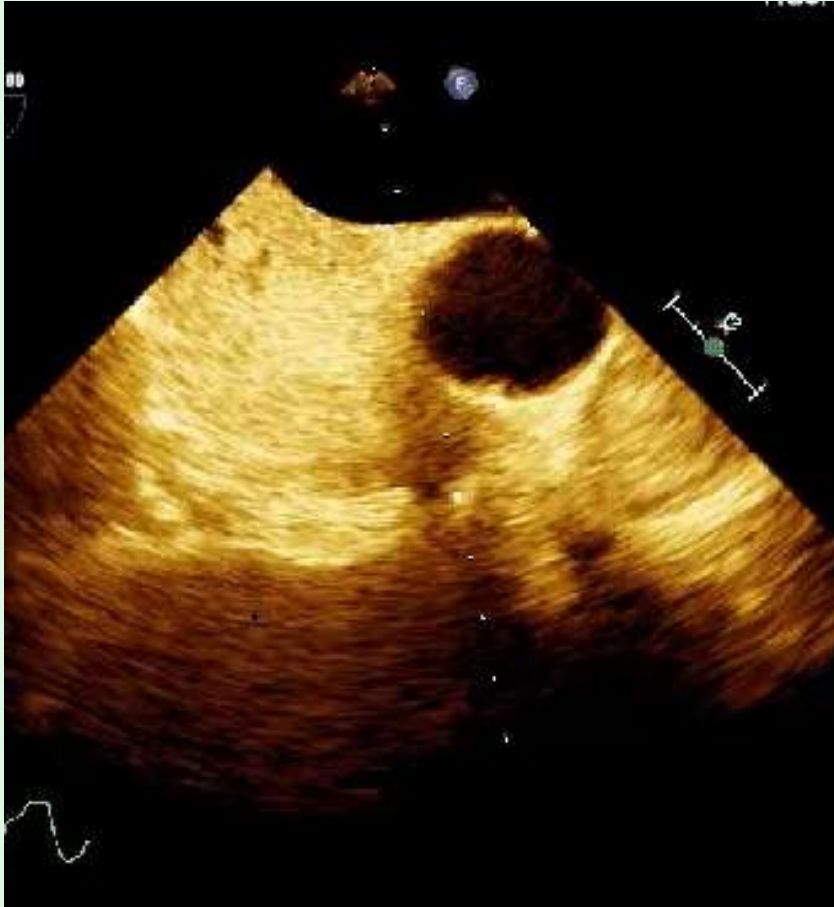

B – pravá síň ovalis



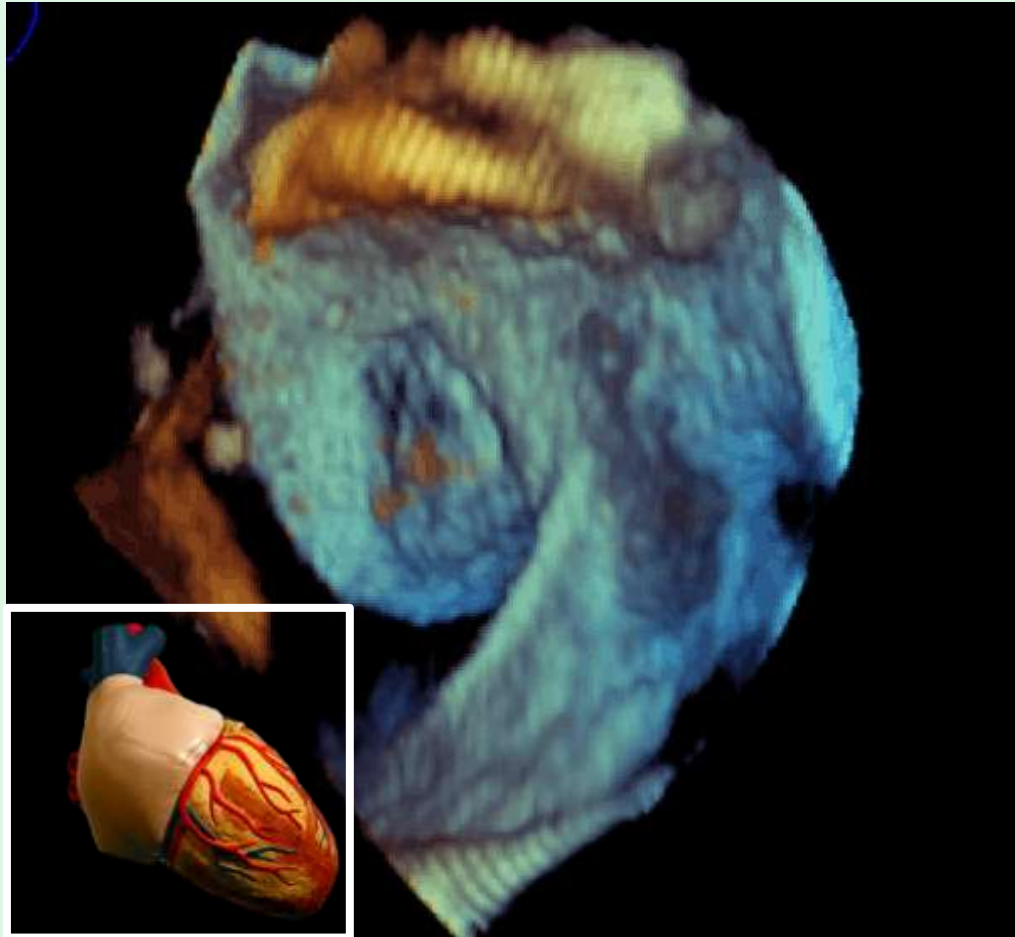
B – pravá síň

B1: foramen ovale uzavřené



B – pravá síň

B1: Eustachova chlopeň



B1 varianty

anomálie Eustachovy a Thebesiovy chlopně

prominující crista terminalis

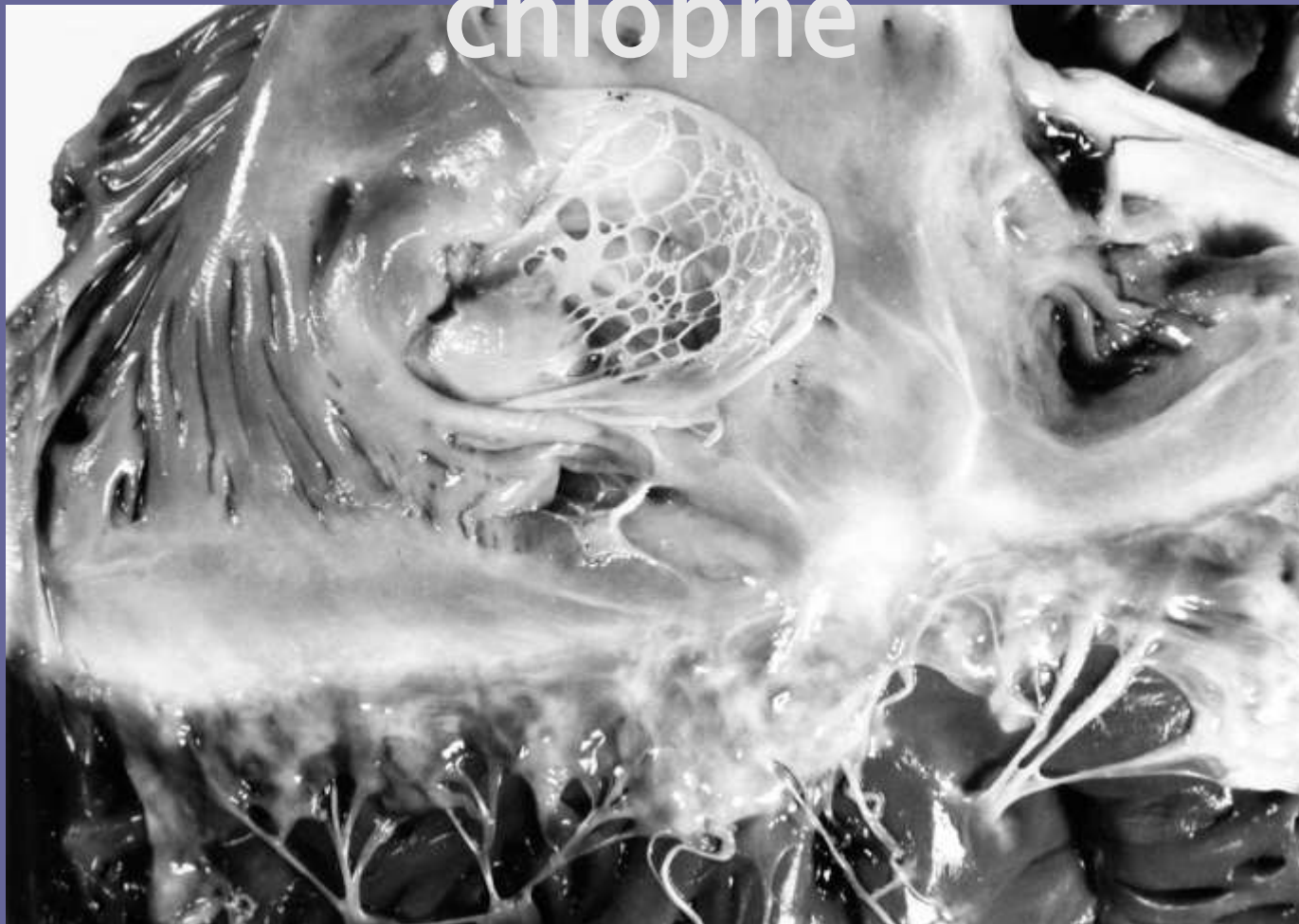lipomatózní hypertrofie síňového septa

průchodné foramen ovale

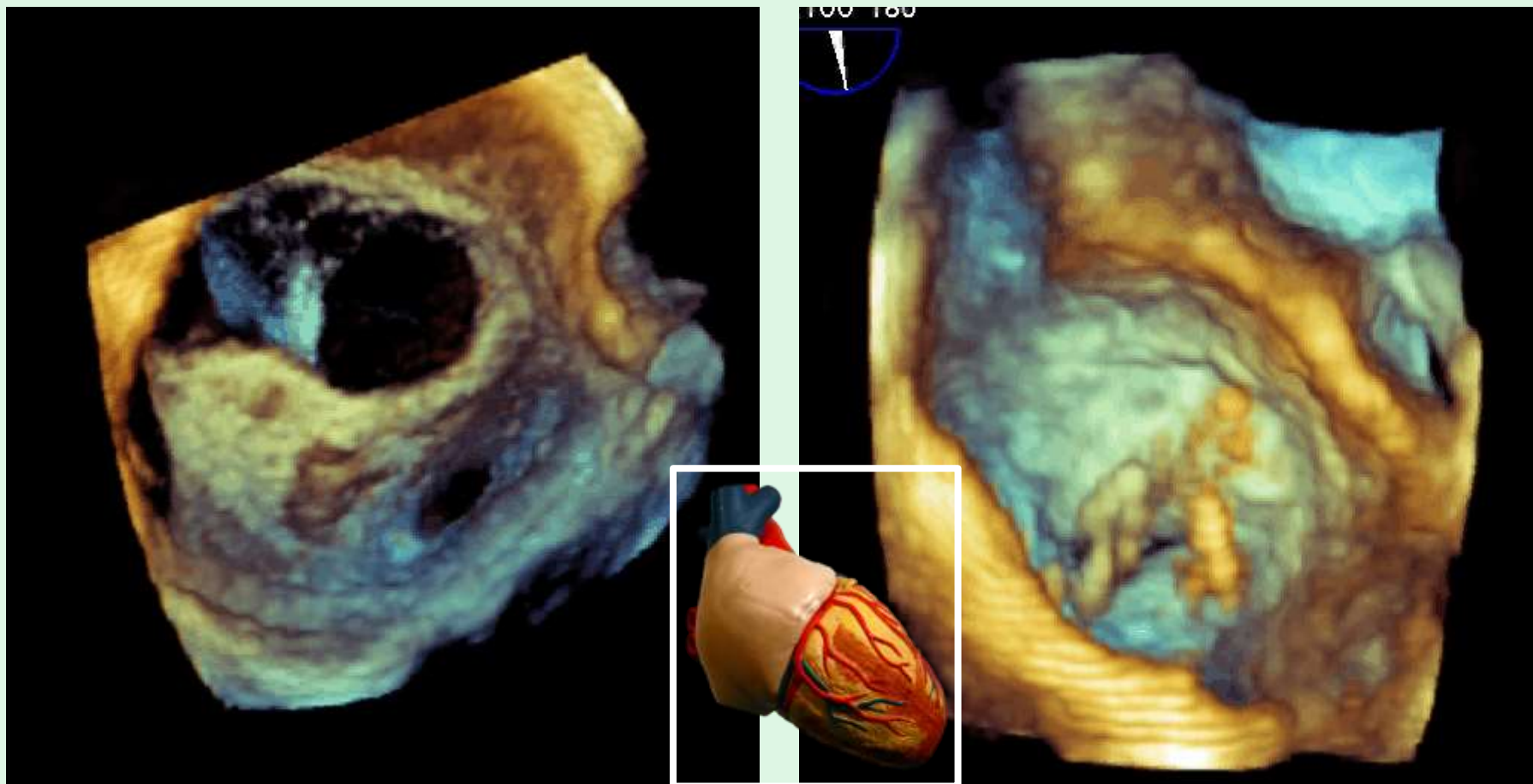


B – pravá síň

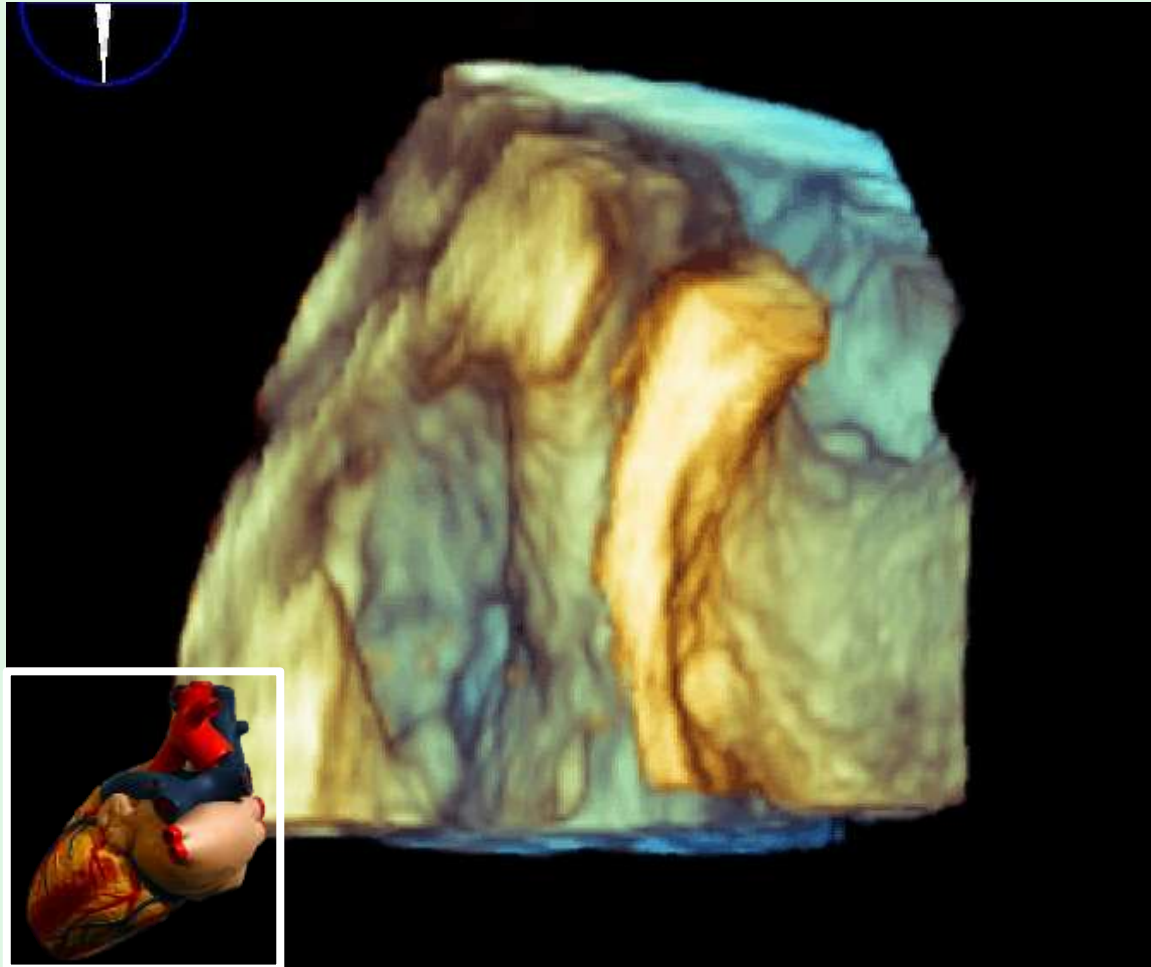
B1 var: anomálie Thebesiovy chlopně



B – pravá síň chlopně

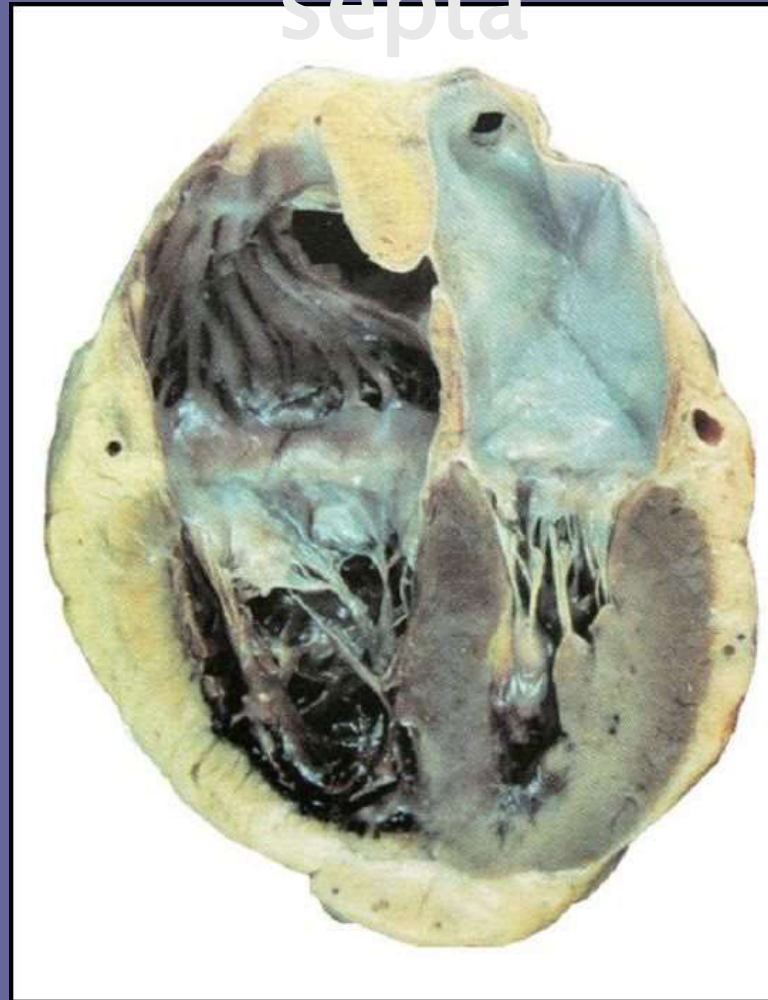

B – pravá síň terminalis



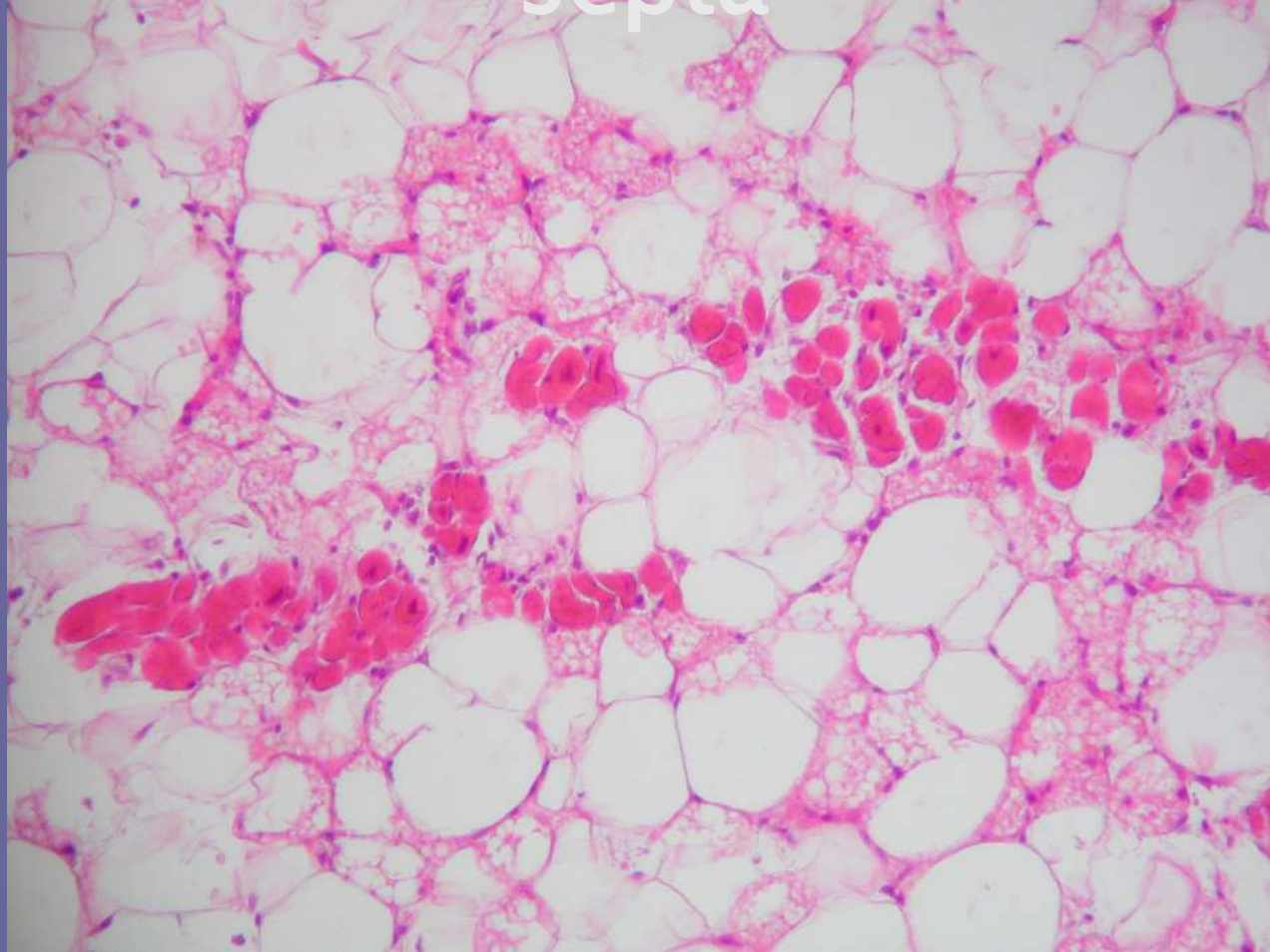
B – pravá síň

B1 var: lipomatózní hypertrofie síňového septa

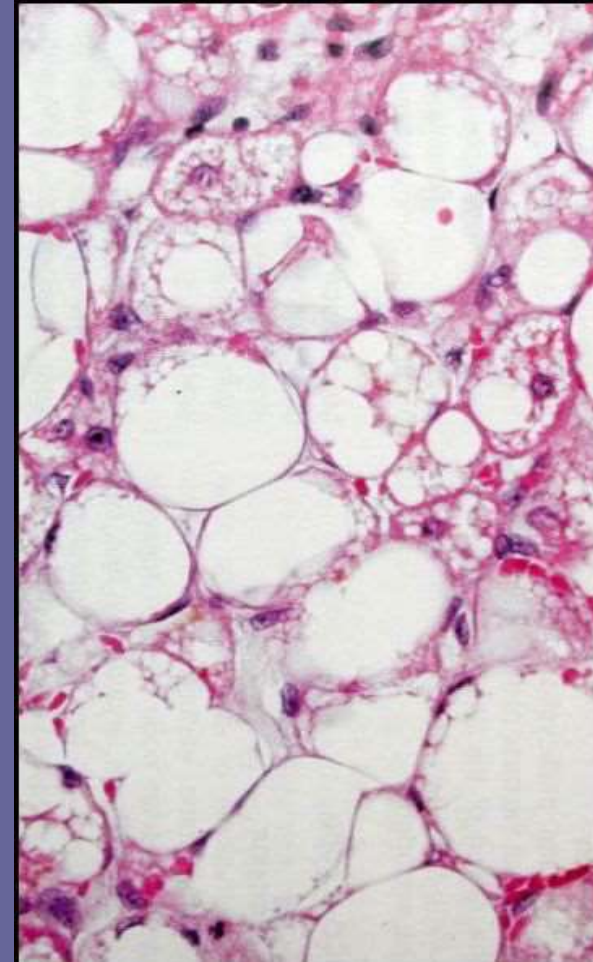
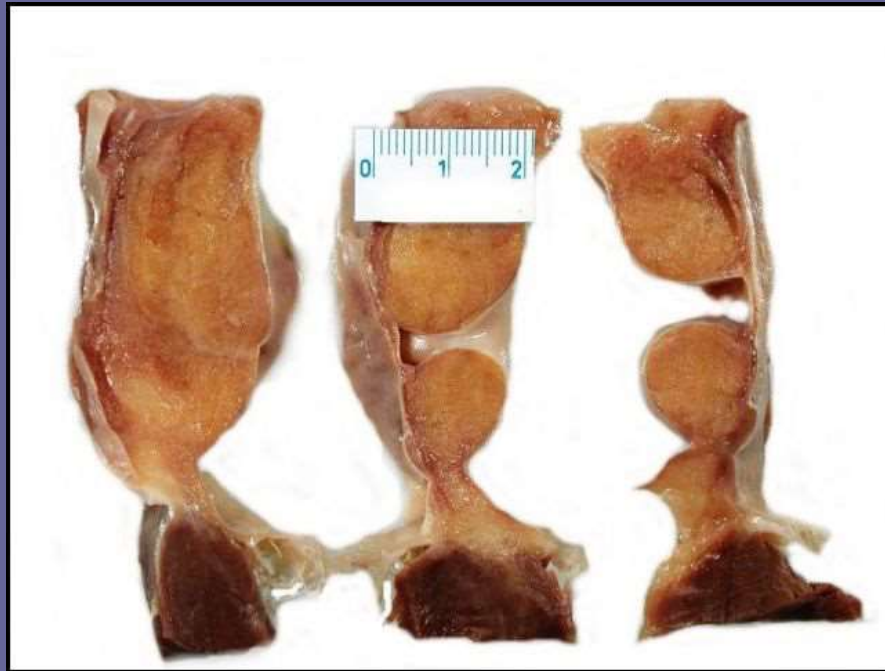

B – pravá síň

B1 var: lipomatózní hypertrofie síňového septa

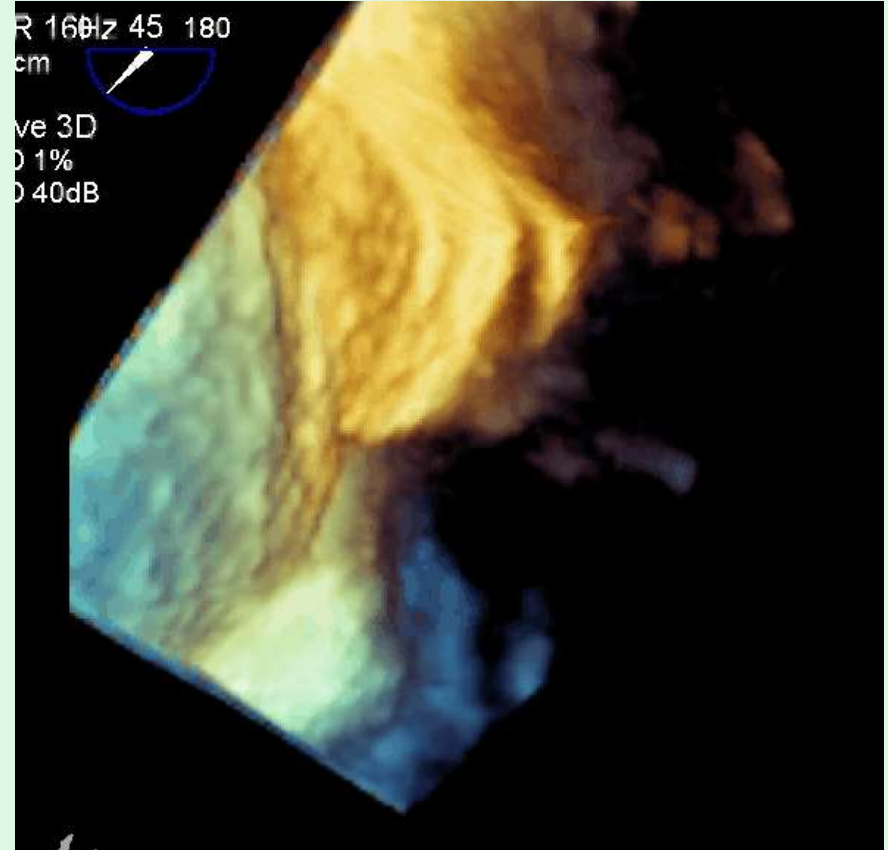
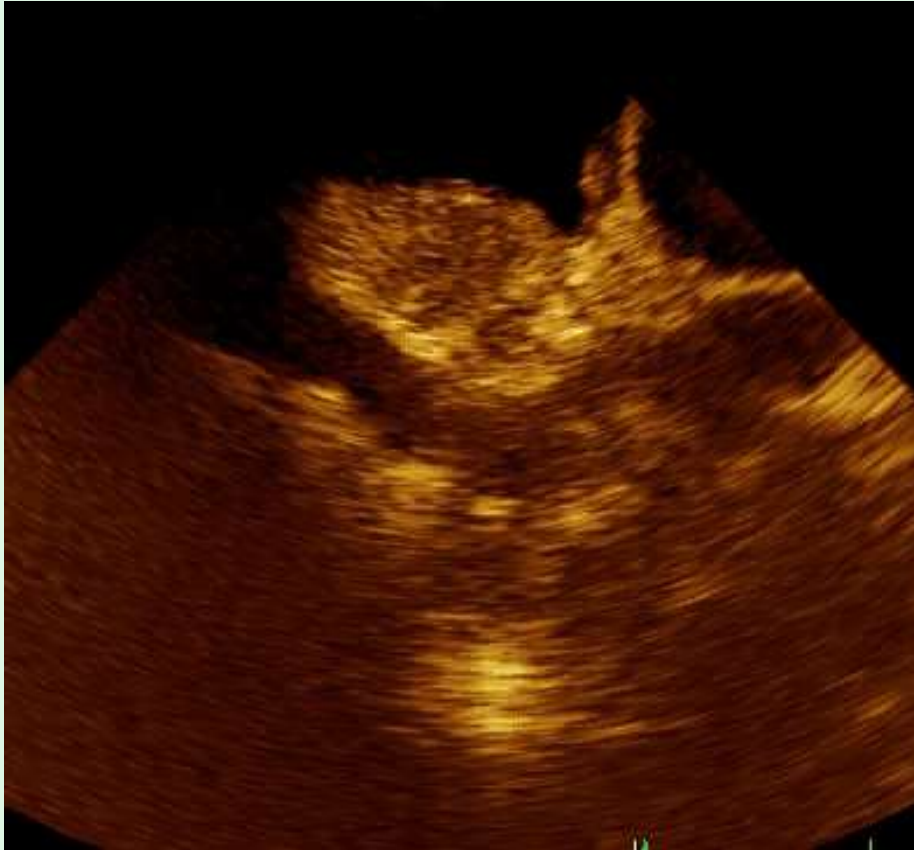


B1 var: lipomatózní hypertrofie síňového septa



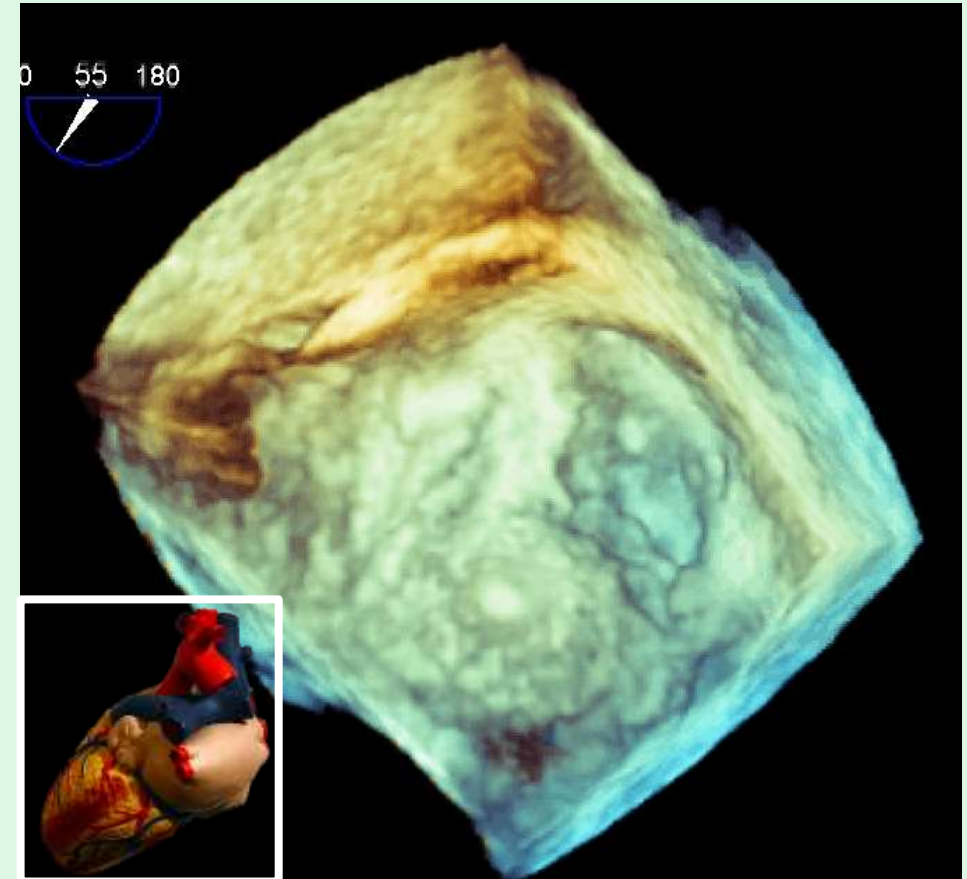
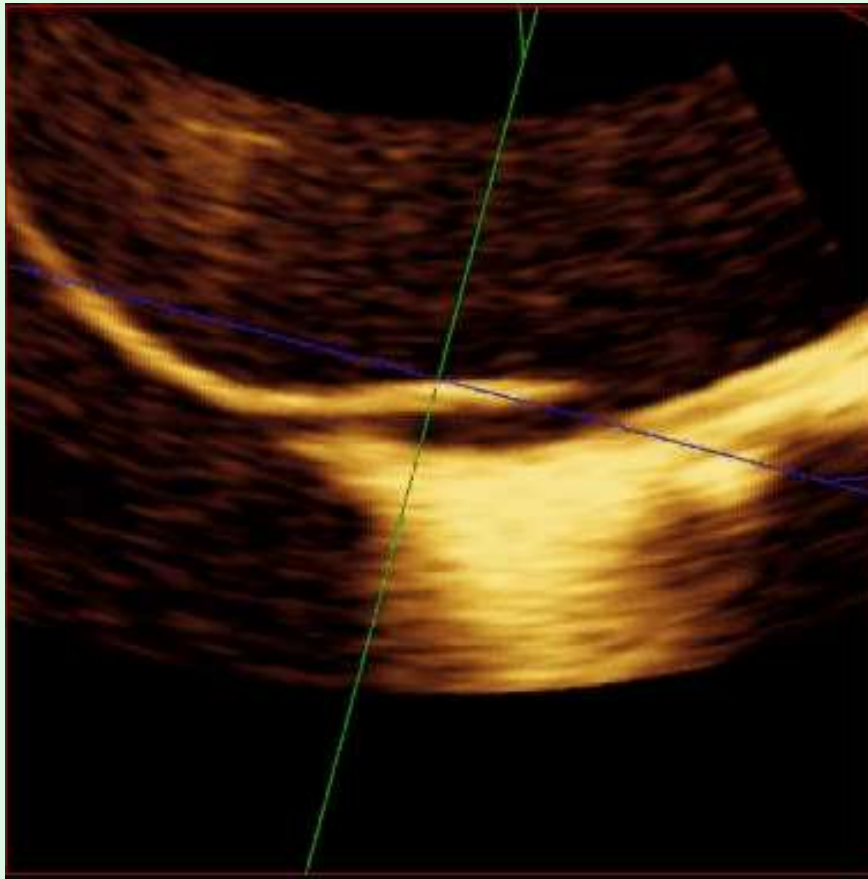
B1 var: lipomatózní hypertrofie síňového septa

B – pravá síň



B – pravá síň

ovale



B2 – vrozené patologie

Aneurysma fossae ovalis

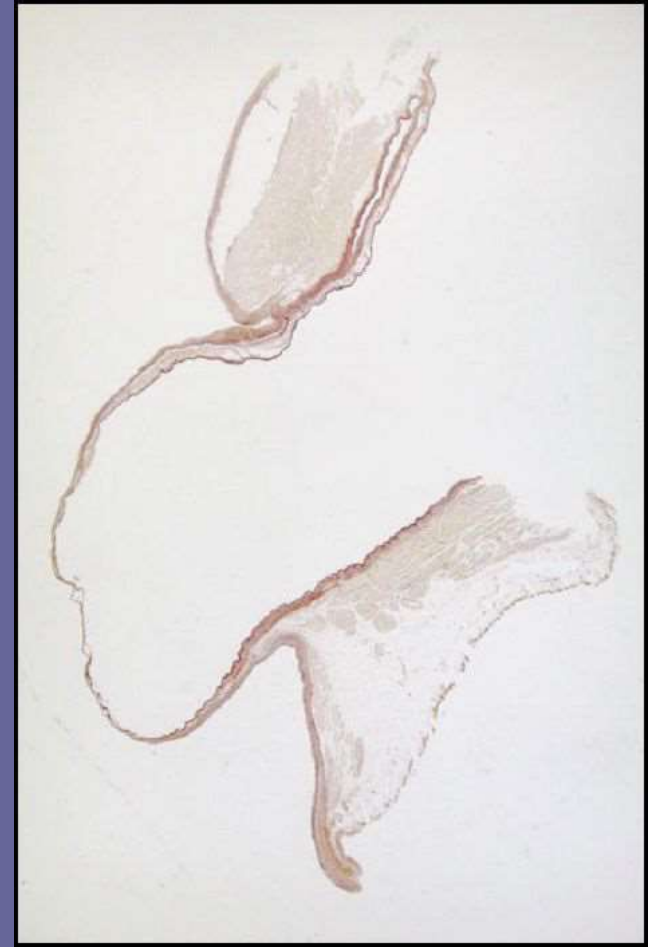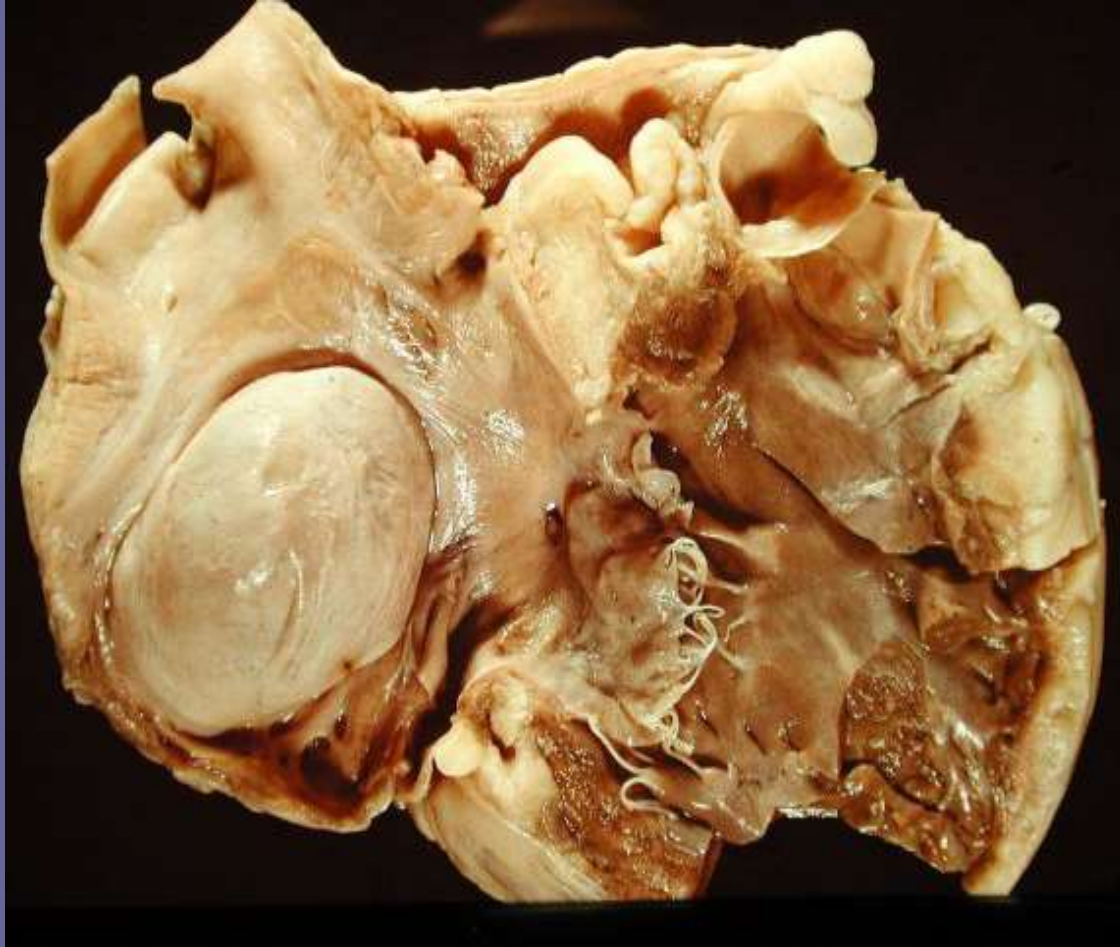Cor triatriatum dextrum

Isolovaná anomální drenáž plicních žil do pravé síně

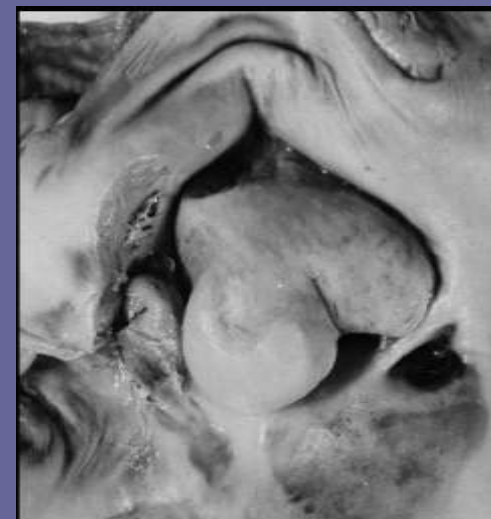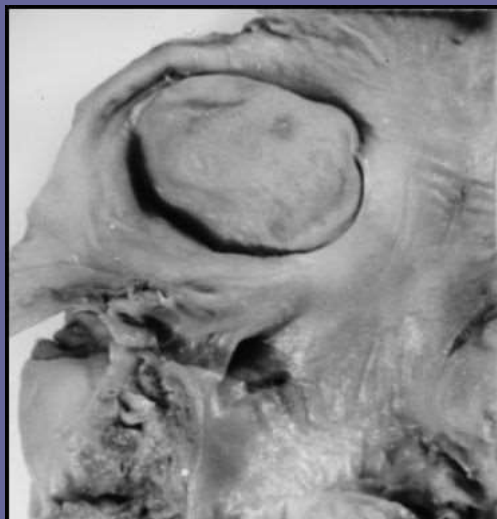

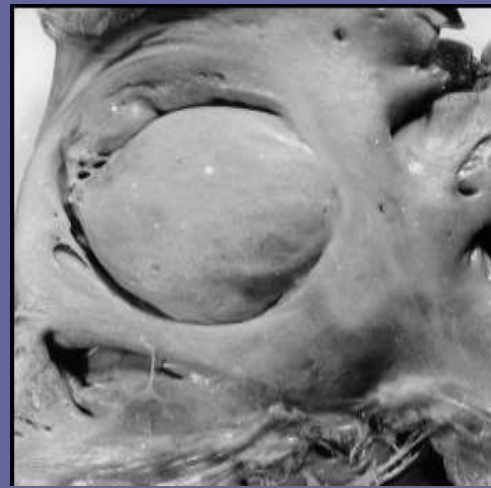
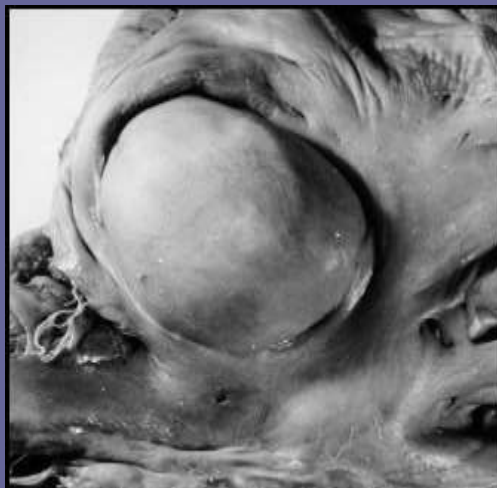B – pravá síň

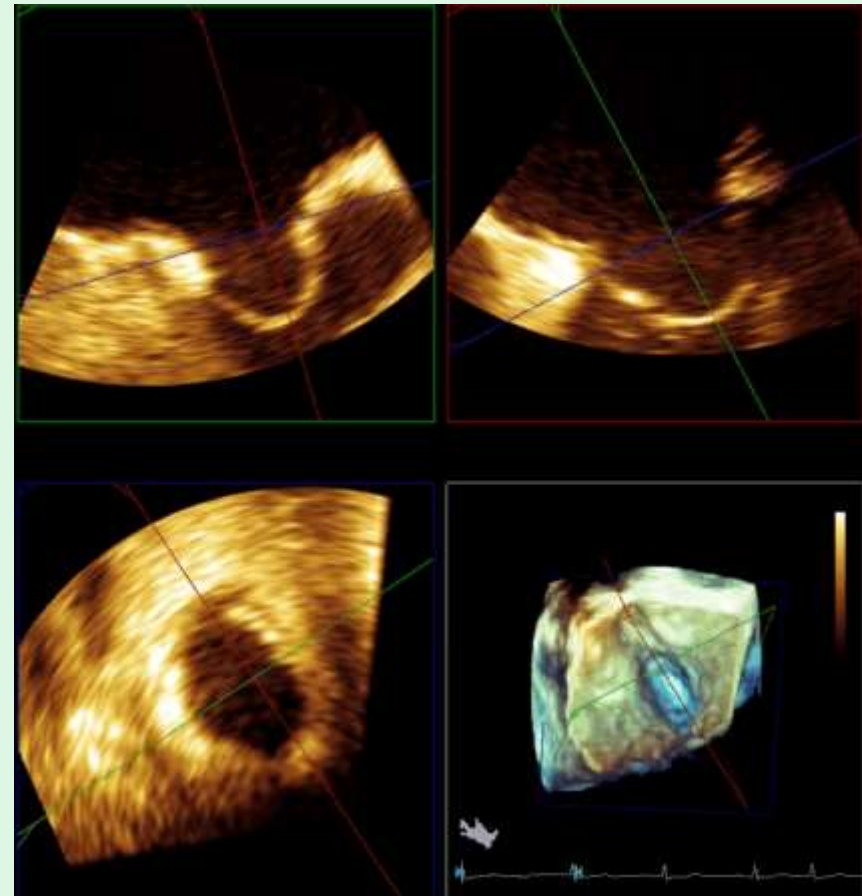
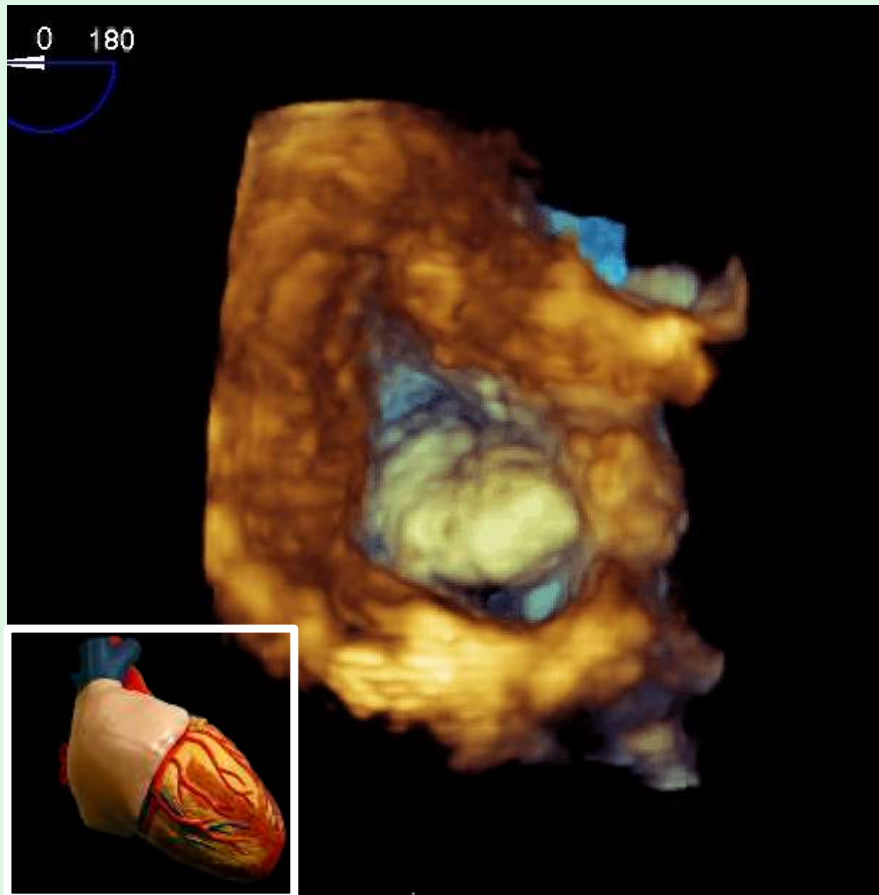
B2: aneurysma fossae ovalis



B2: aneurysma fossae ovalis

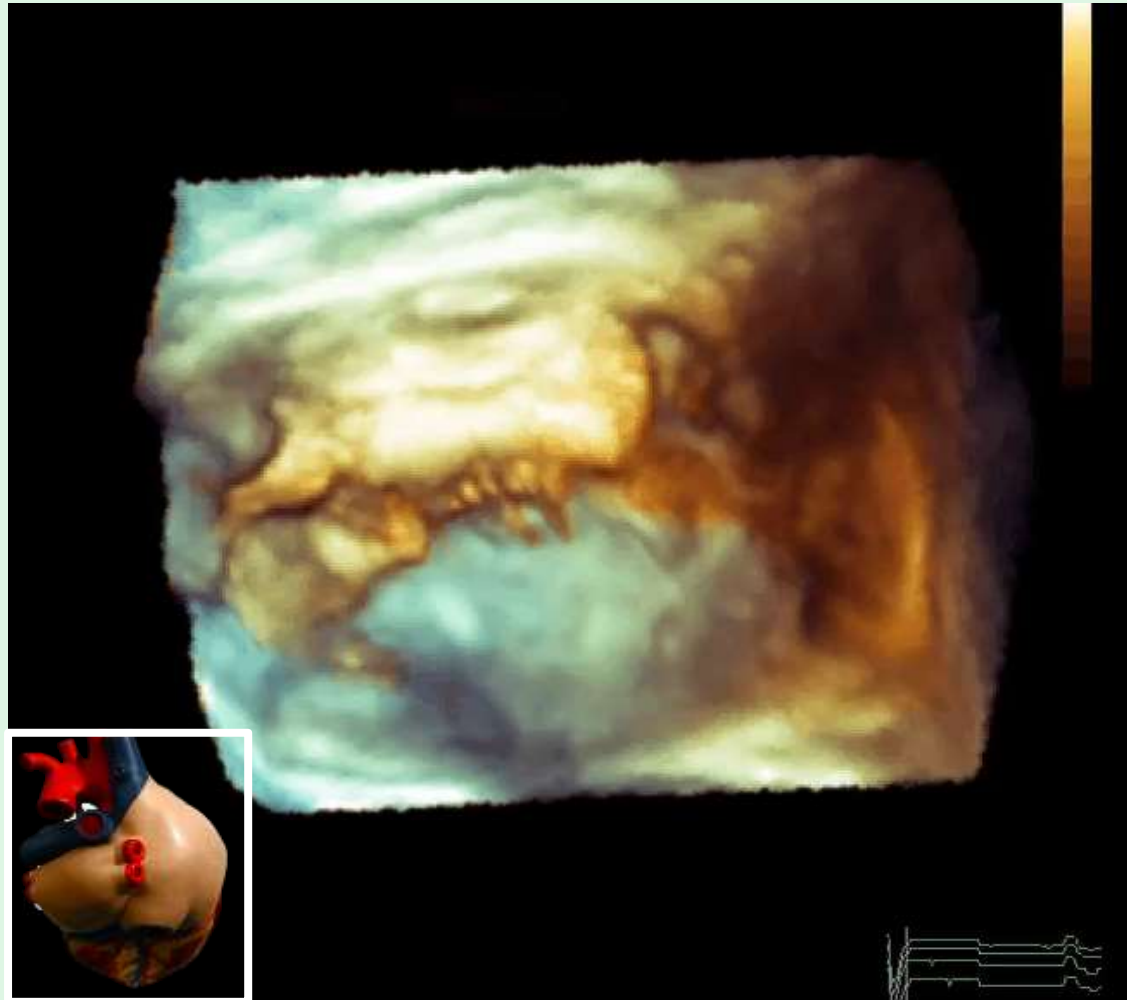


B2: aneurysma fossae ovalis



B – pravá síň

B2: cor triatriatum dextrum



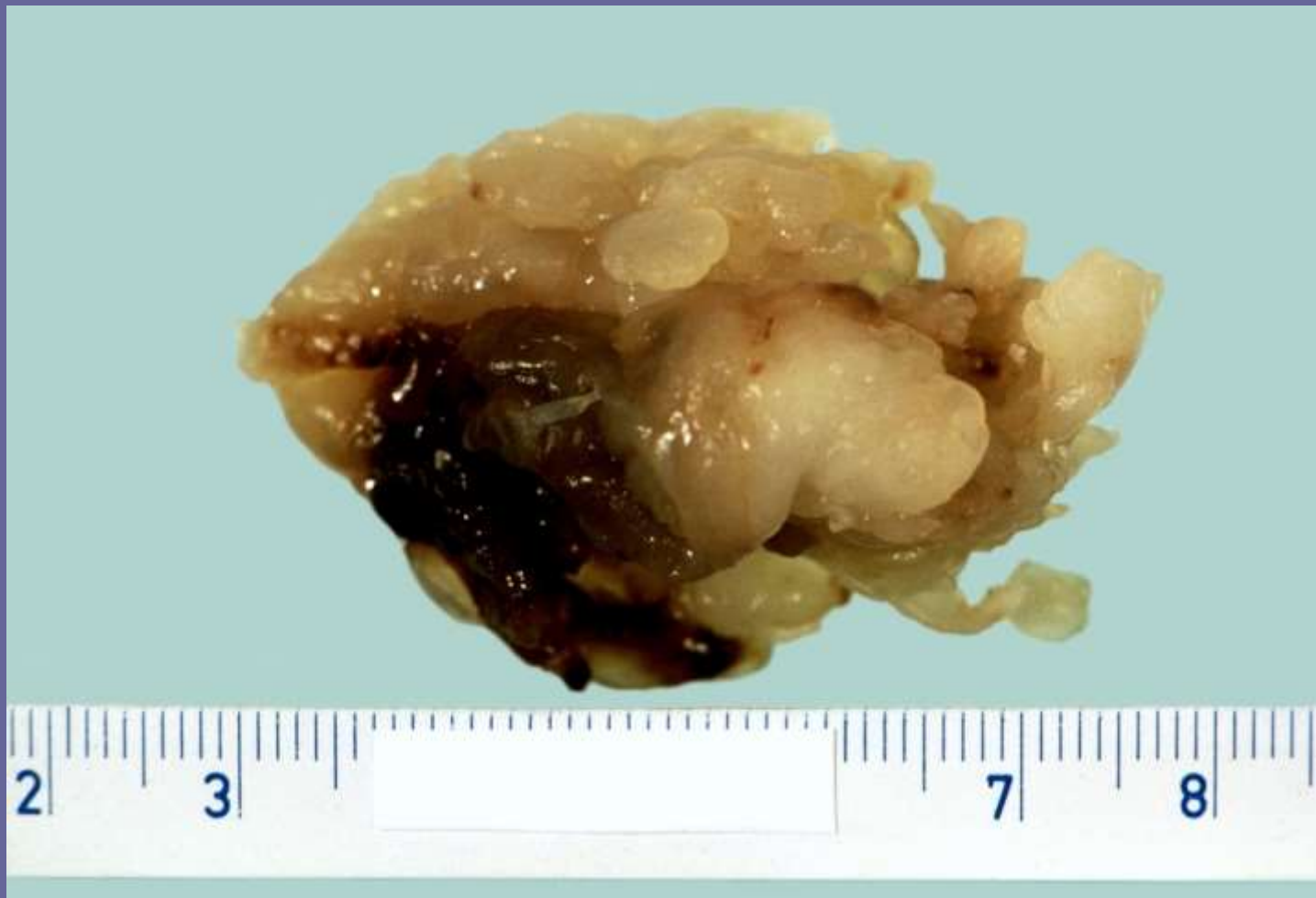B3 – získané patologie

- myxom pravé síně + jiné tumory
- tromby nástěnné
- (tromby a vegetace na elektrodách PM)
- vegetace nástěnné
- emboly z žilního systému
- tumorozní tromby z oblasti DDŽ



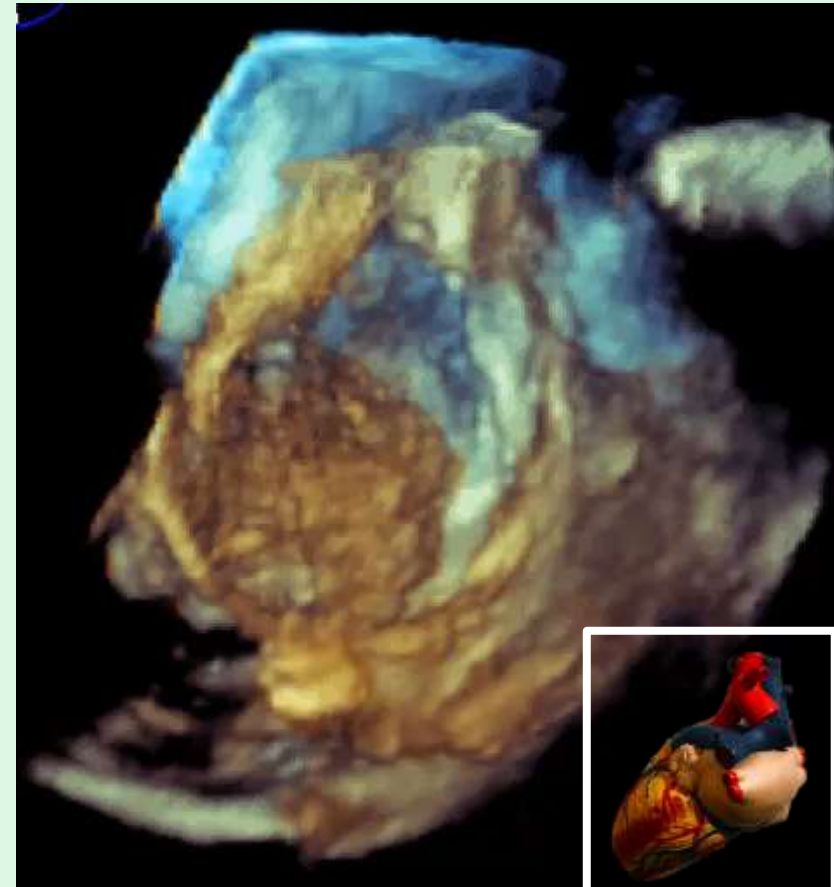
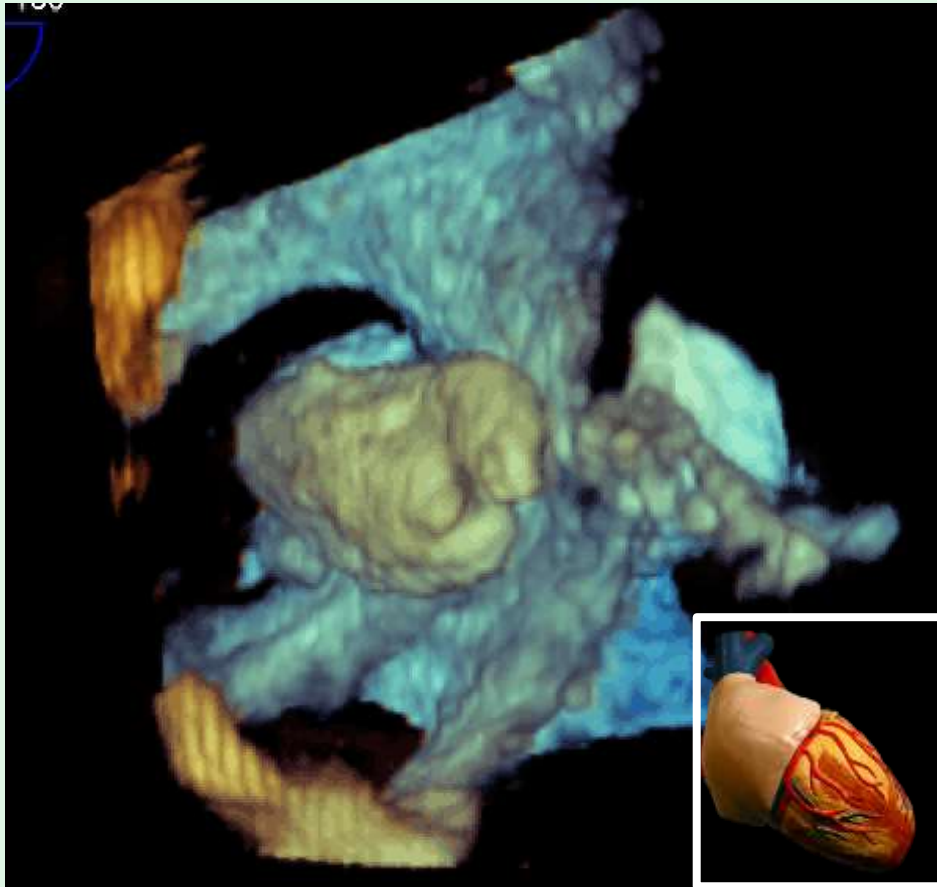
B – pravá síň

B3: myxom pravé síně

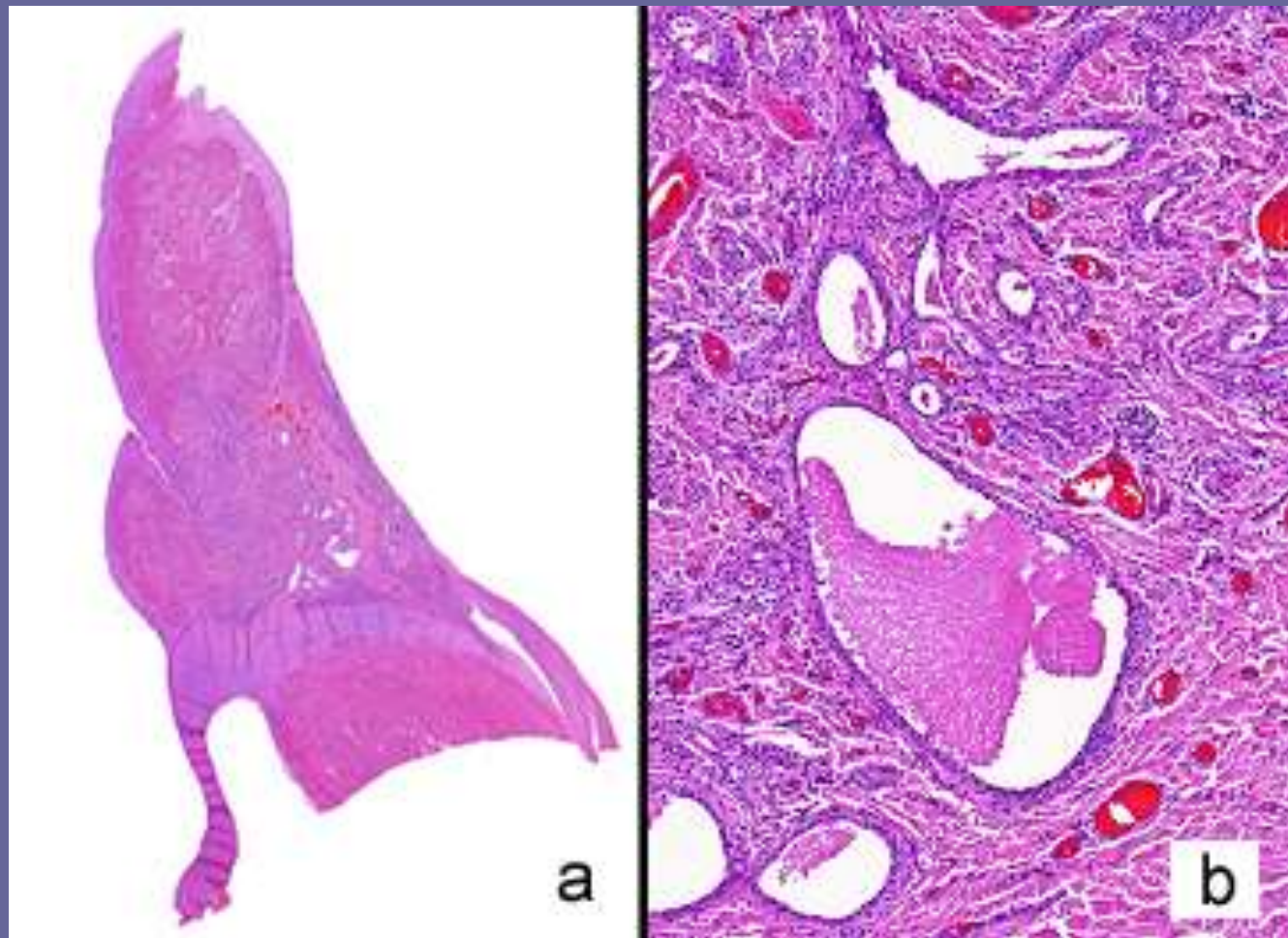


B – pravá síň

B3: myxom pravé síně

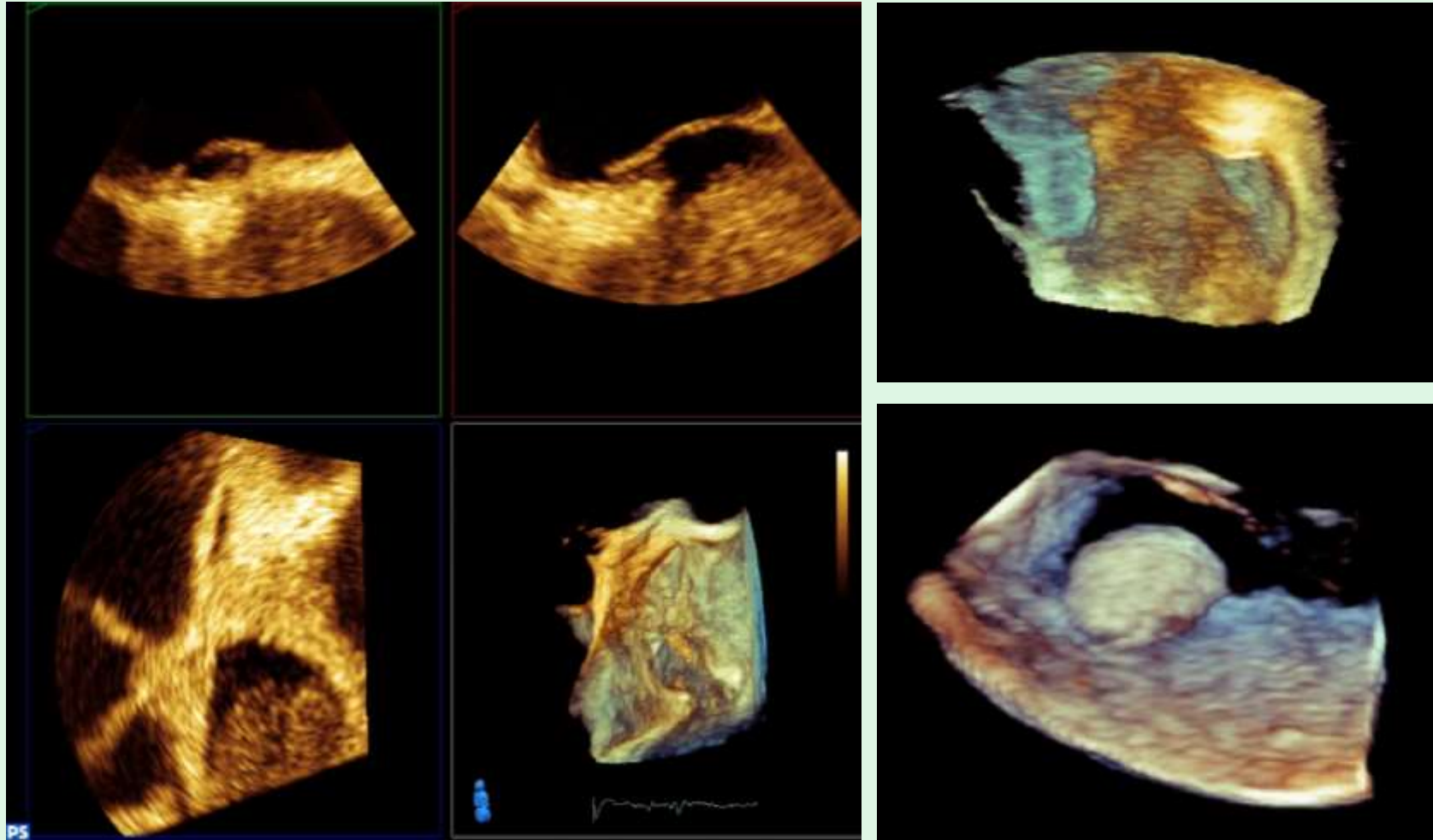


B3: cystický TU a-v uzlu

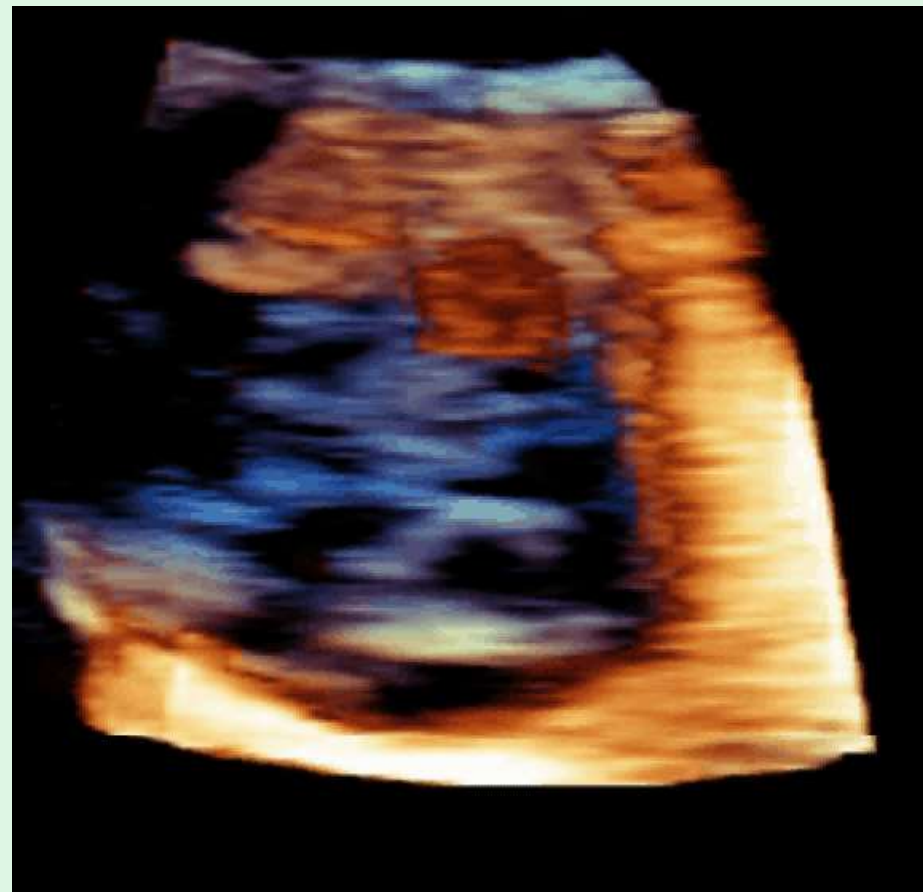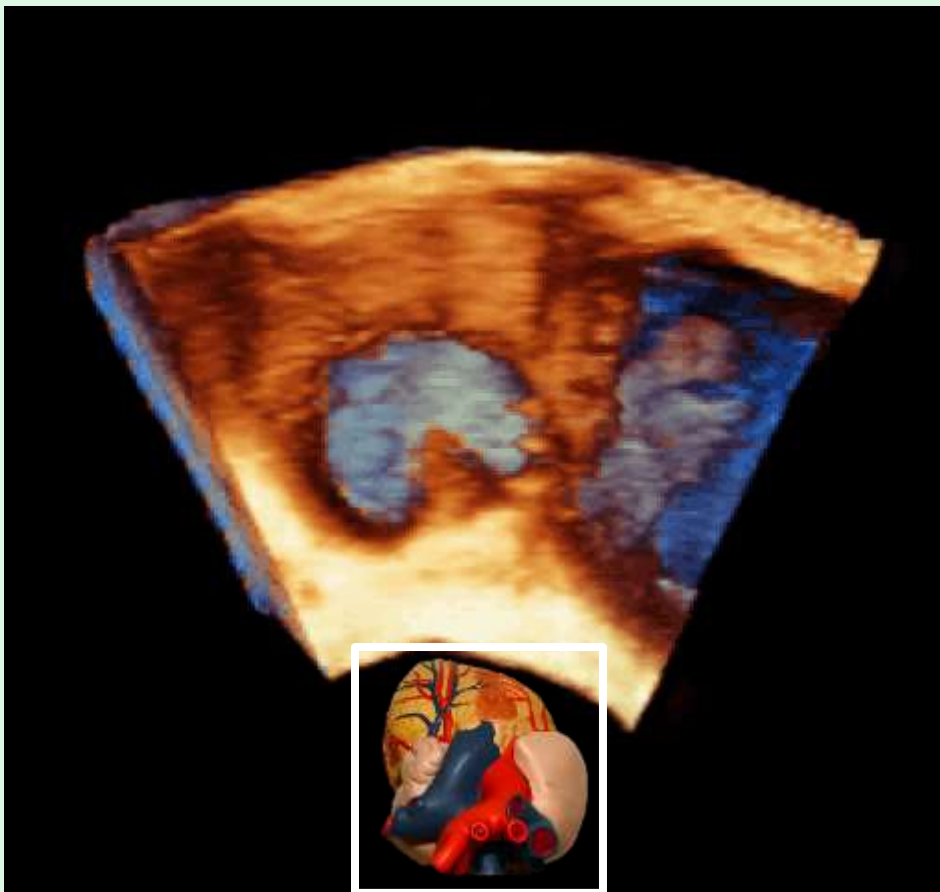


B – pravá síň

B3: tromby nástěnné

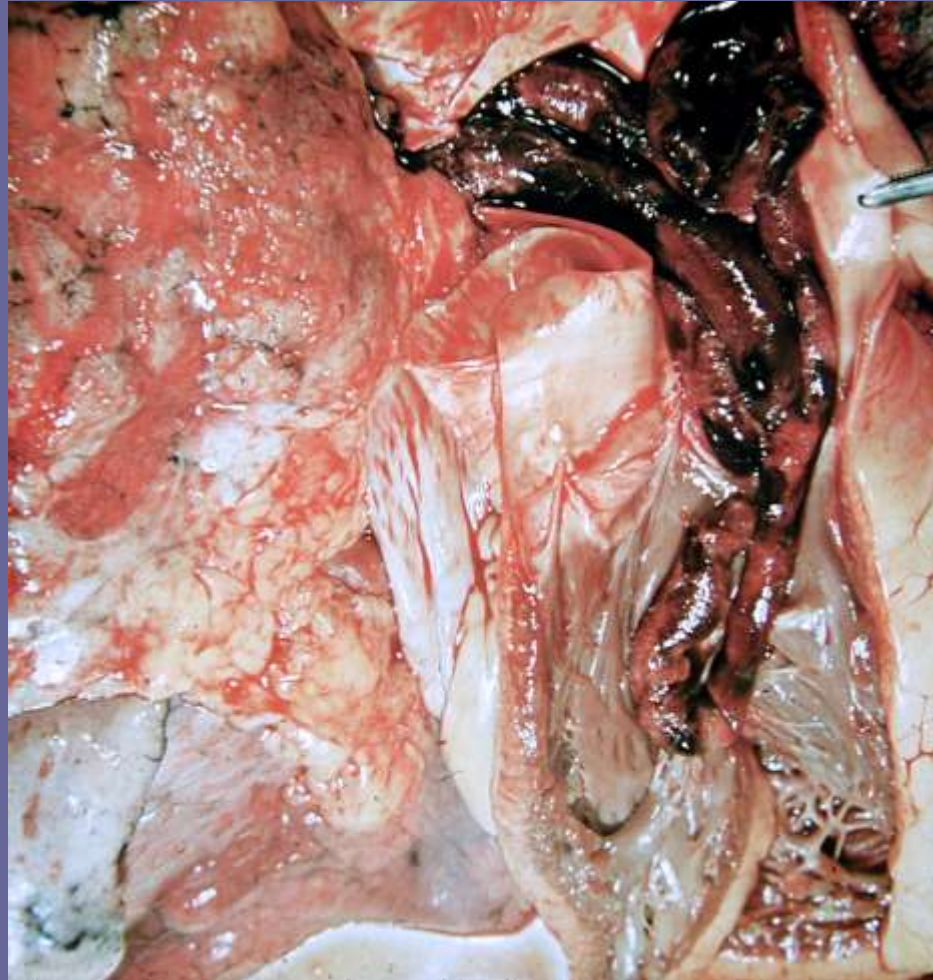

B3: vegetace nástěnné



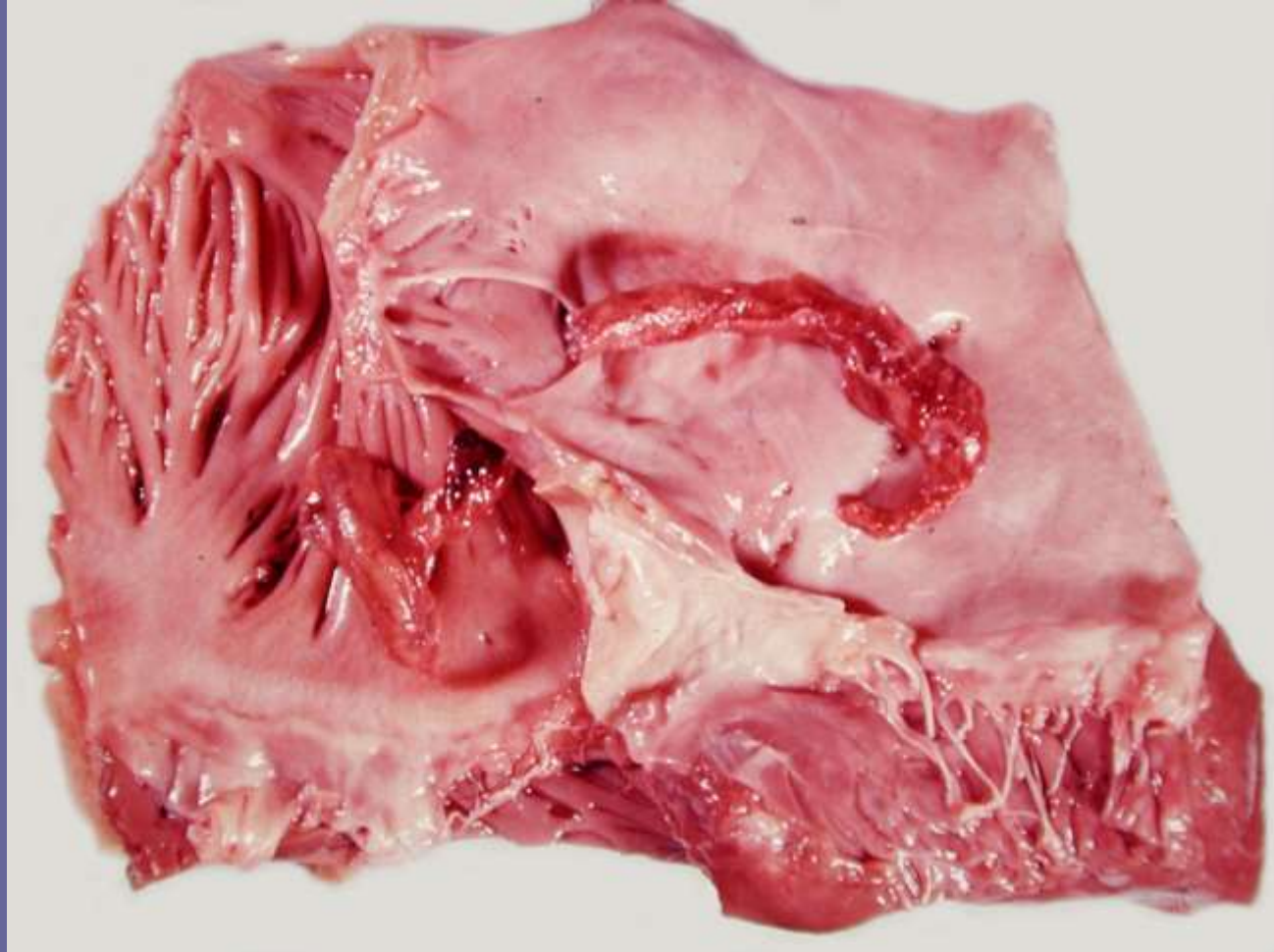
B – pravá síň

B3: emboly z žilního systému

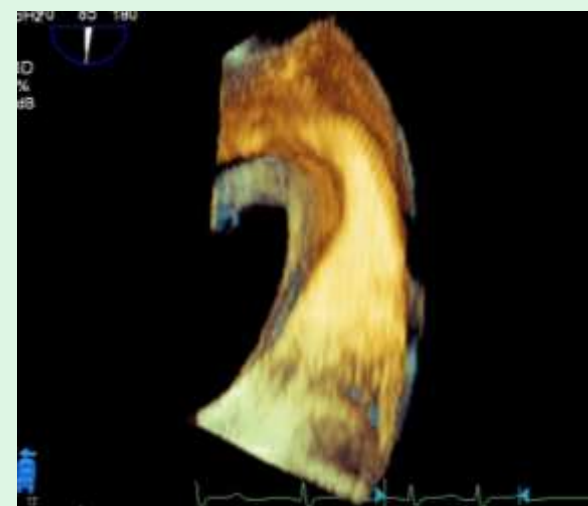
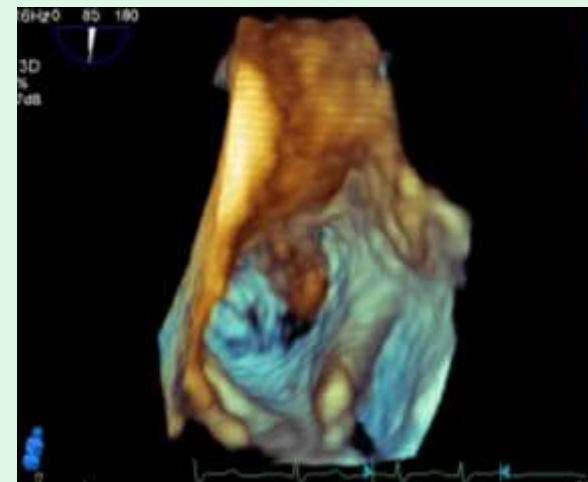
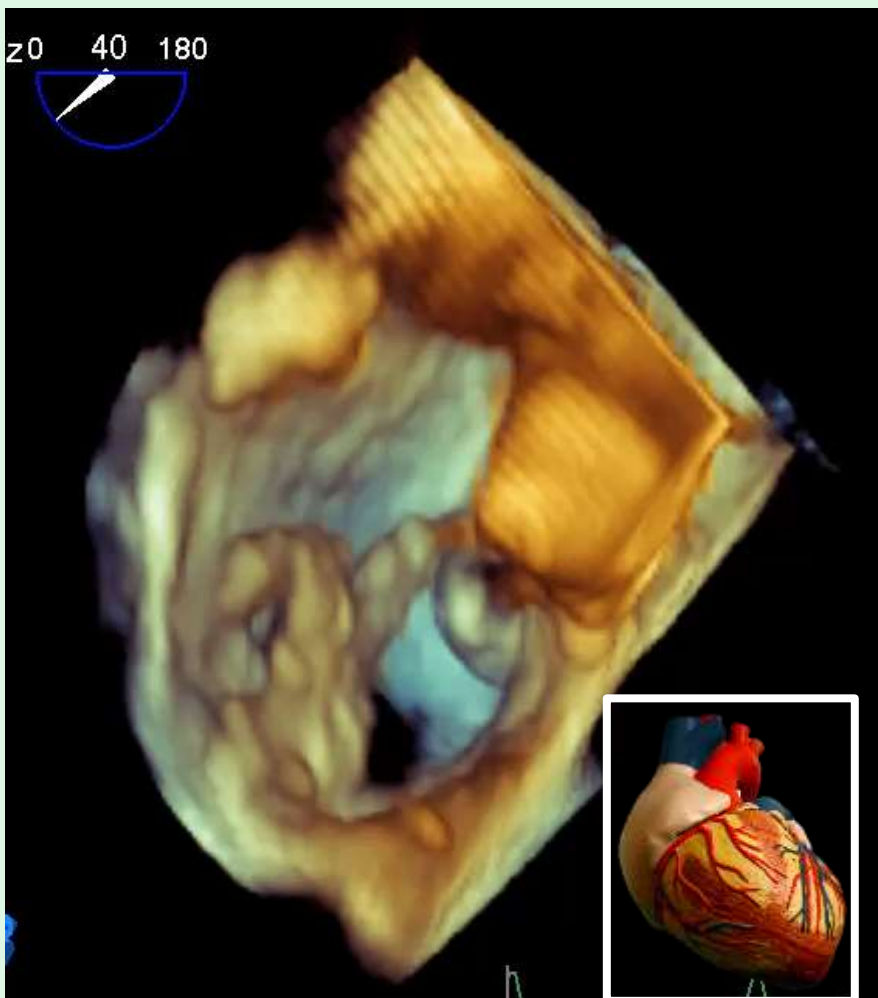


B – pravá síň

B3: emboly z žilního systému

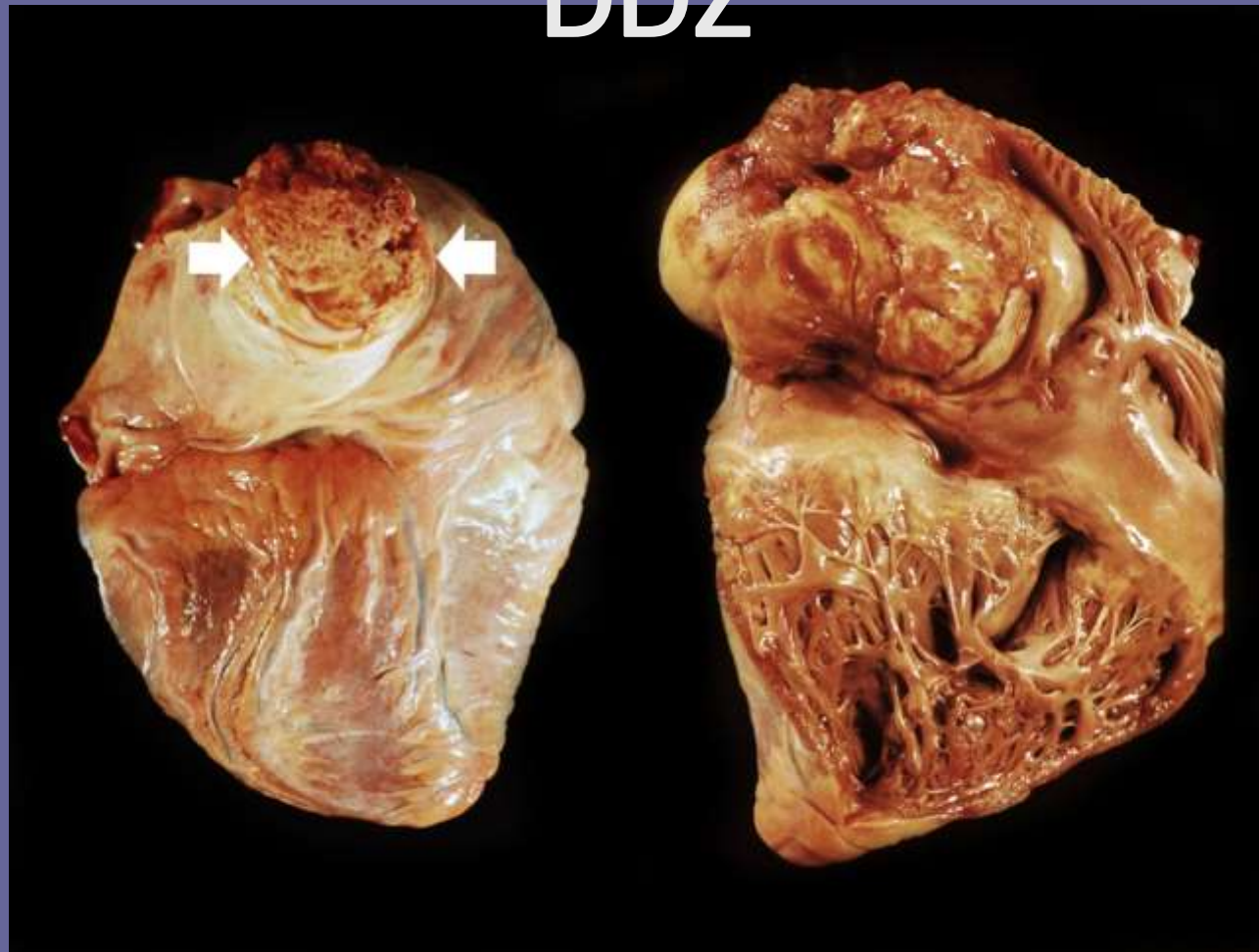


B3: emboly z žilního systému

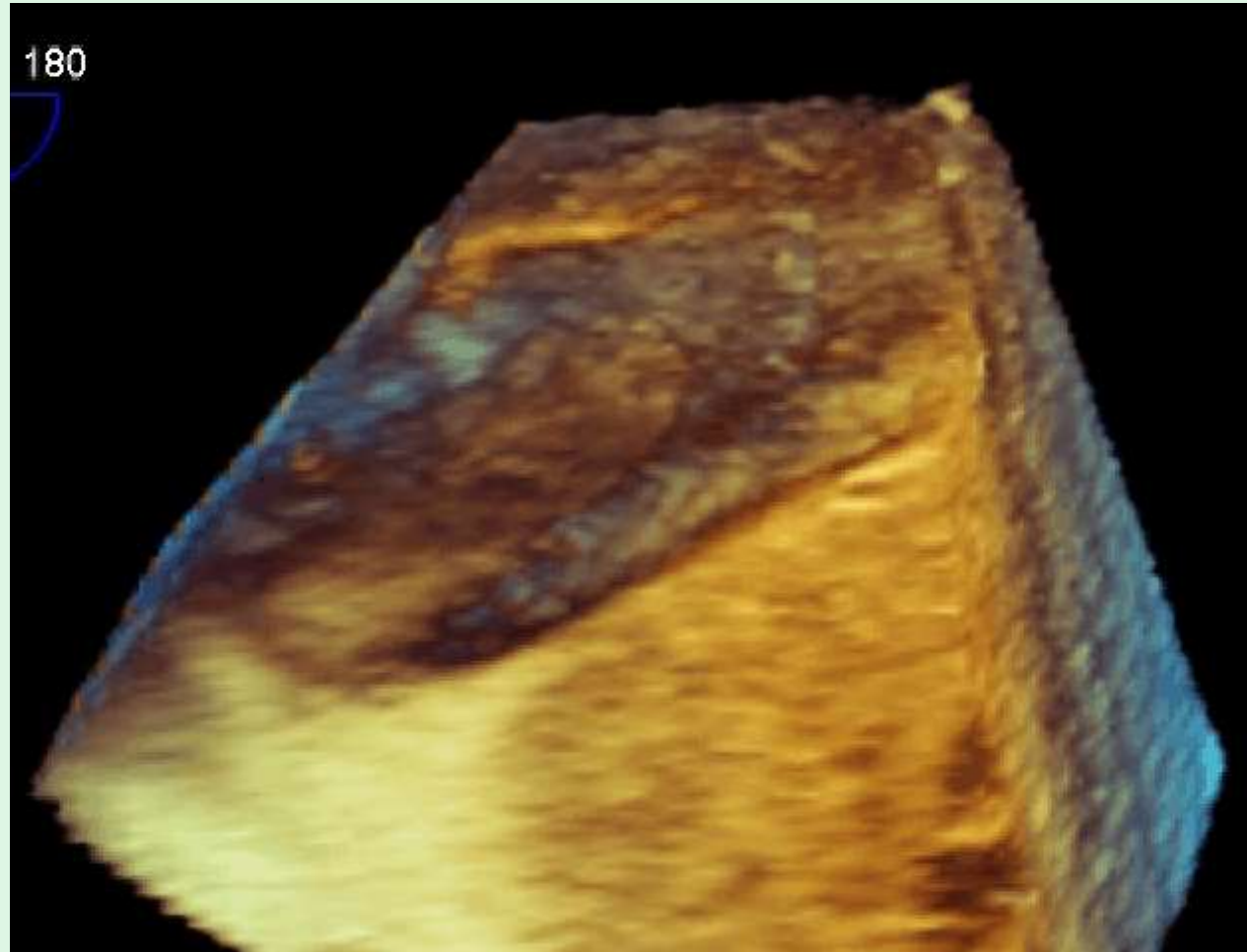


B – pravá síň

B3: tumorozní tromby z oblasti DDŽ



B – pravá síň
DDŽ



C1 – normální nálezy, varianty

normální trikuspidální chlopeň,

- anulus
- cípy
- šlašinky a papilární svaly

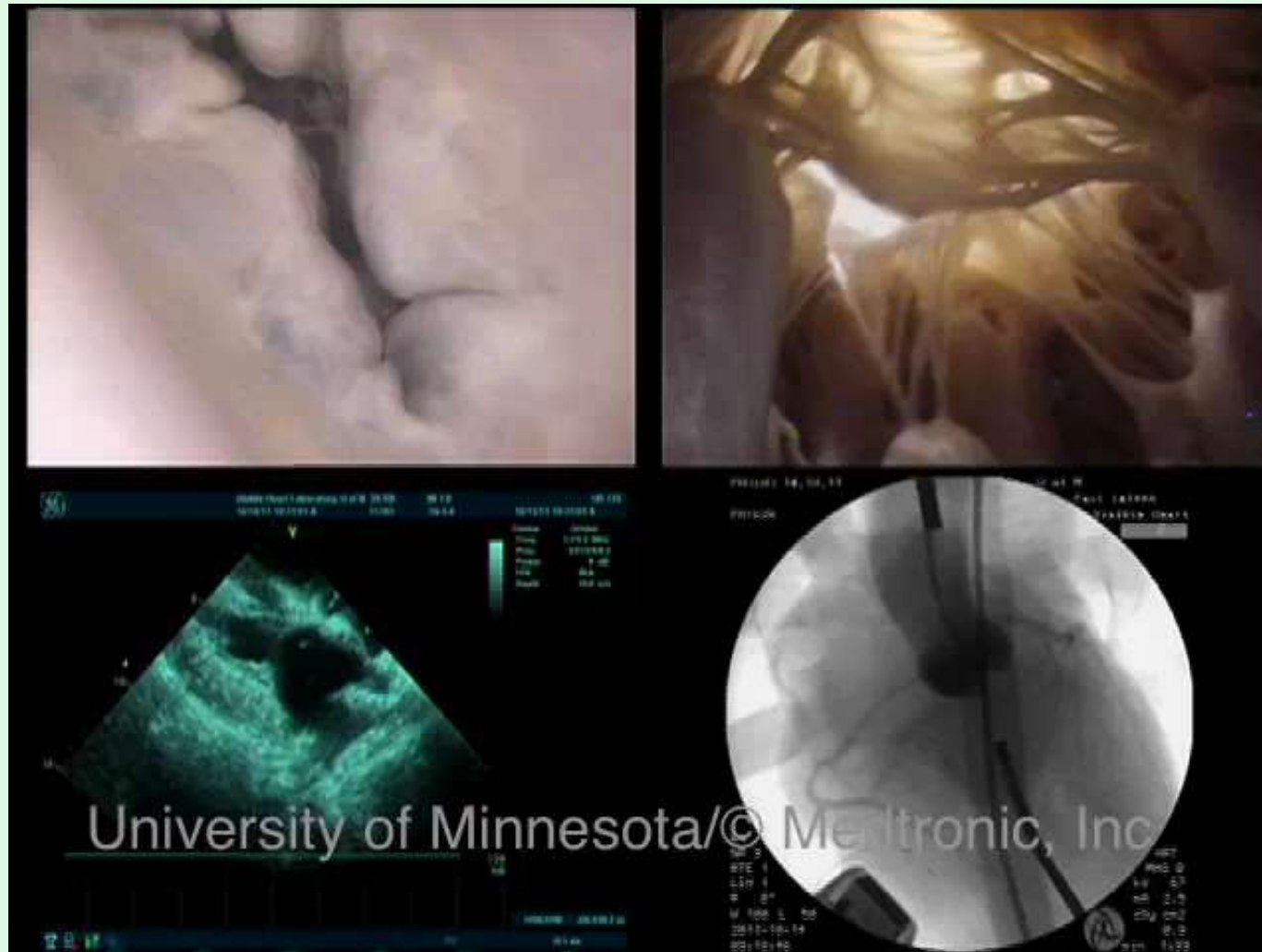normální pravá komora

- vtoková část
- výtoková část
- crista supraventricularis



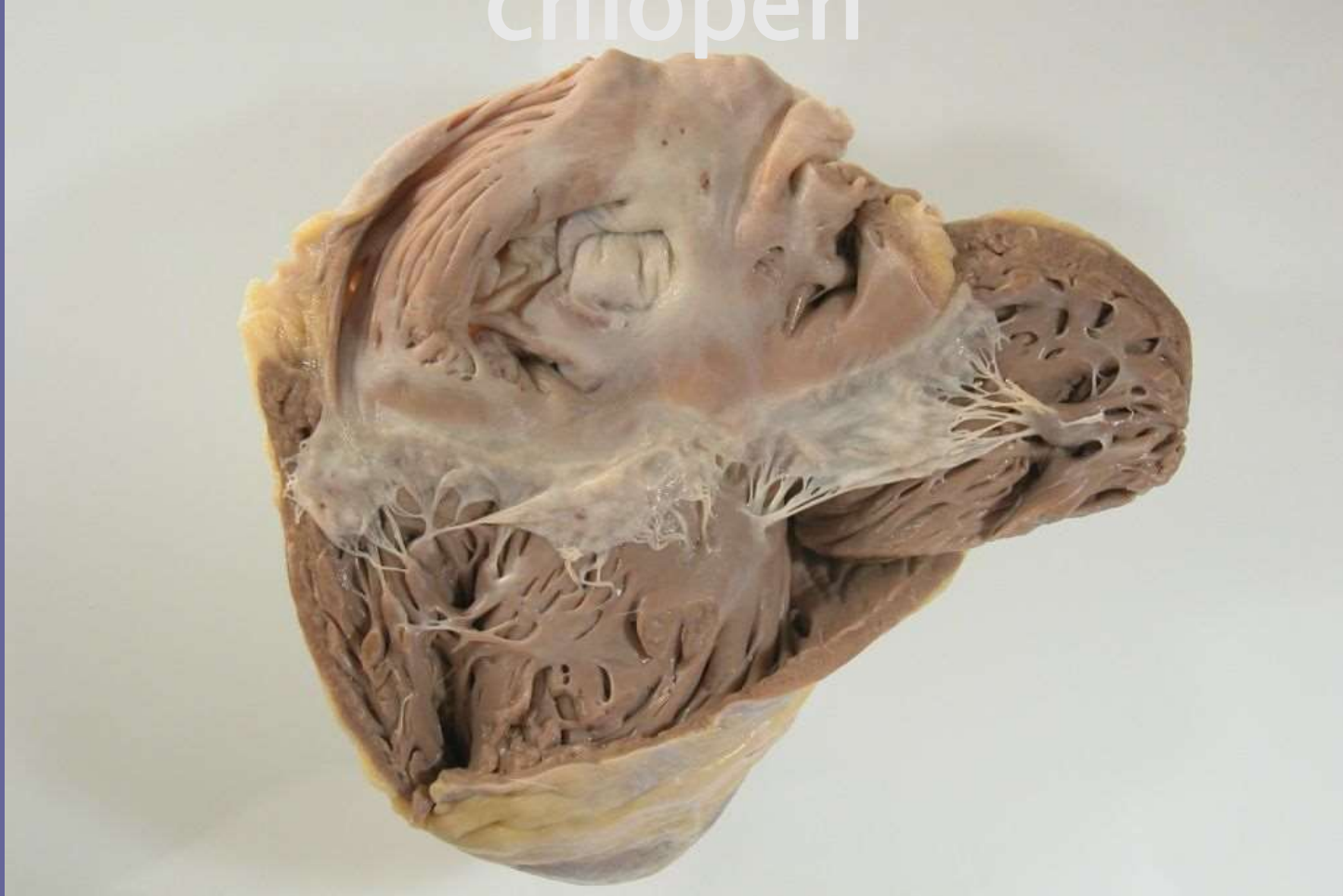C – trikuspidální chlopeň + pravá komora

CI: Trikuspidální chlopeň



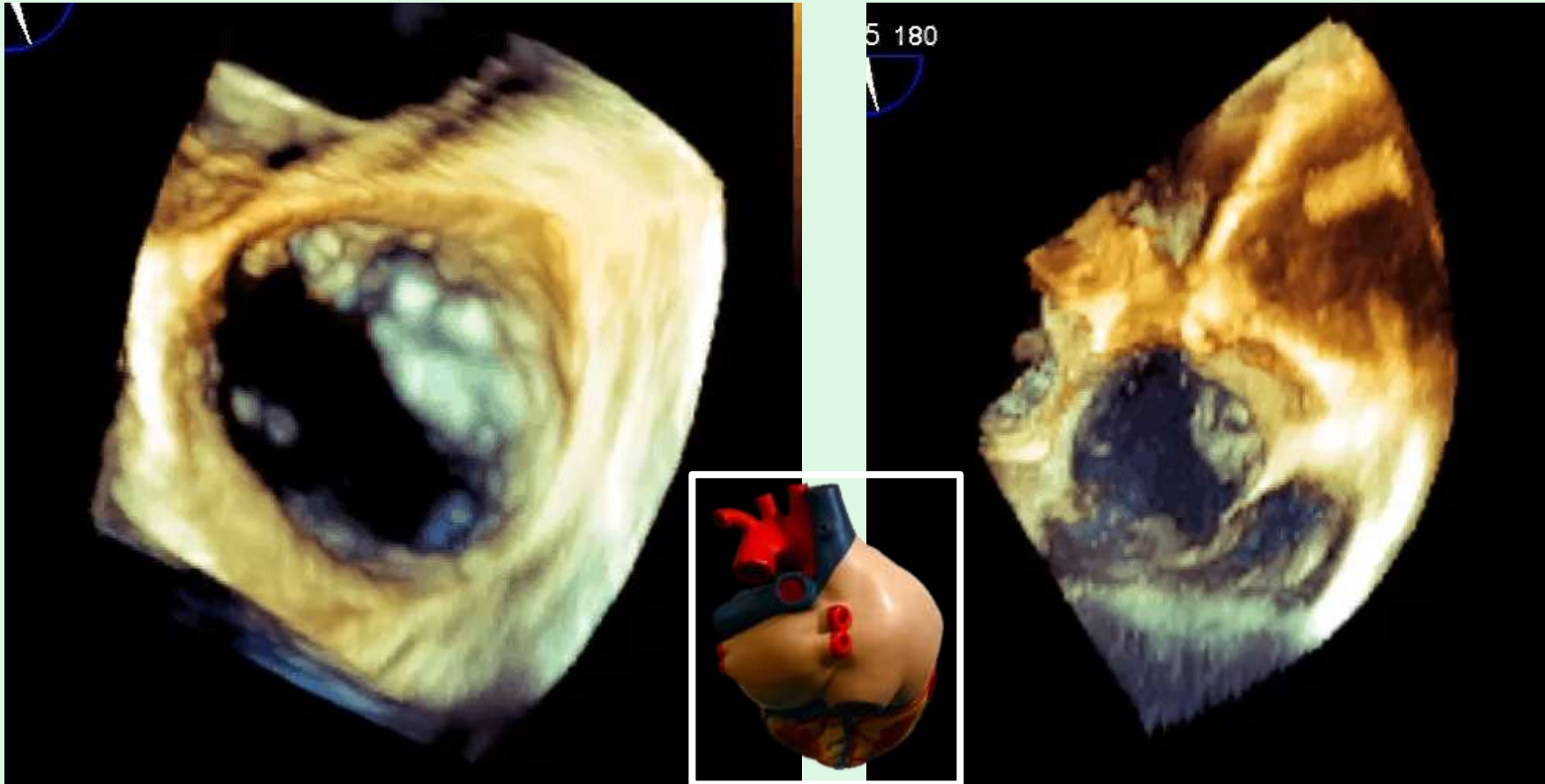
C – trikuspidální chlopeň + pravá komora

C1: normální trikuspidální chlopeň

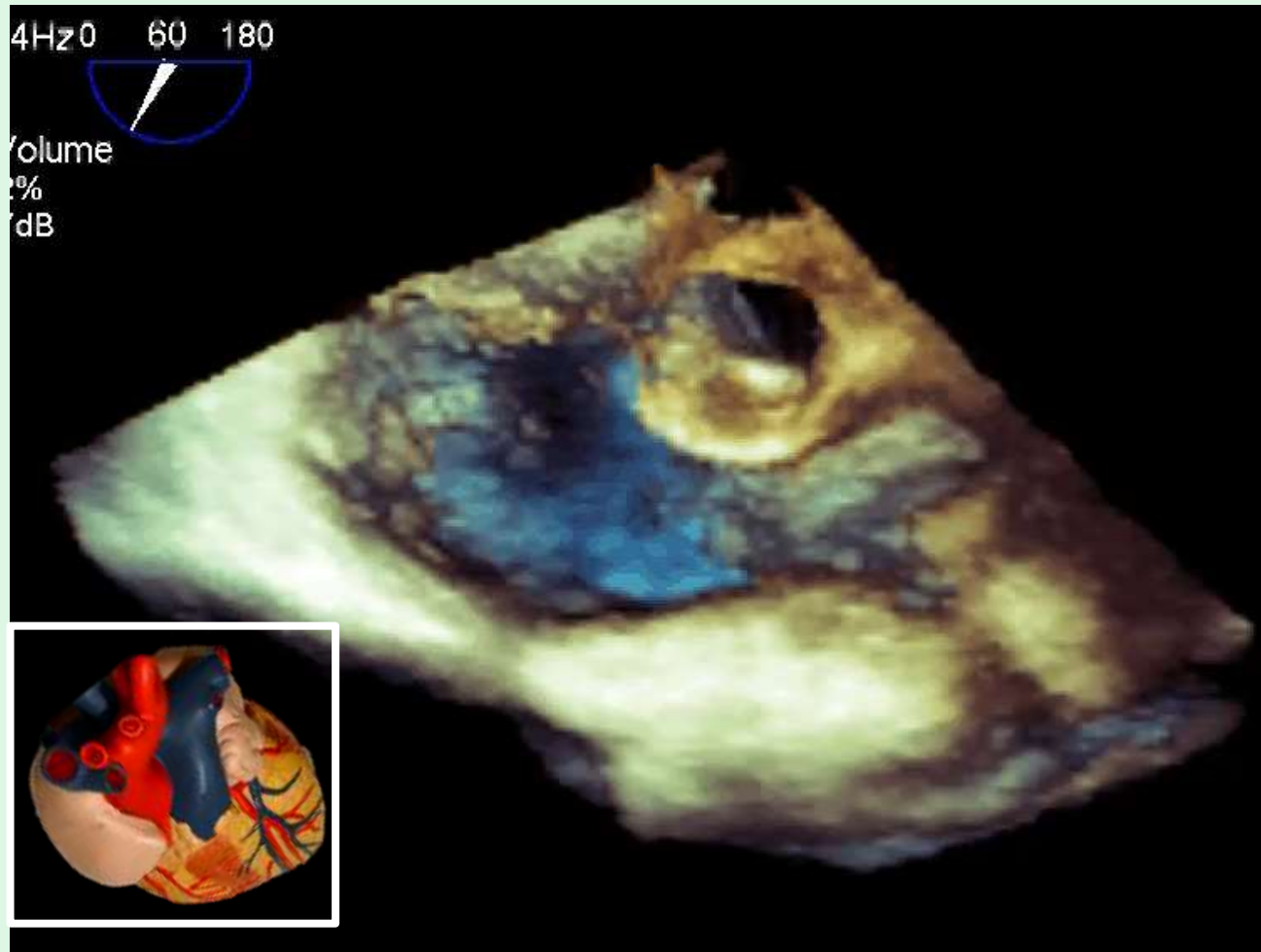


C – trikuspidální chlopeň + pravá komora

chlopeň



C1: normální pravá komora výtok



C – trikuspidální chlopeň + pravá komora

C2 – vrožené patologie

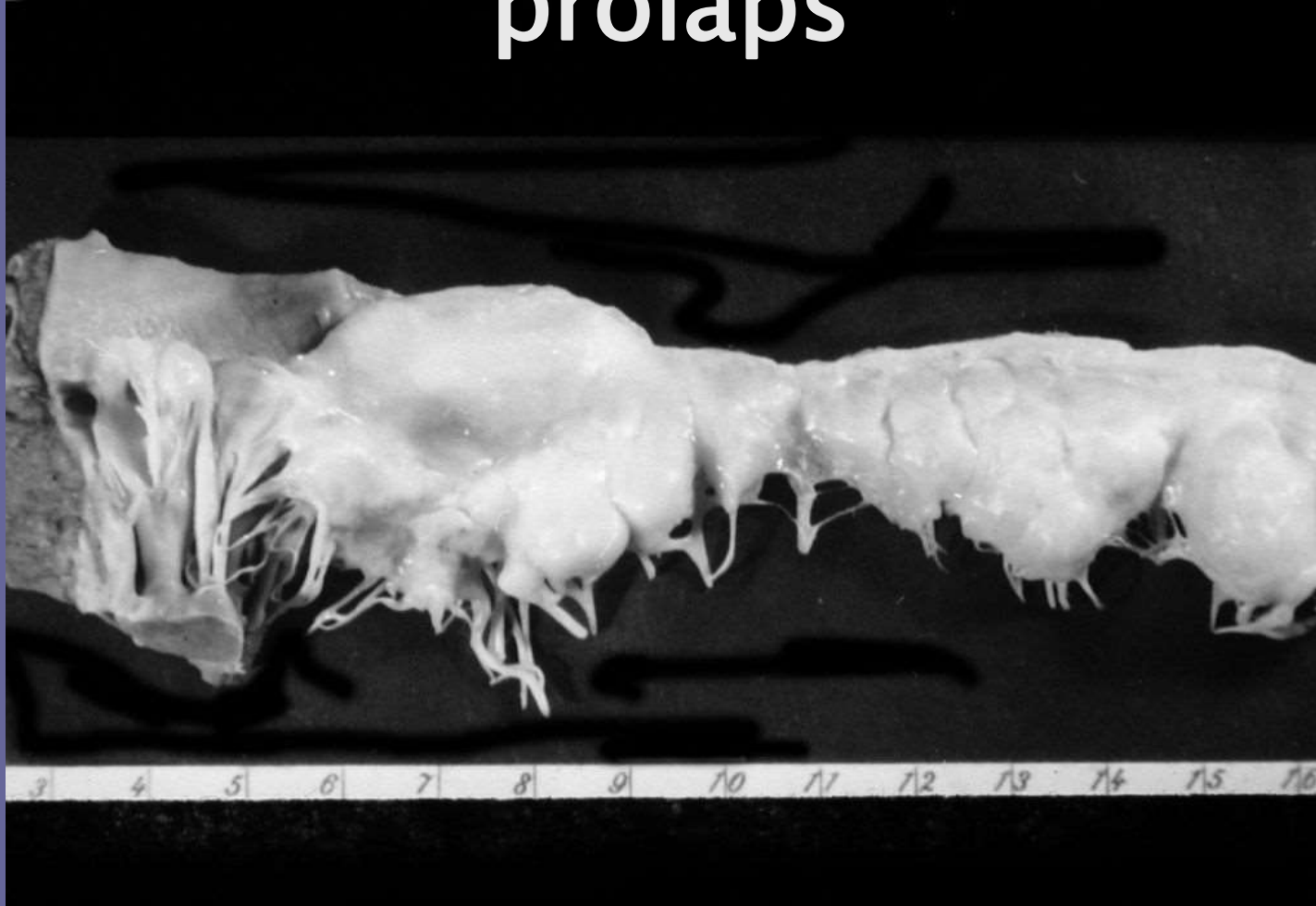
Trikuspidální chlopeň

- Prolaps cípu (někdy součást Barlowovy choroby)
- Ebsteinova anomálie trikuspidální chlopně (a pravé komory)
- Hypoplázie a atrézie trikuspidální chlopně
- Atrioventrikulární diskordance (+ ventrikuloarteriální diskordance = korigovaná transpozice velkých tepen)

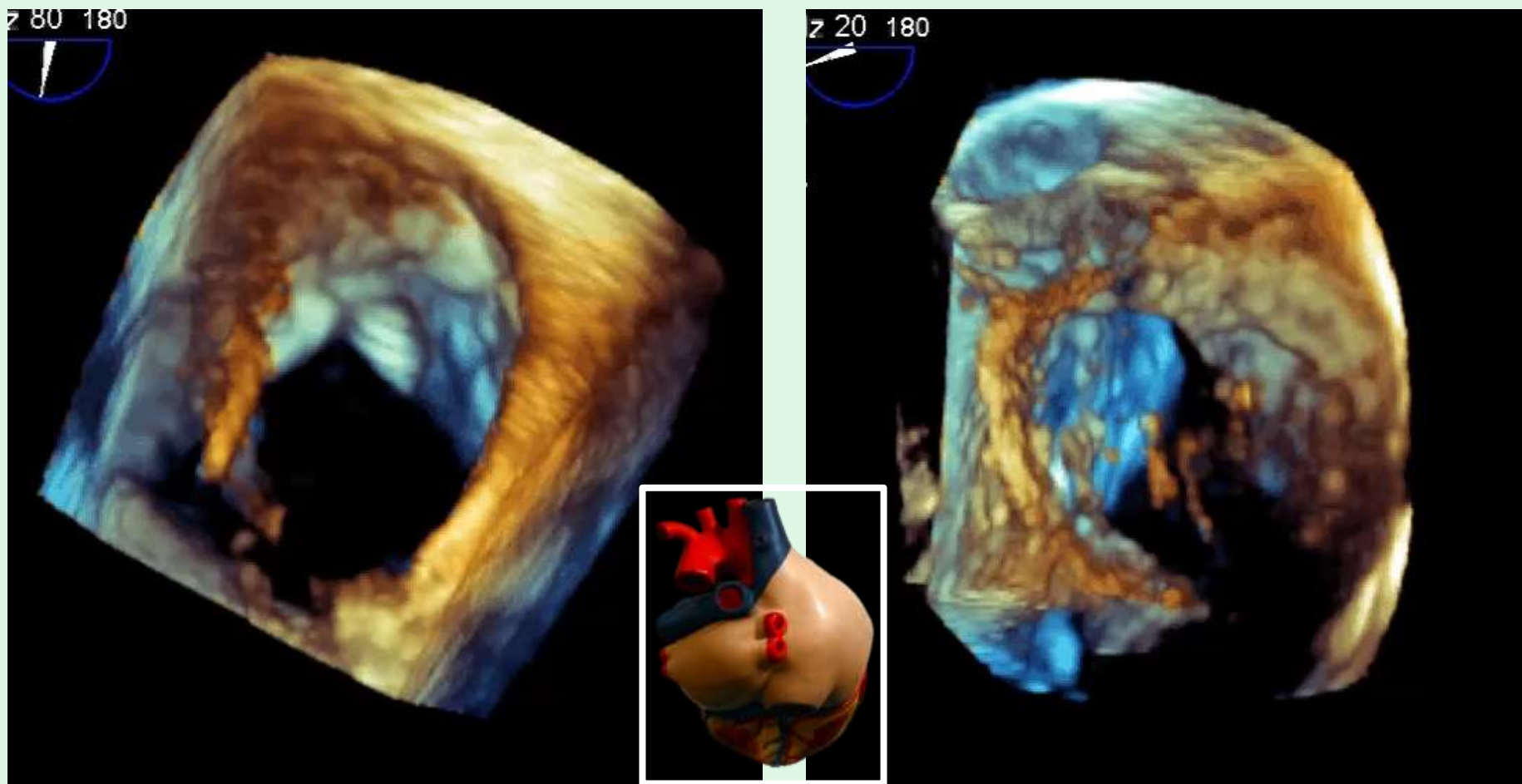


C – trikuspidální chlopeň + pravá komora

C2: trikuspidální chlopeň – prolaps

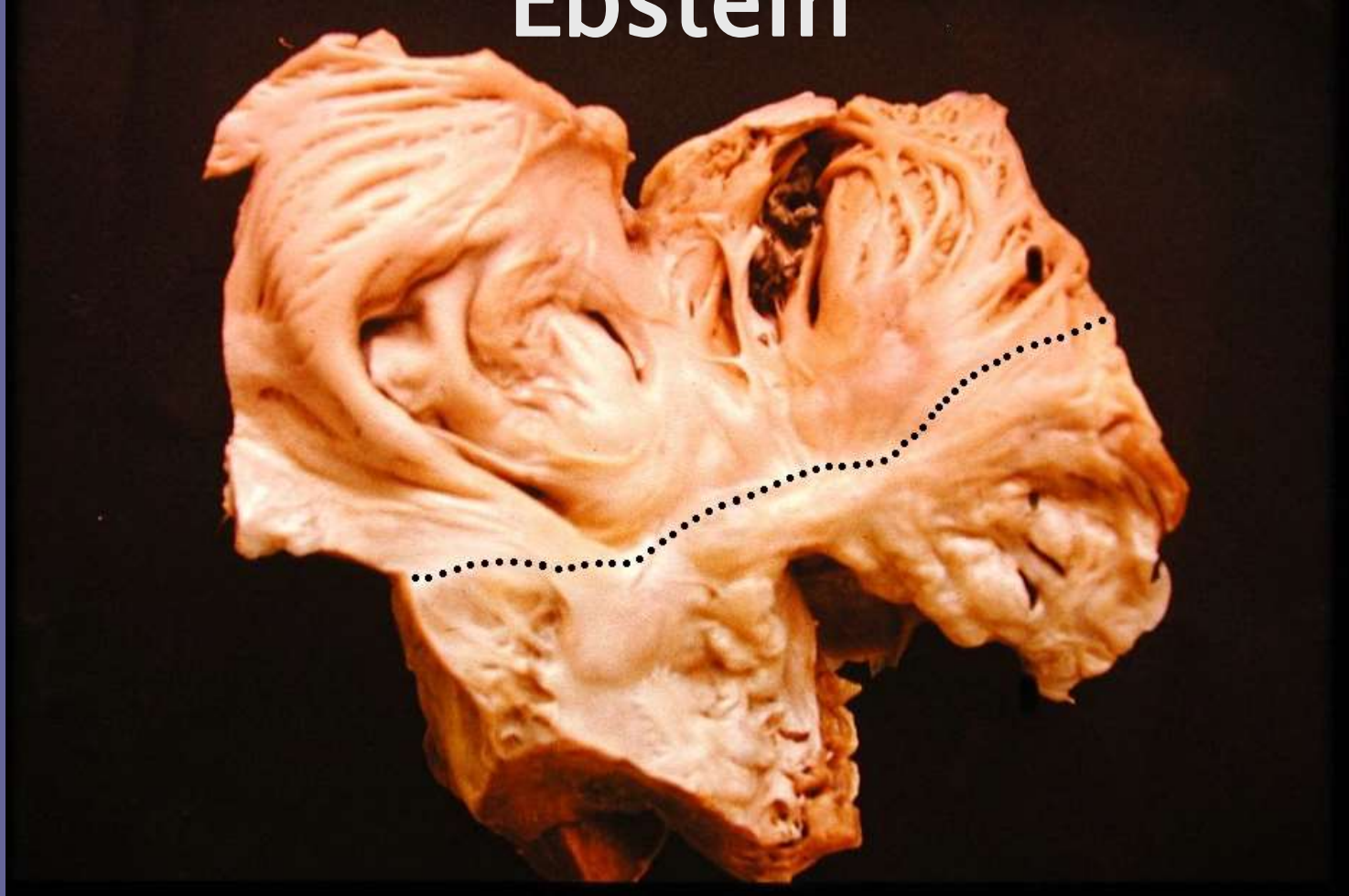


C – trikuspidální chlopeň + pravá komora – prolaps



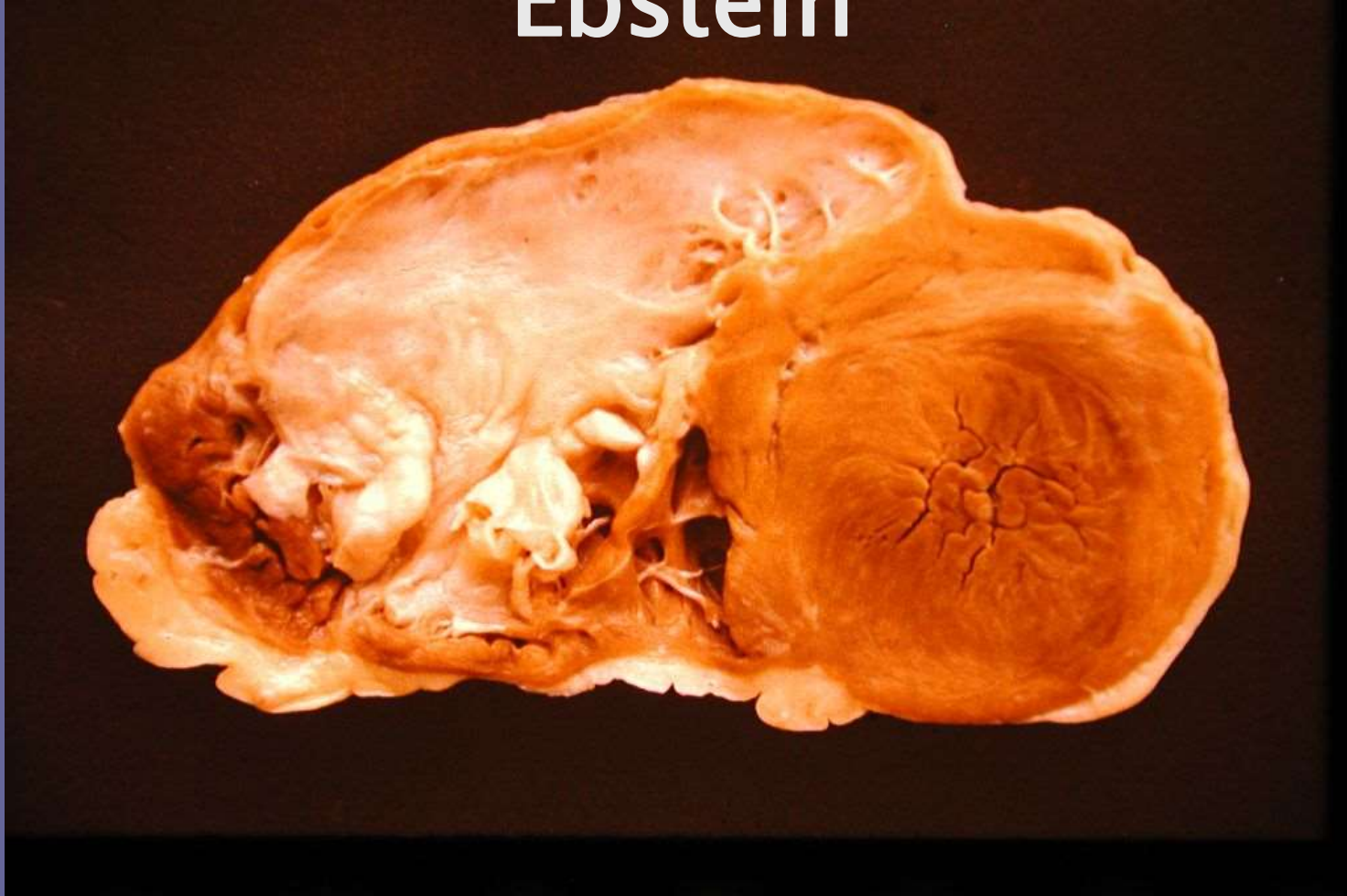
C – trikuspidální chlopeň + pravá komora

C2: trikusp. chlopeň + PK – Ebstein



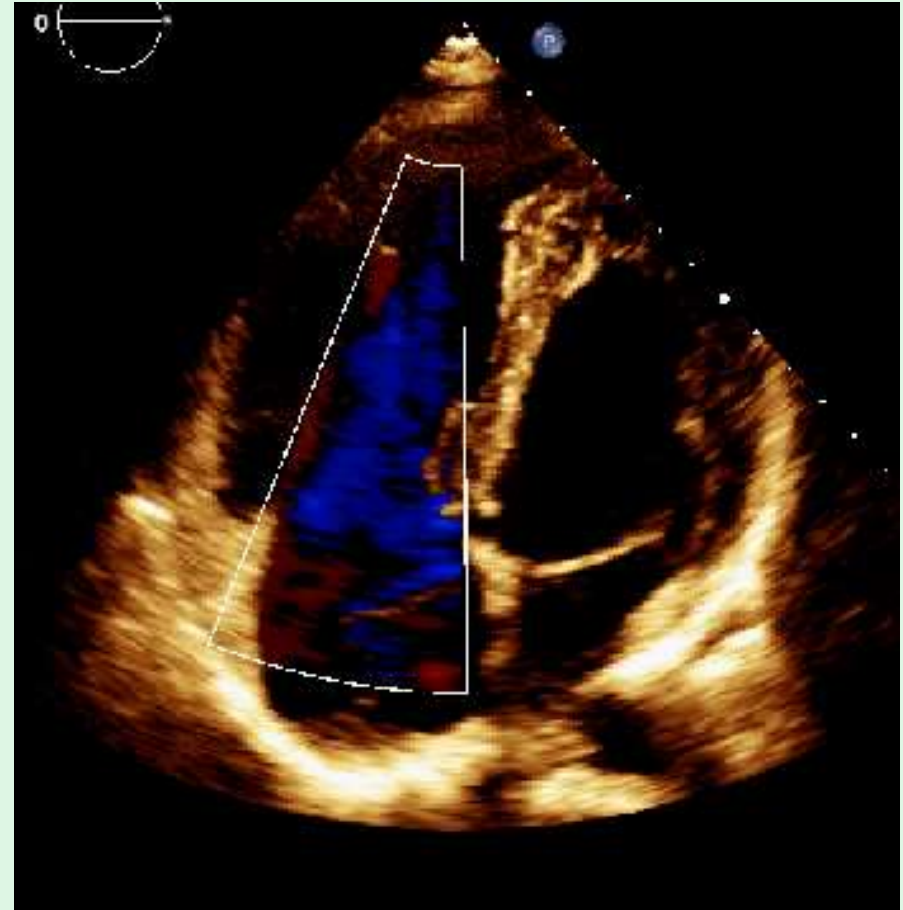
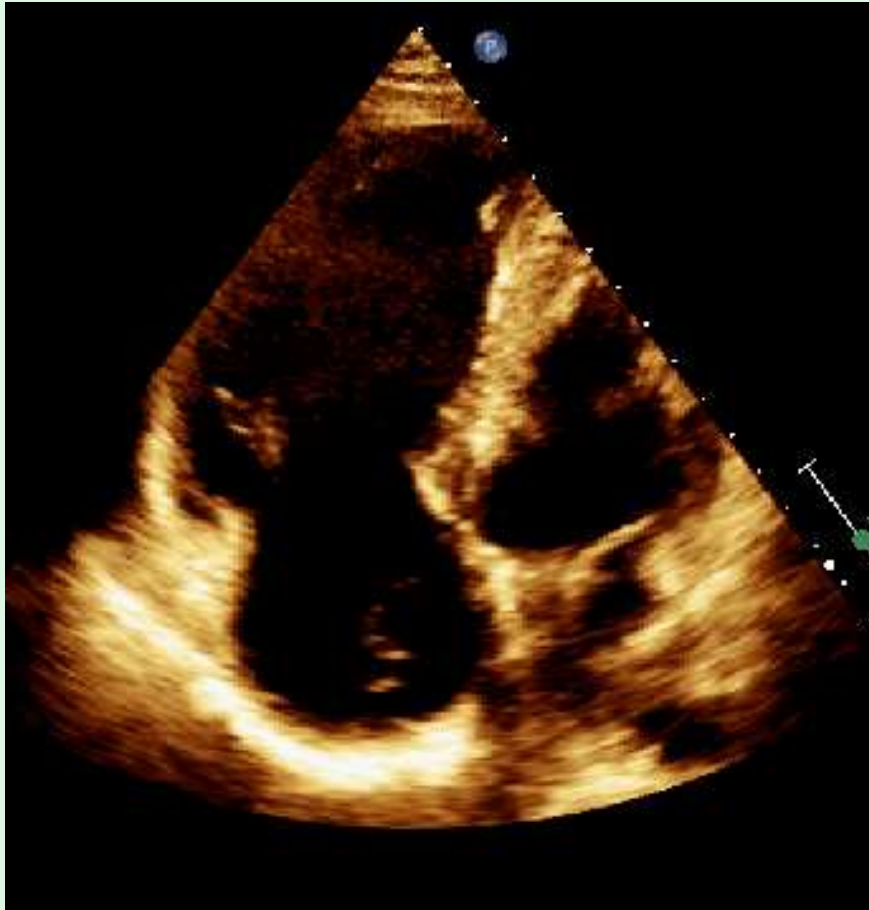C – trikuspidální chlopeň + pravá komora

C2: trikusp. chlopeň + PK – Ebstein



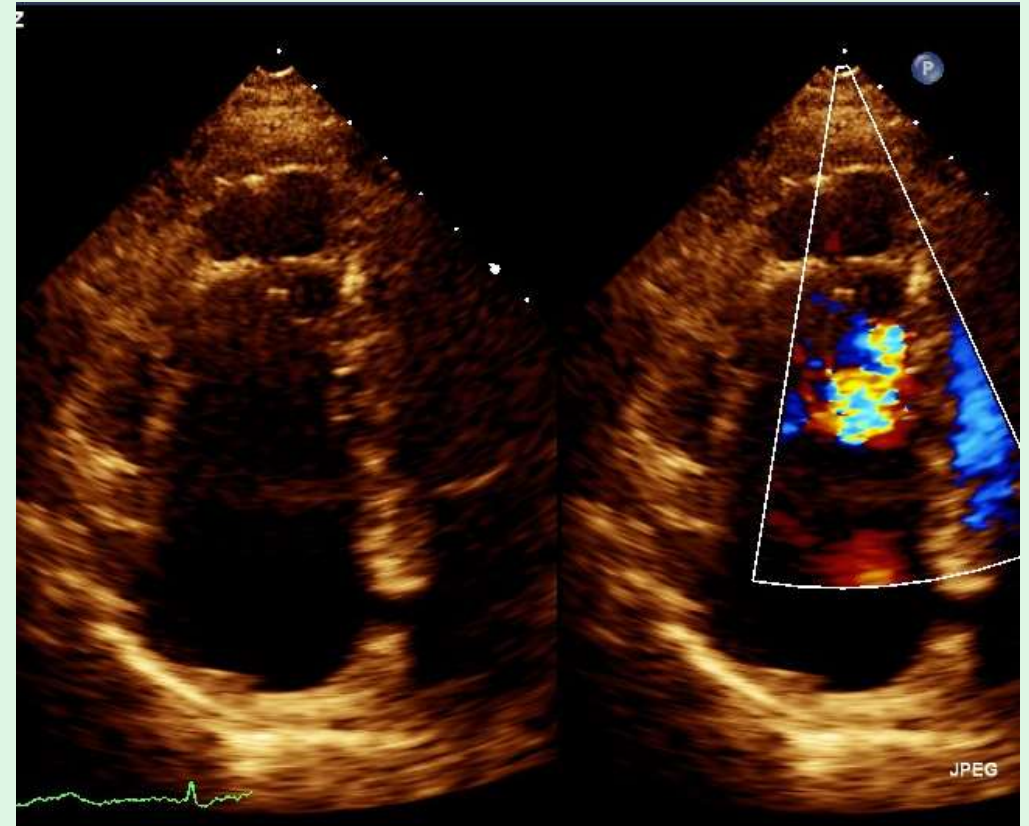
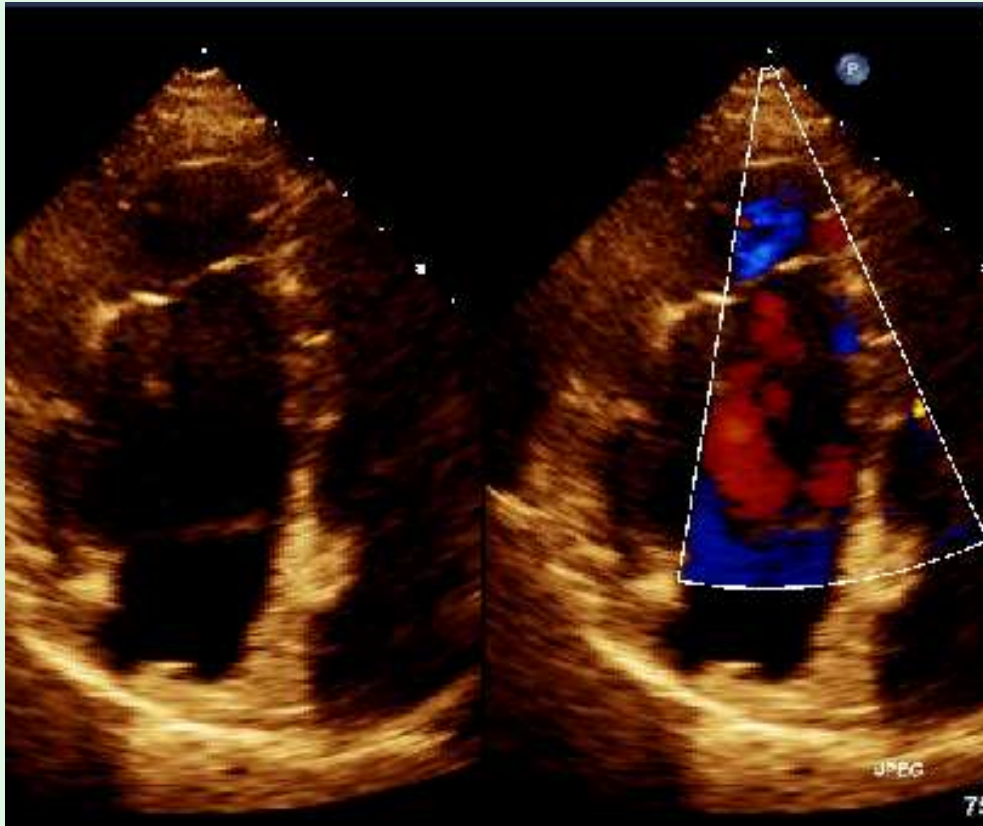
CA: trikuspidální chlopeň + pravá komora –

Ebstein

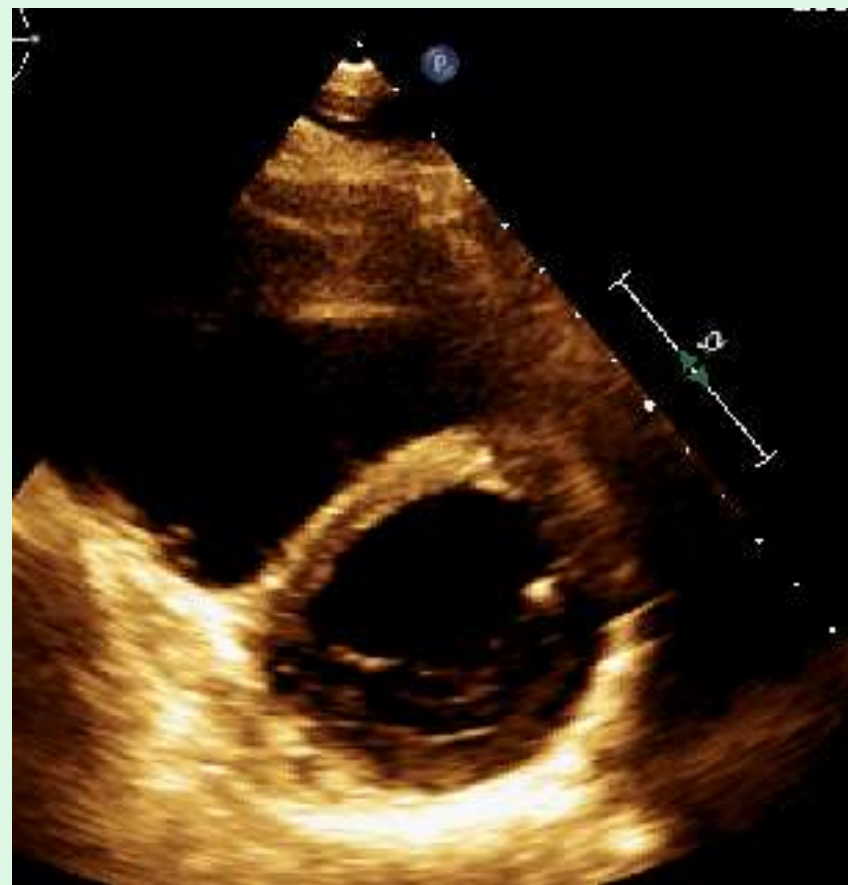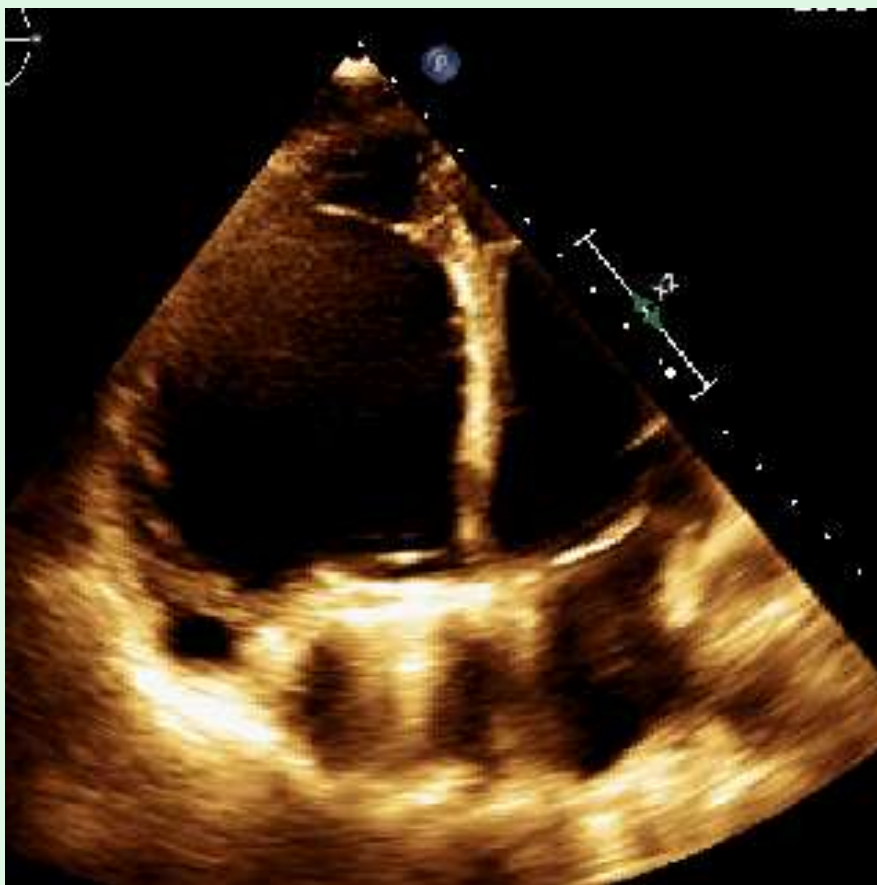


C – trikuspidální chlopeň + pravá komora –

Ebstein

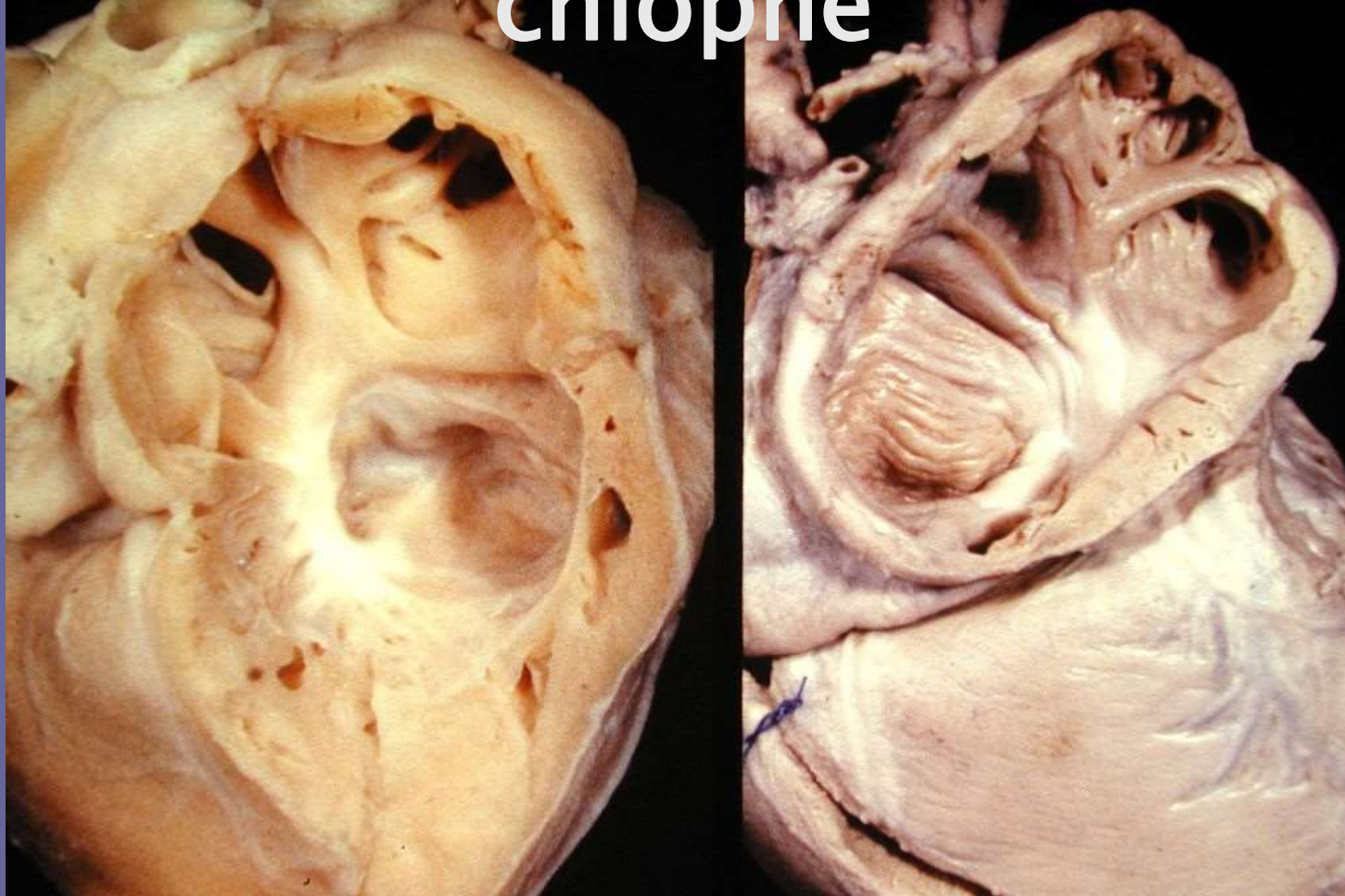


Ebstein



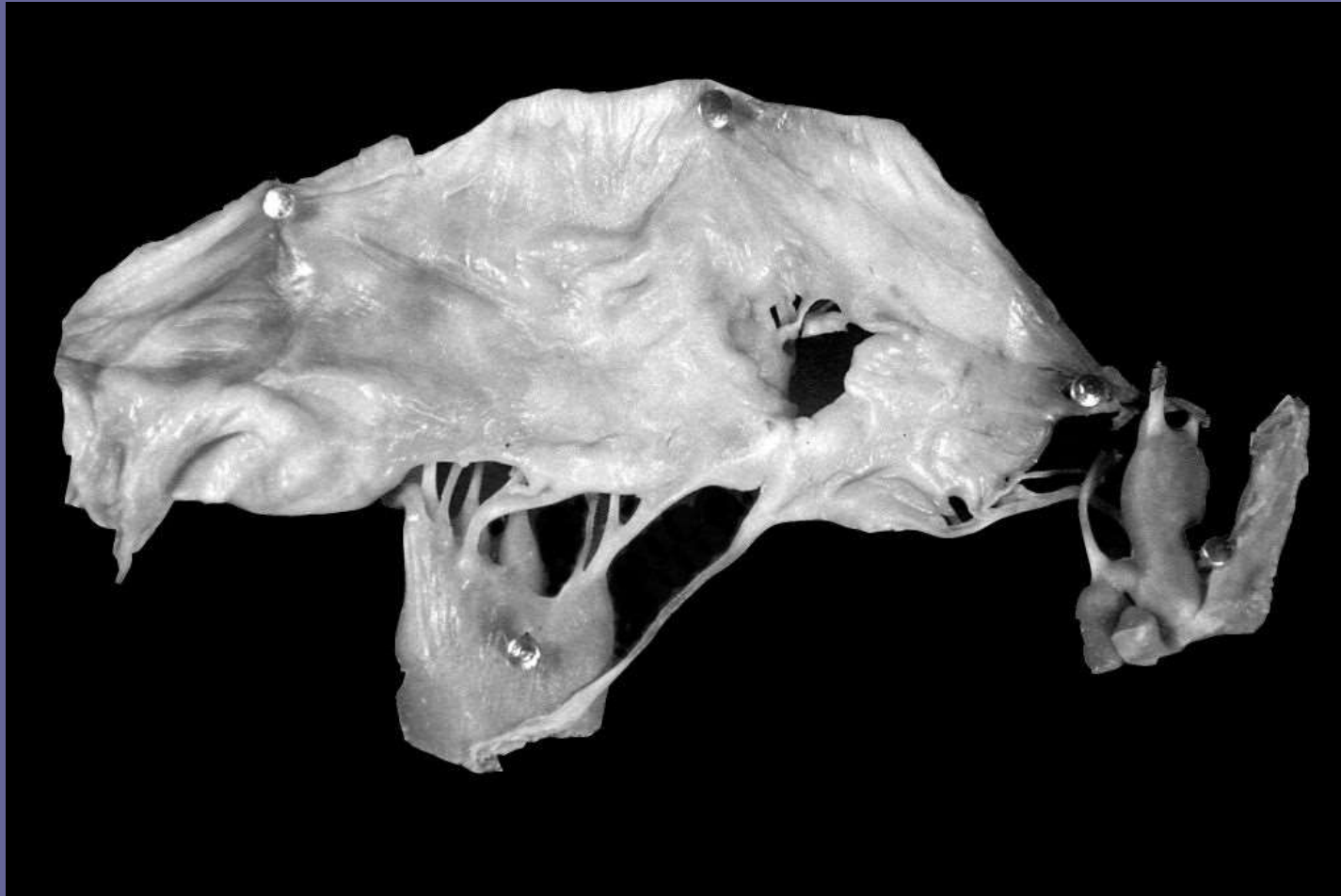
C – trikuspidální chlopeň + pravá komora

C2: atrezie trikuspidální chlopně

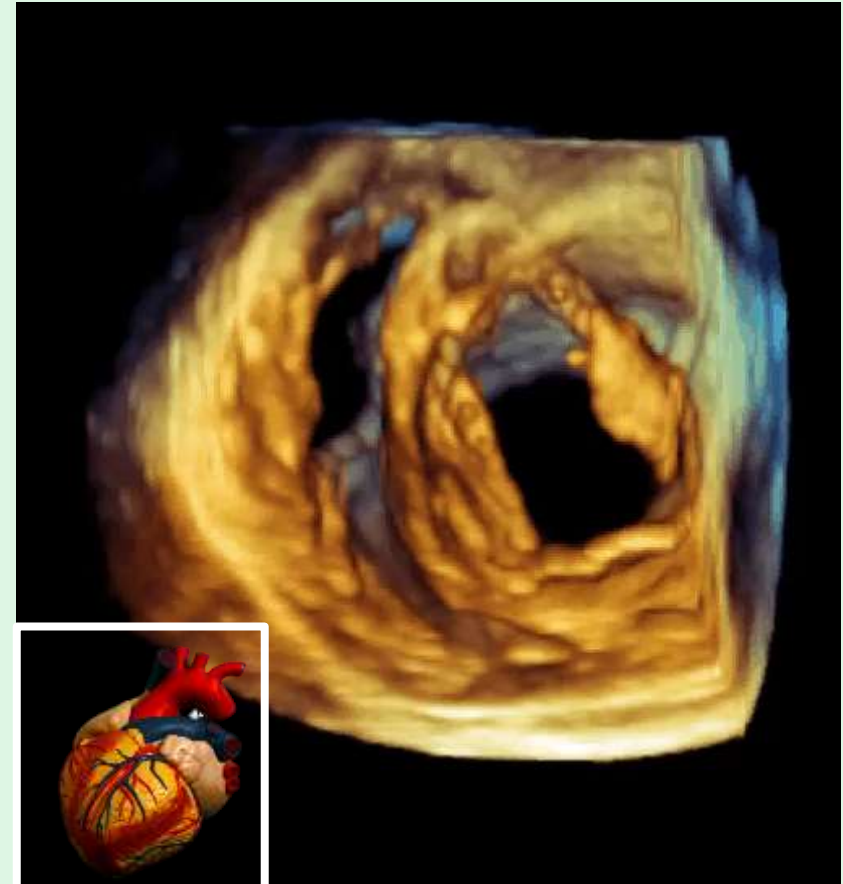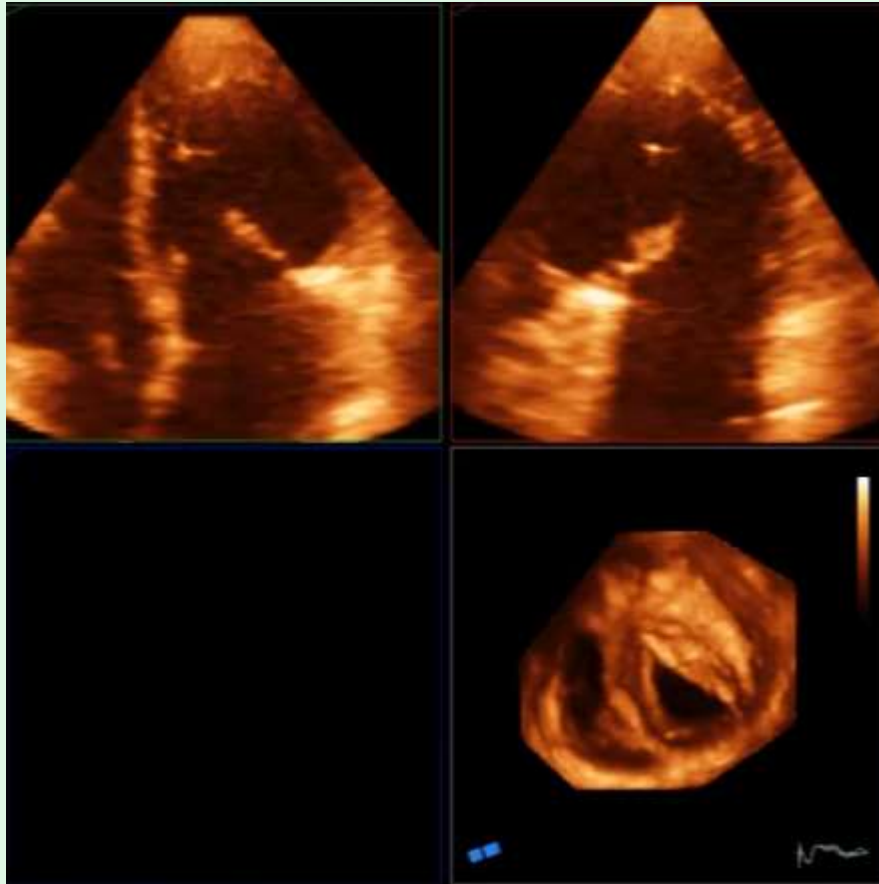


C – trikuspidální chlopeň + pravá komora

C2: dvojité trikuspidální ústí



C2: a-v diskordance (CTGA)



C2 – vrozené patologie

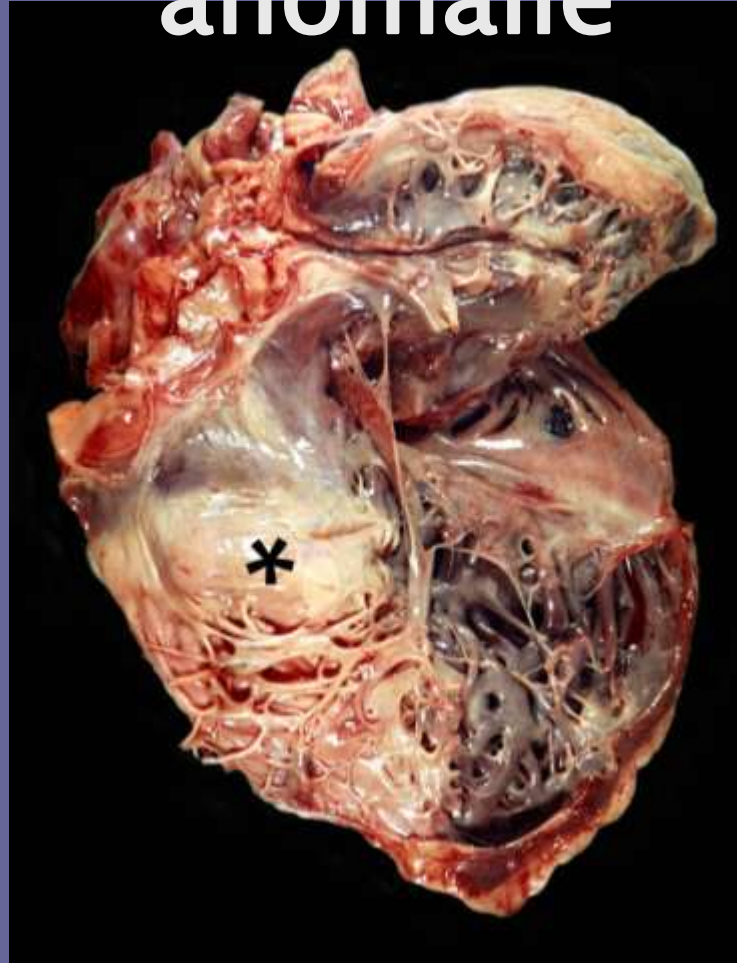
Pravá komora

- **Ebsteinova anomálie**
- **Uhlova anomálie**
- **Arytmogenní dysplázie pravé komory**
- **Subvalvární stenóza v RVOT**



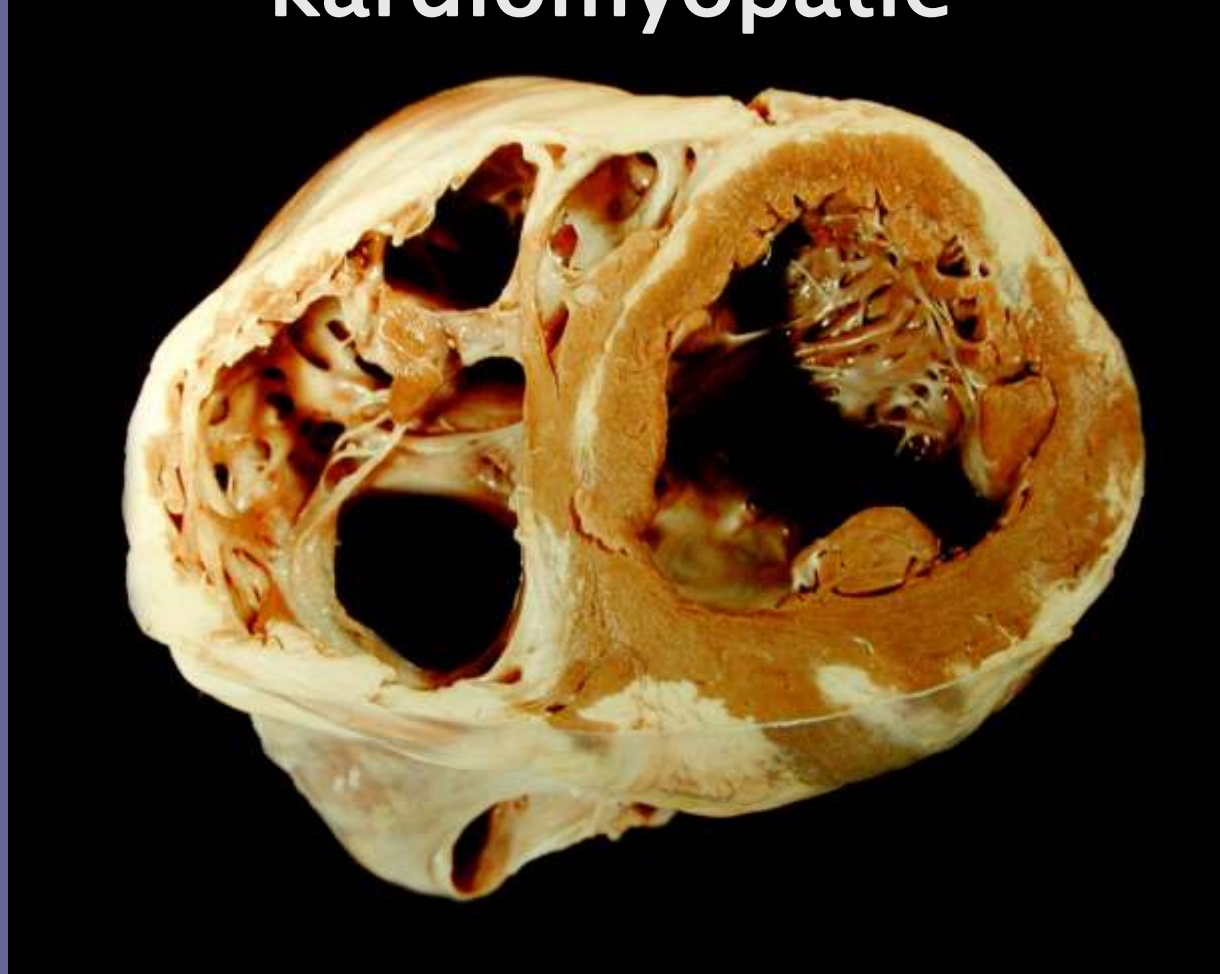
C – trikuspidální chlopeň + pravá komora

C2: pravá komora – Uhlova anomálie

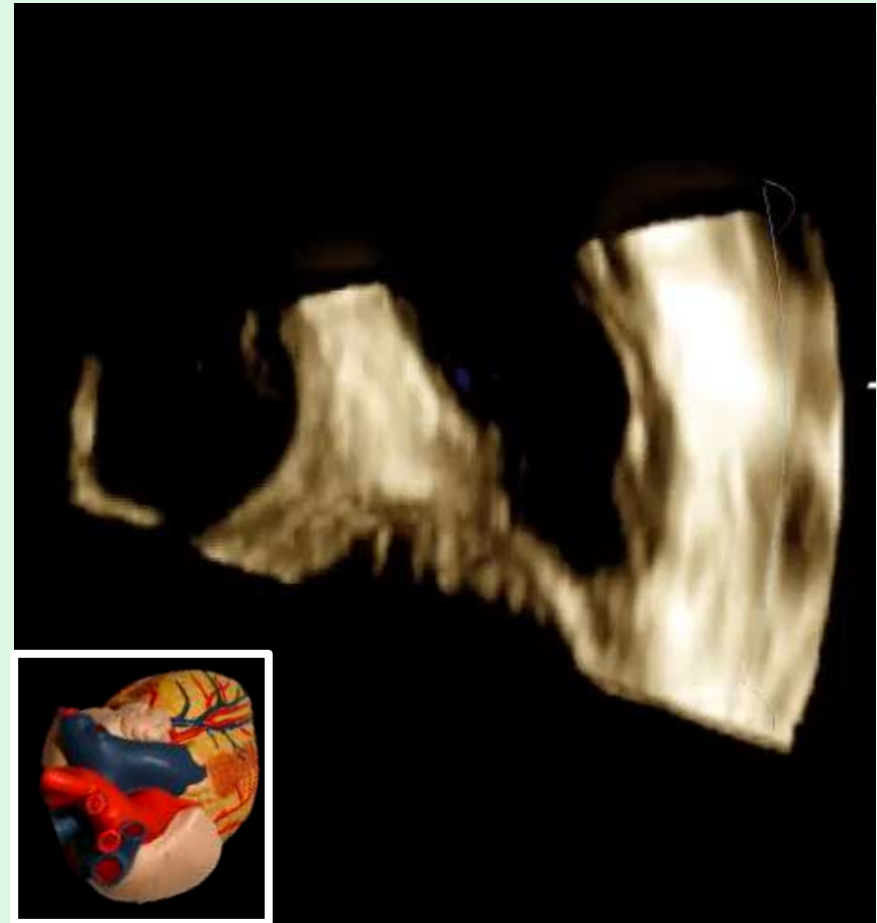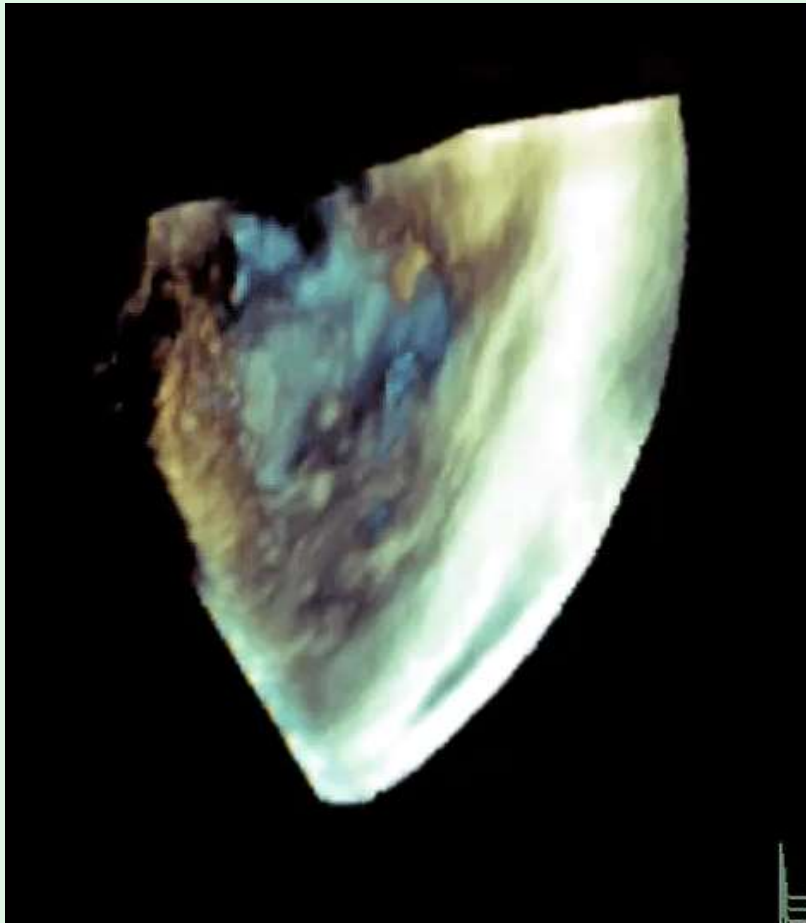


C – trikuspidální chlopeň + pravá komora

C2: pravá komora – arytmogenní kardiomyopatie



C2: pravá komora + trikuspidální chlopeň + subvalvální stenóza v RVOT



C – trikuspidální chlopeň + pravá komora

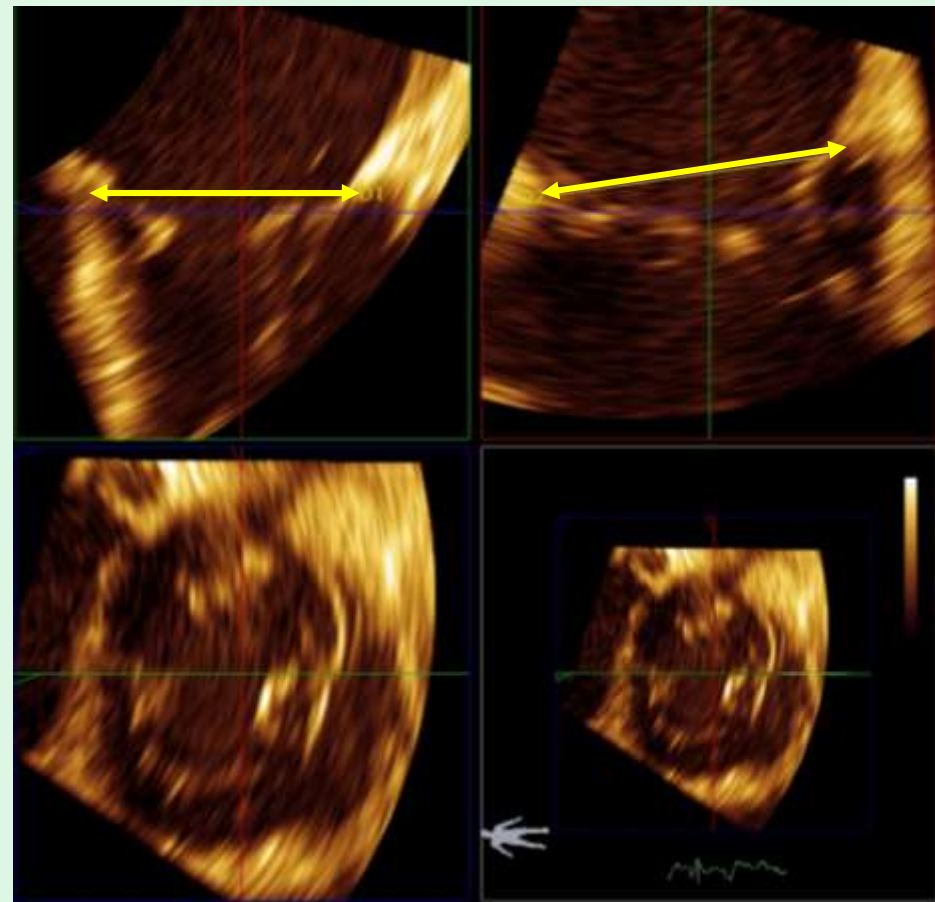
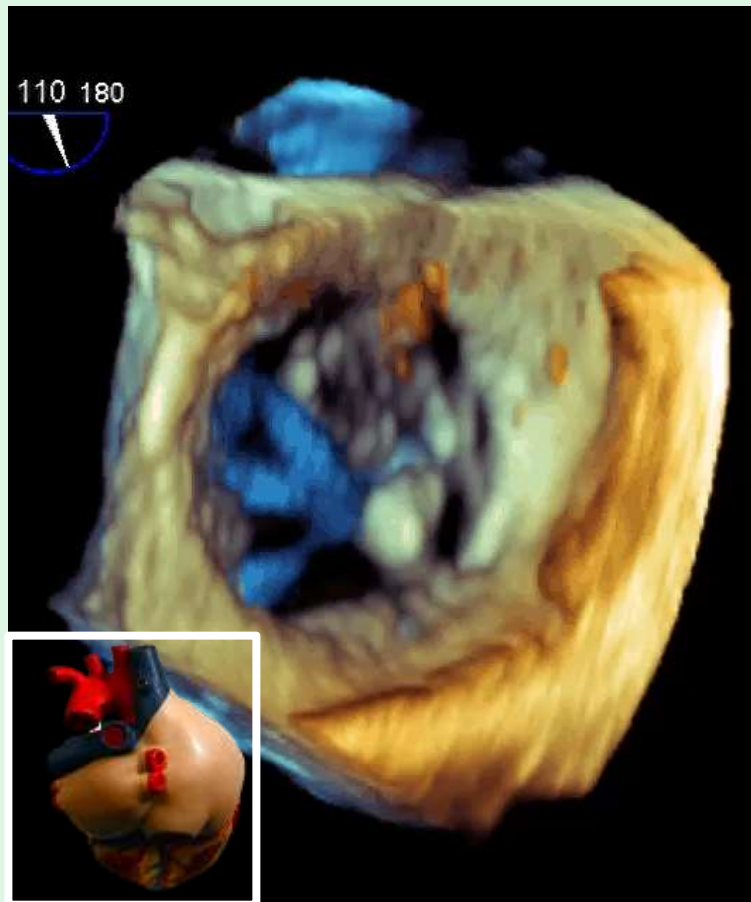C3 – získané patologie

Trikuspidální chlopeň

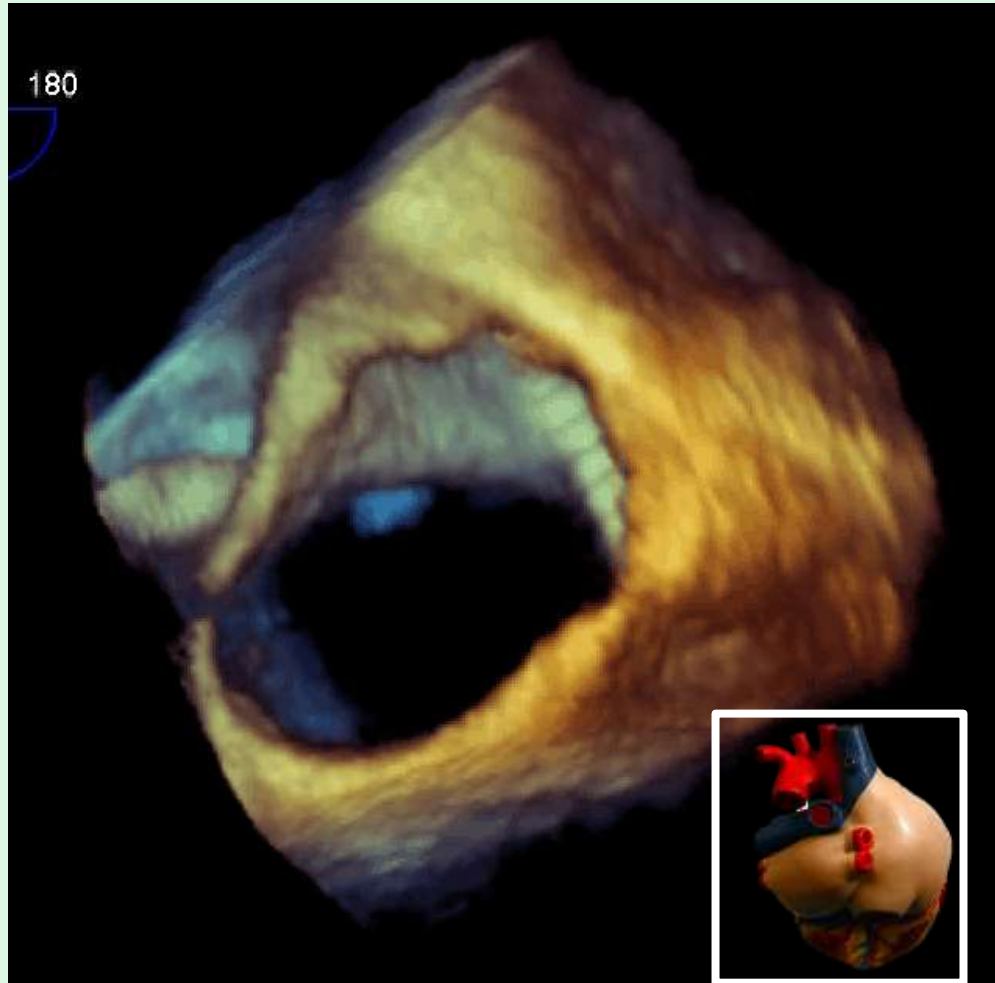
- Dilatace trikuspidálního anulu (PH, fisi)
- Prolaps/flail cípu trikuspidální chlopně
- Revmatická stenóza/insuficience trikuspidální chlopně
- Karcinoidový syndrom
- Bakteriální endokarditida
- NBTE
- Tumory



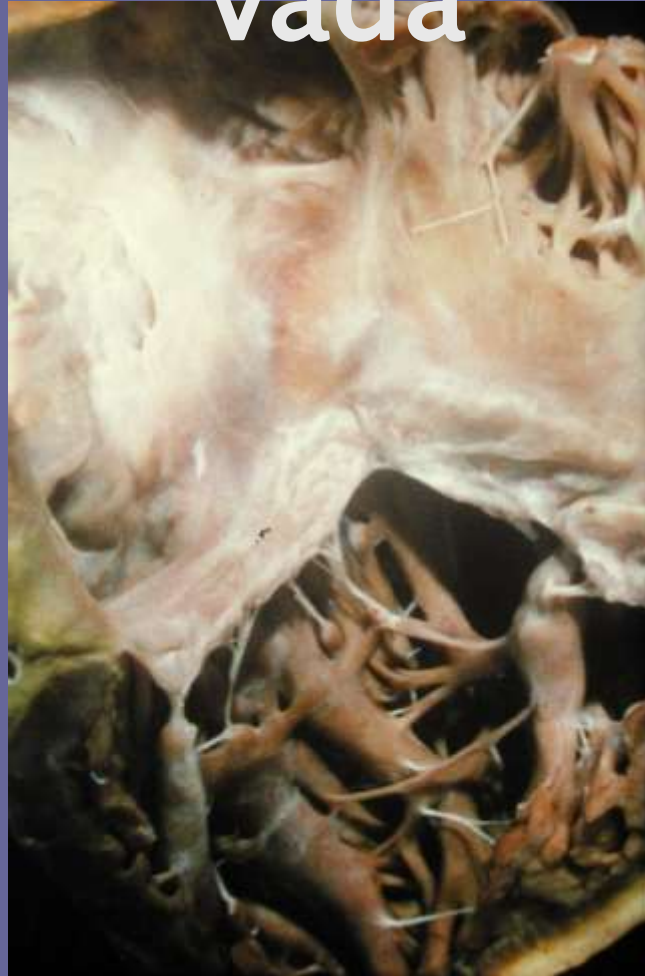anulu



C – trikuspidální chlopeň + pravá komora prolaps/flail

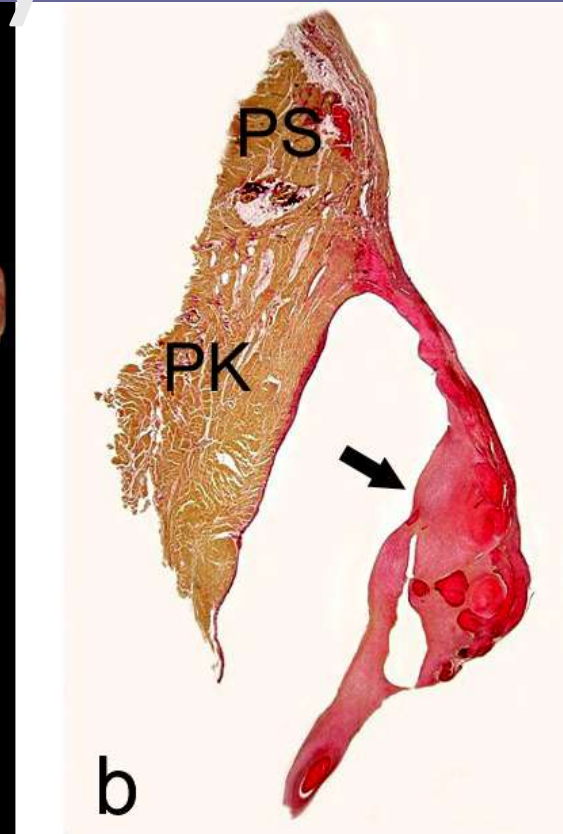
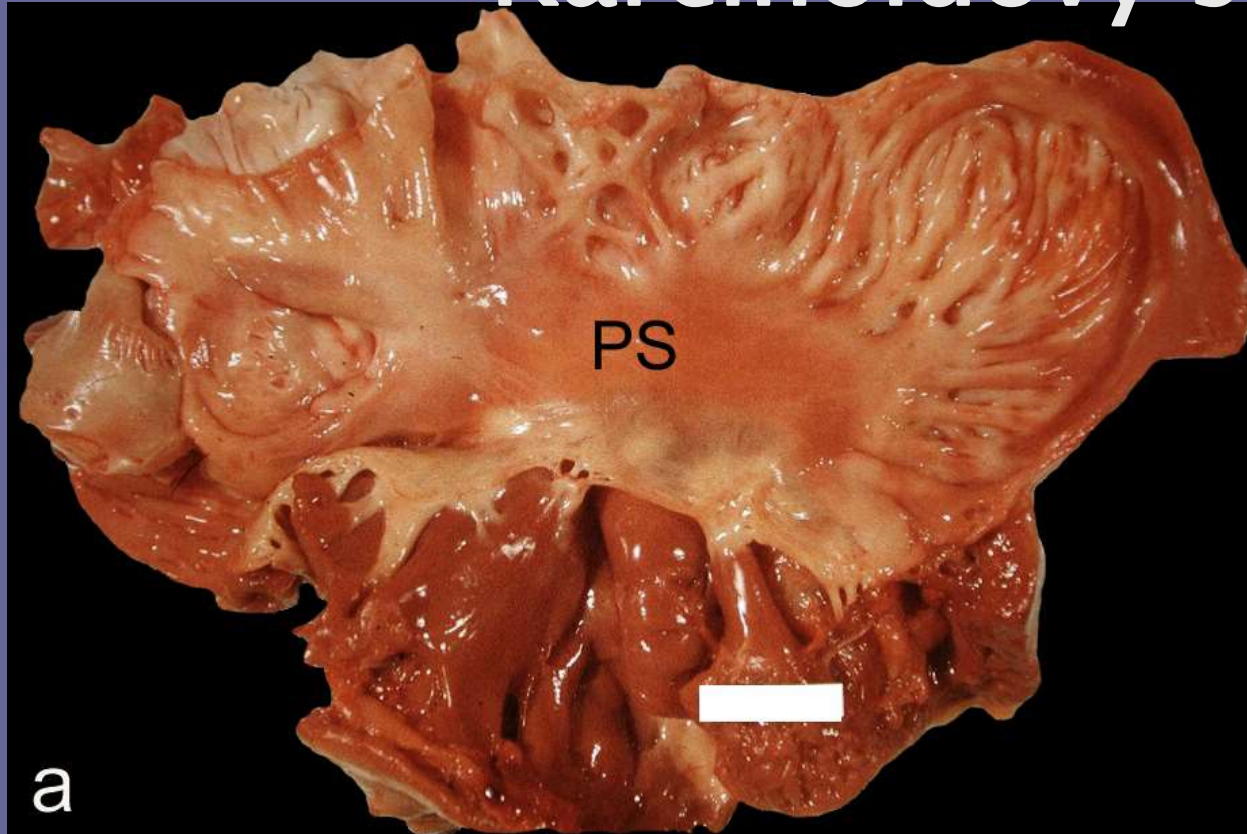


C3: trikusp. chlopeň – revmatická vada



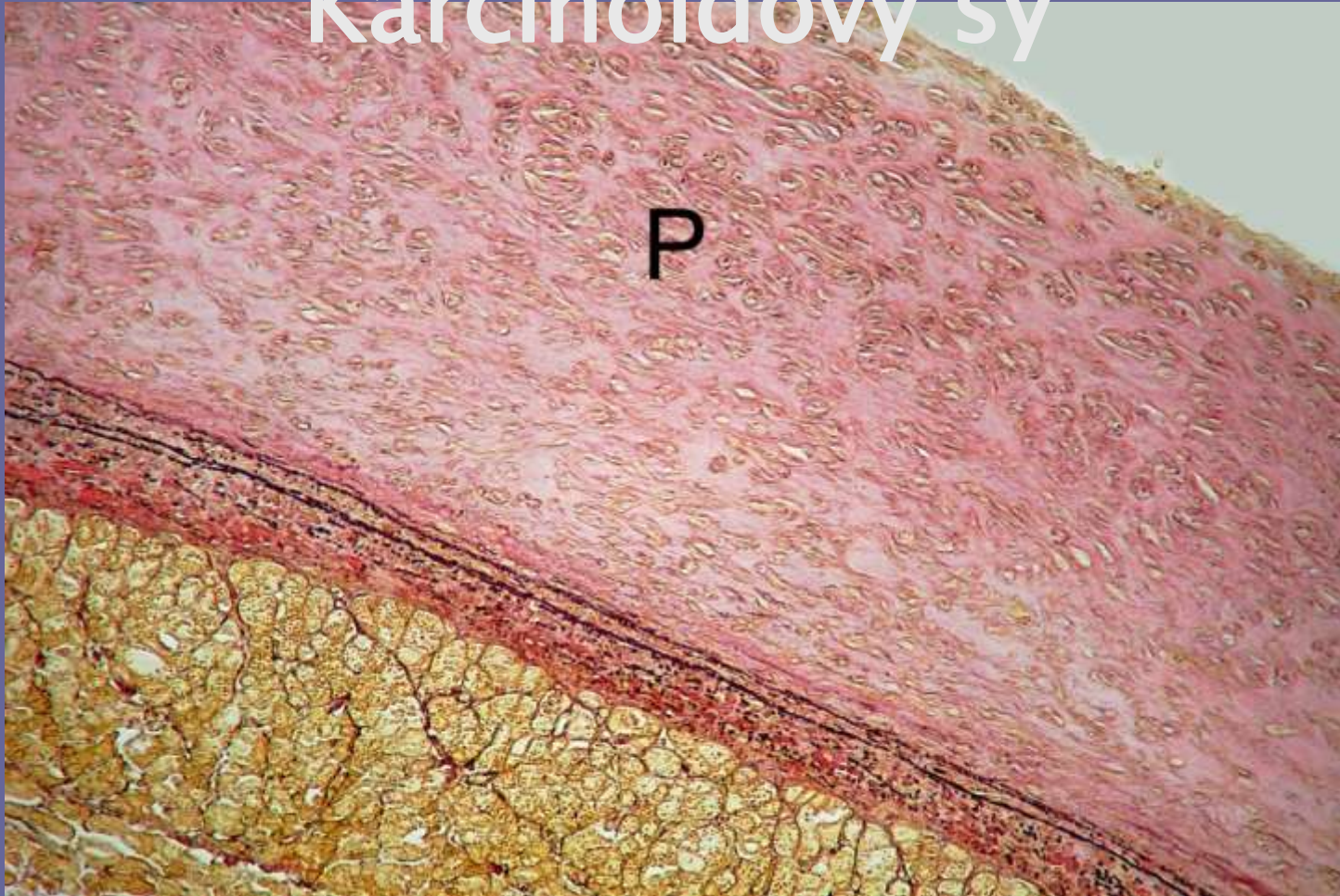
C – trikuspidální chlopeň + pravá komora

C3: trikusp. chlopeň – Karcinoidový sy



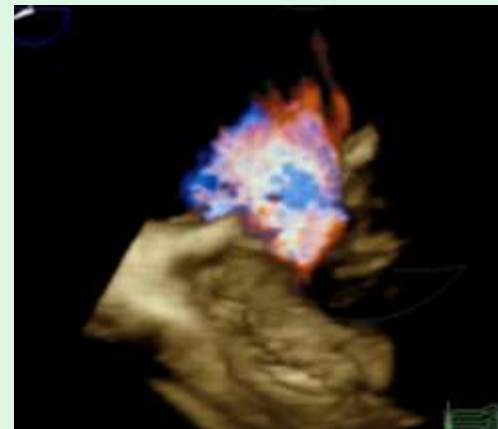
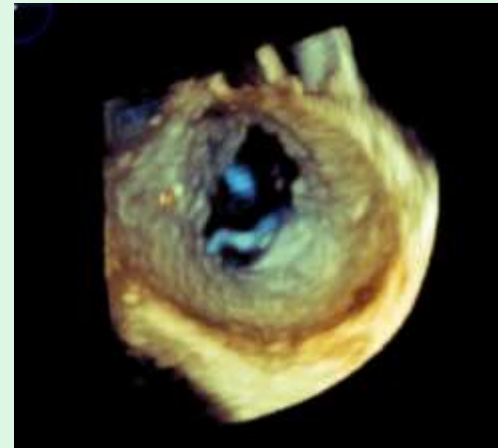
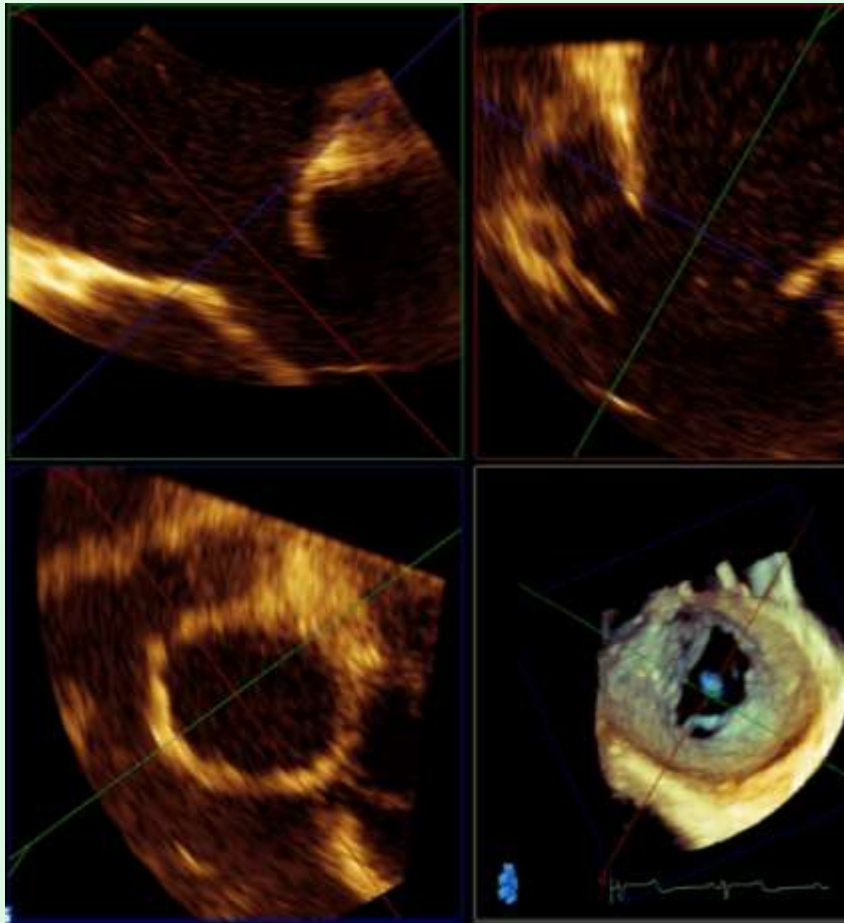
C – trikuspidální chlopeň + pravá komora

C3: trikusp. chlopeň – Karcinoidový sy



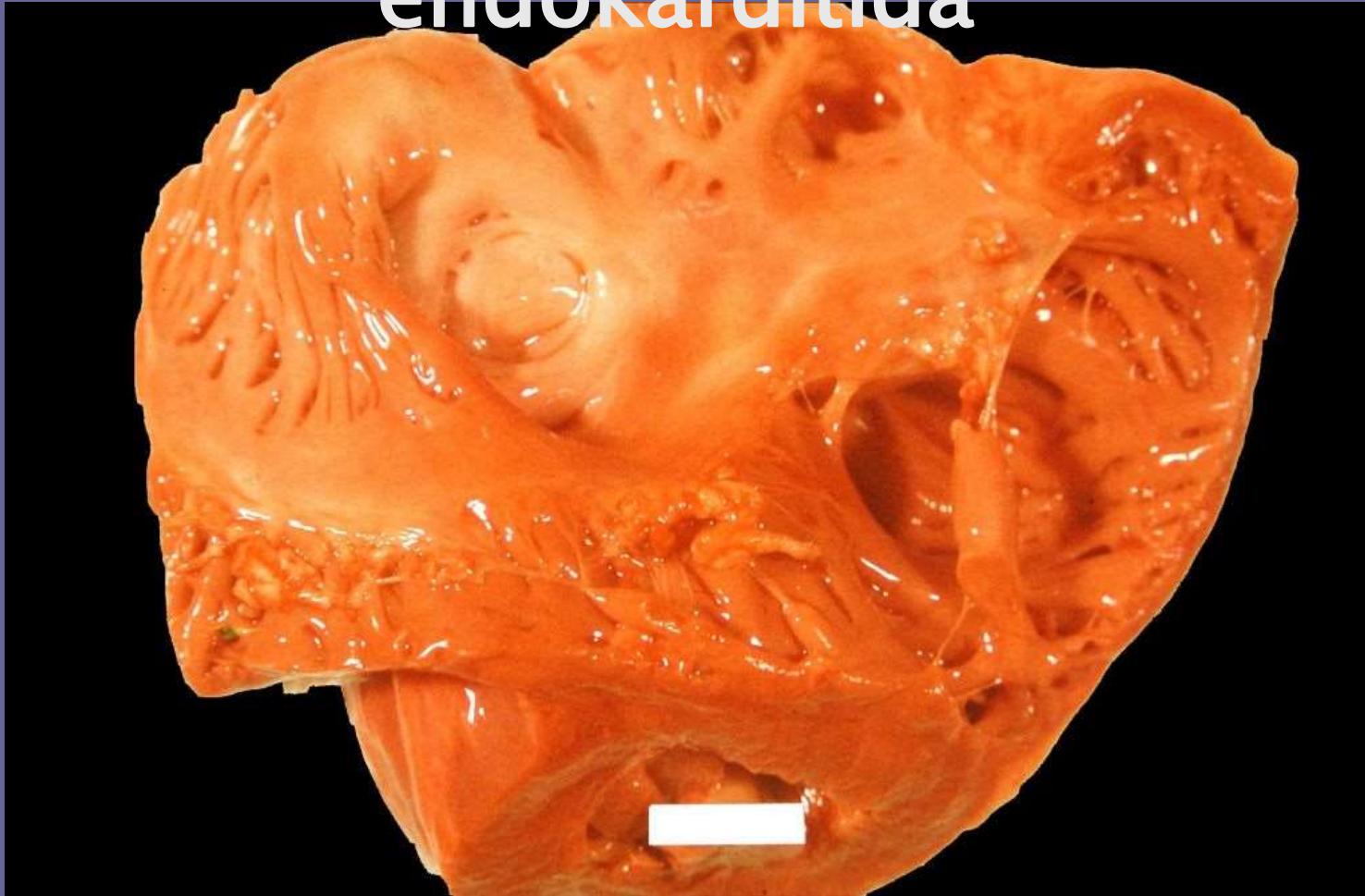
C – trikuspidální chlopeň + pravá komora

Karcinoidový sy

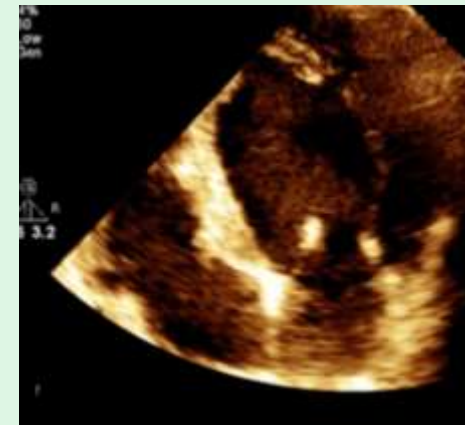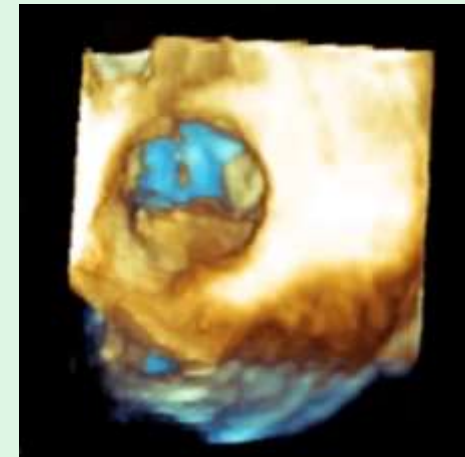
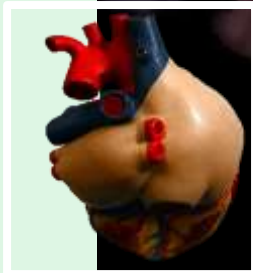
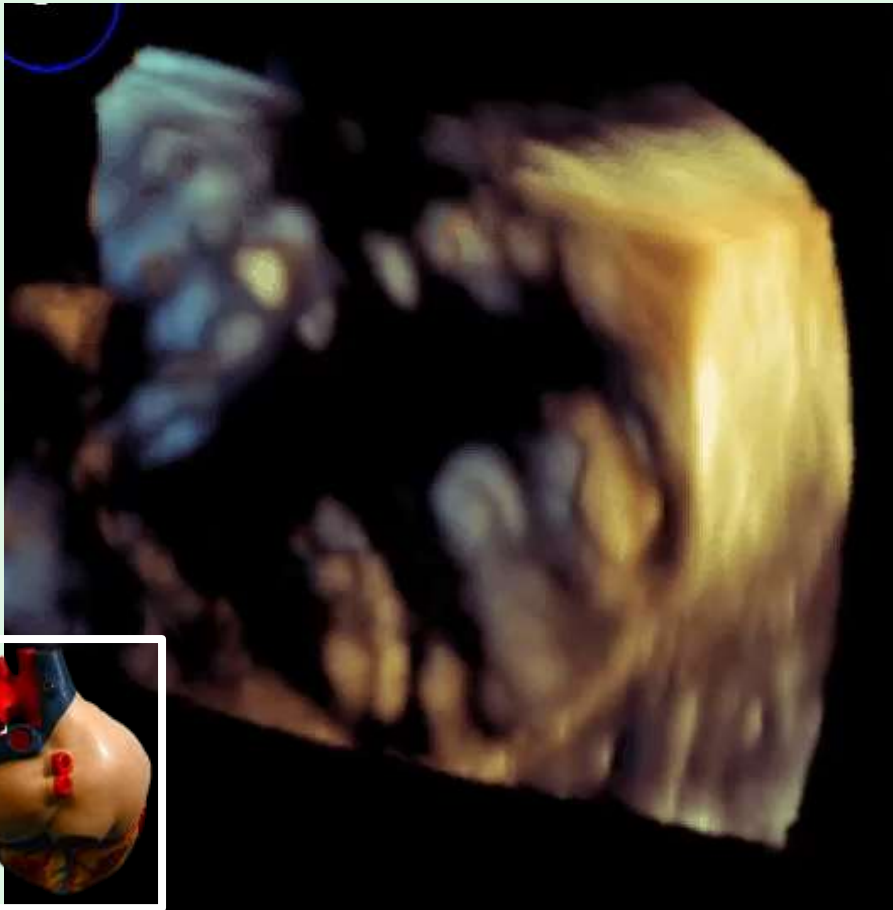


C – trikuspidální chlopeň + pravá komora

C3: trikusp. chlopeň – infekční endokarditida

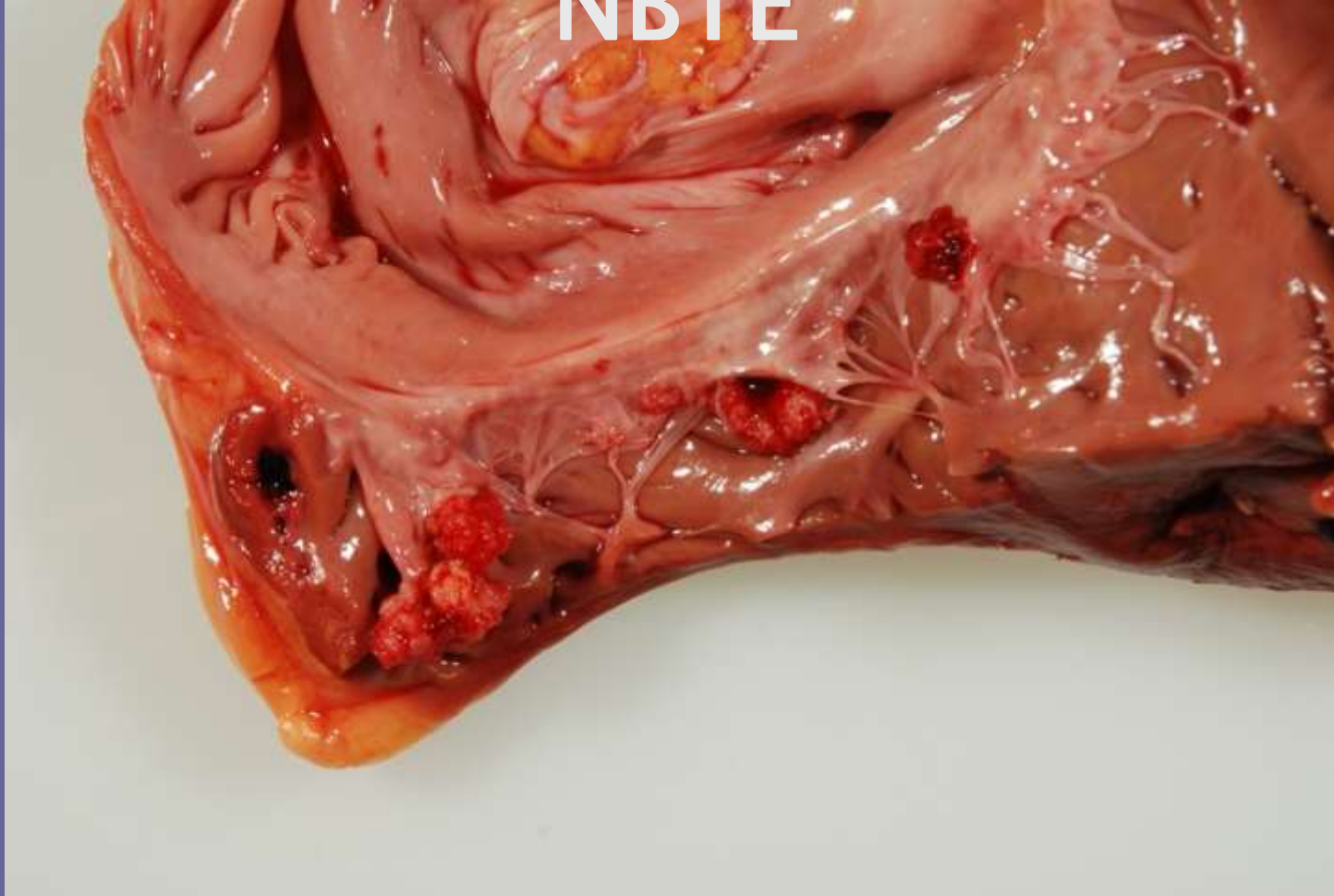

C3: C – trikuspidální chlopeč + pravá komora endokarditida



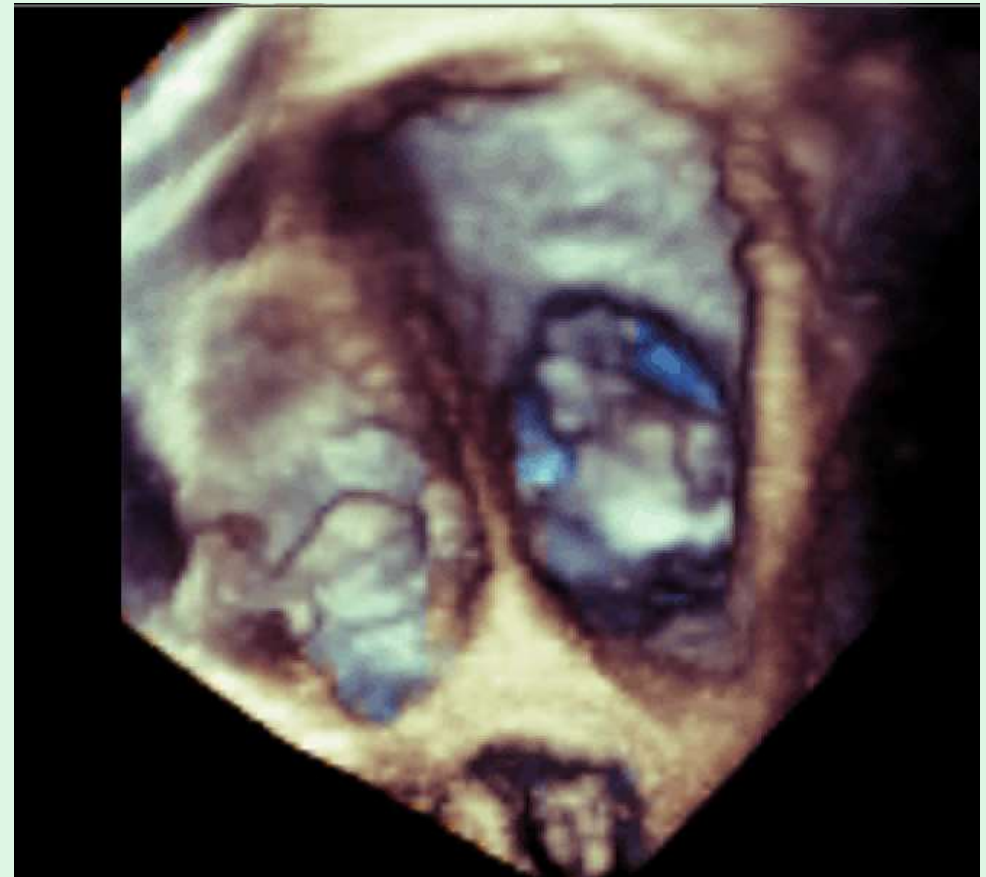
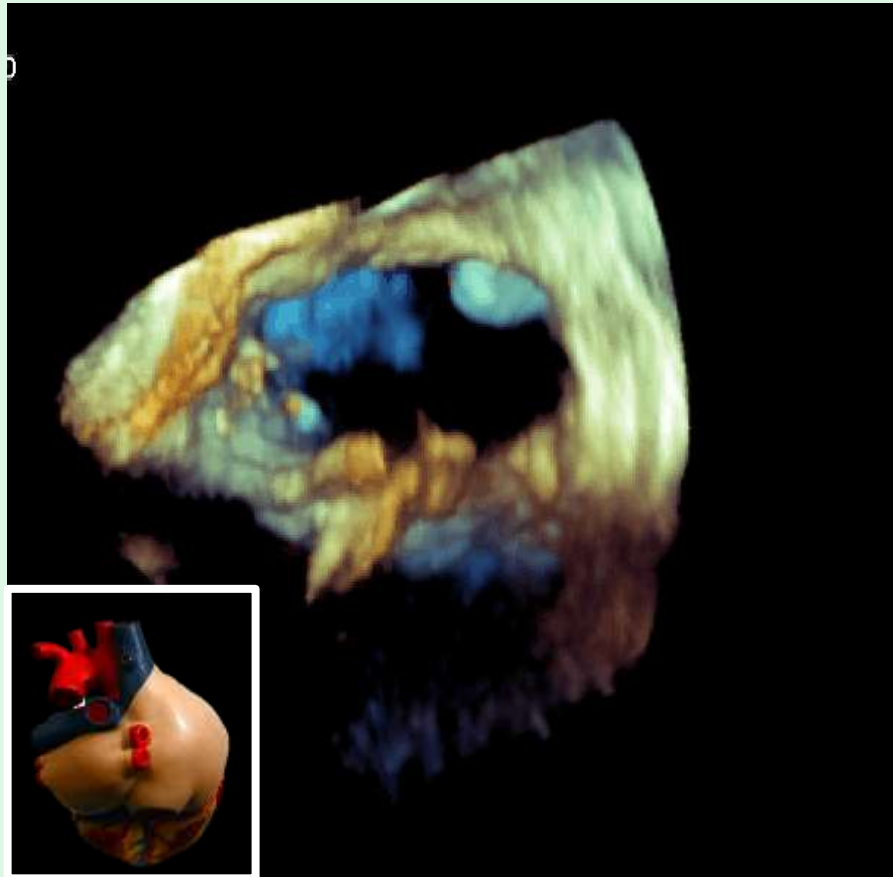
C – trikuspidální chlopeň + pravá komora

C3: trikuspidální chlopeň – NBTE



C – trikuspidální chlopeň + pravá komora

C3: trikusp. chlopeň – tumory



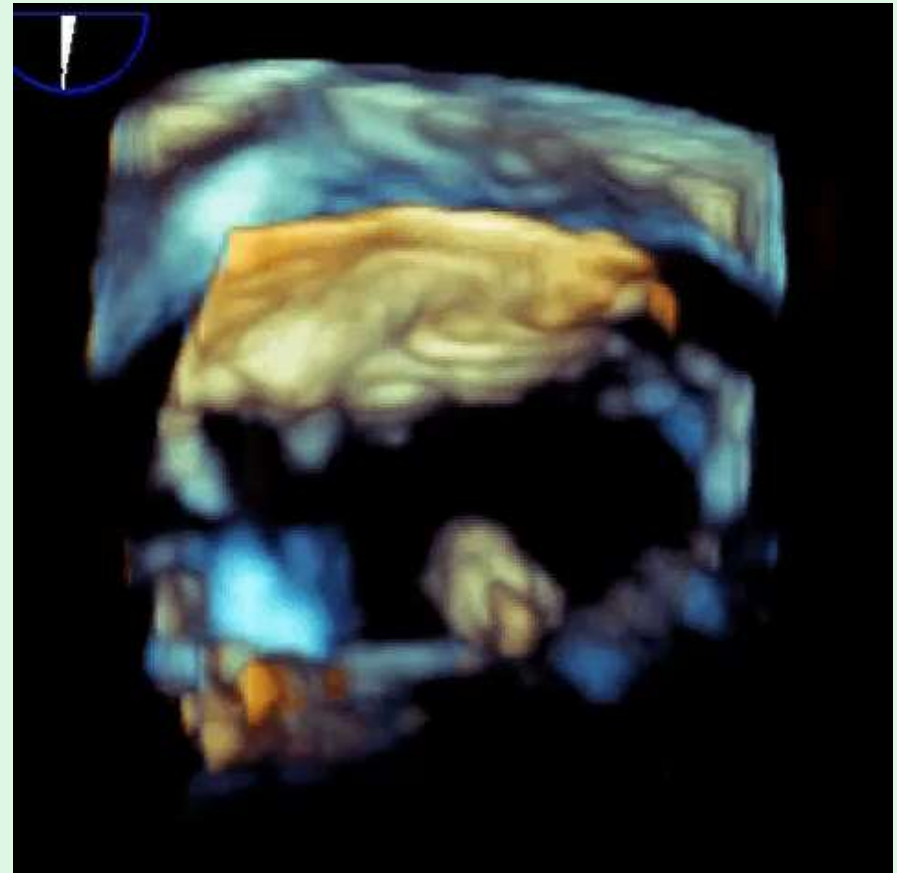
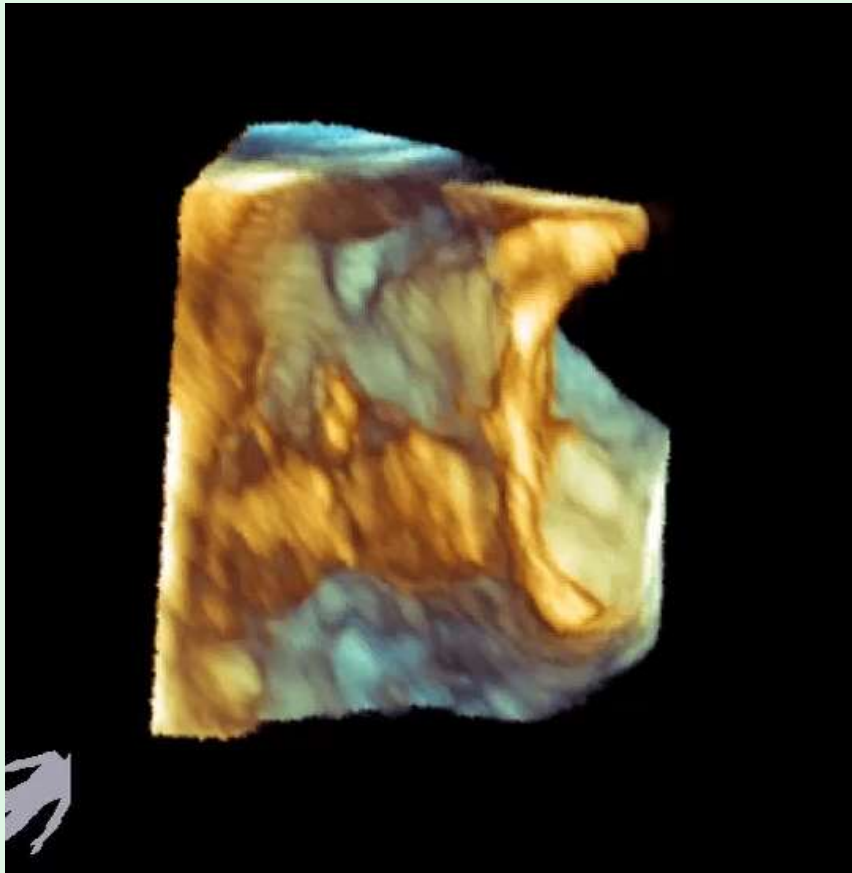
C3 – získané patologie

Pravá komora

- Tumory
- Dilatace a dysfunkce
- Hypereosinofilní sy



C3: pravá komora – tumory



D1 – normální nálezy, varianty

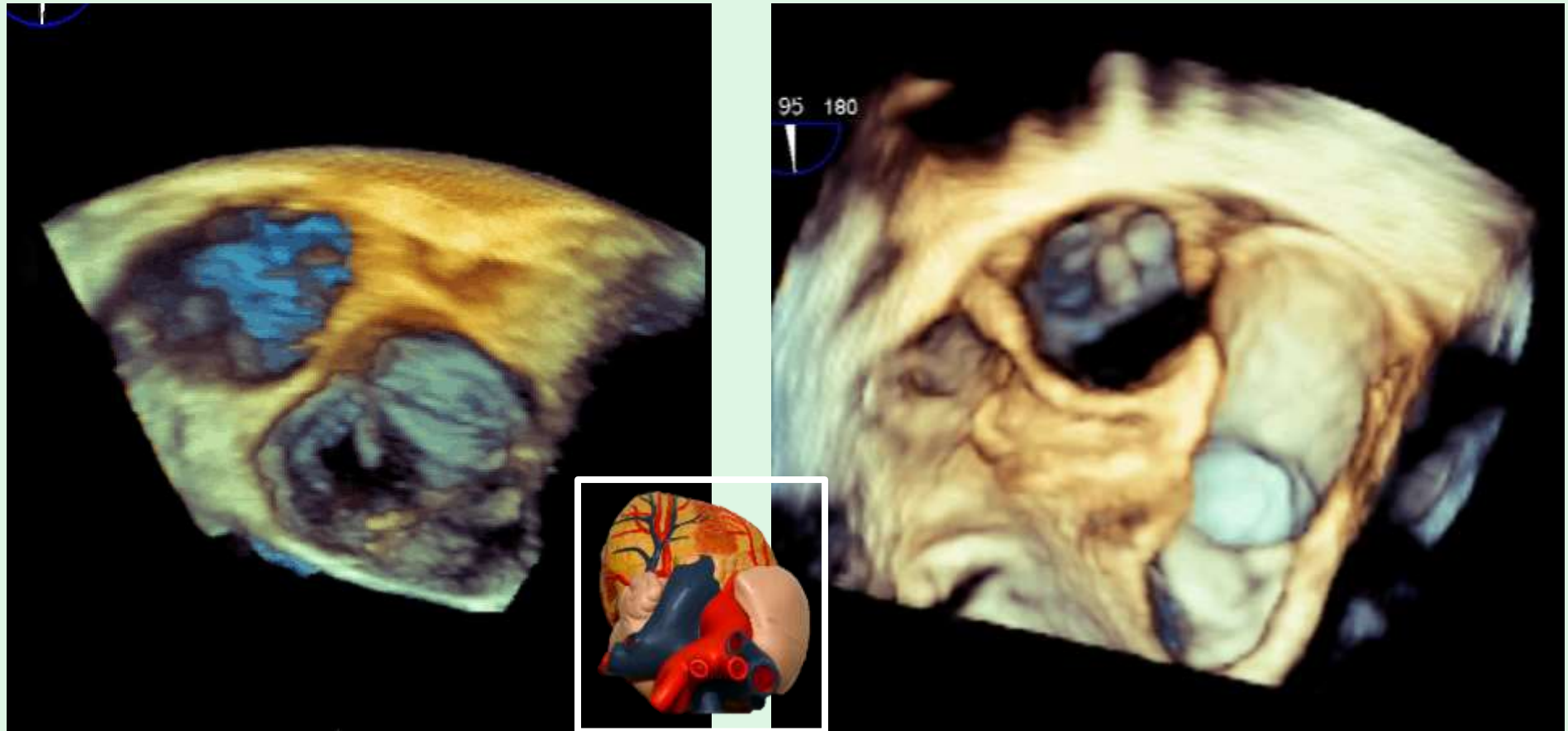
Normální plicnicová chlopeň a plicnice

Varianta

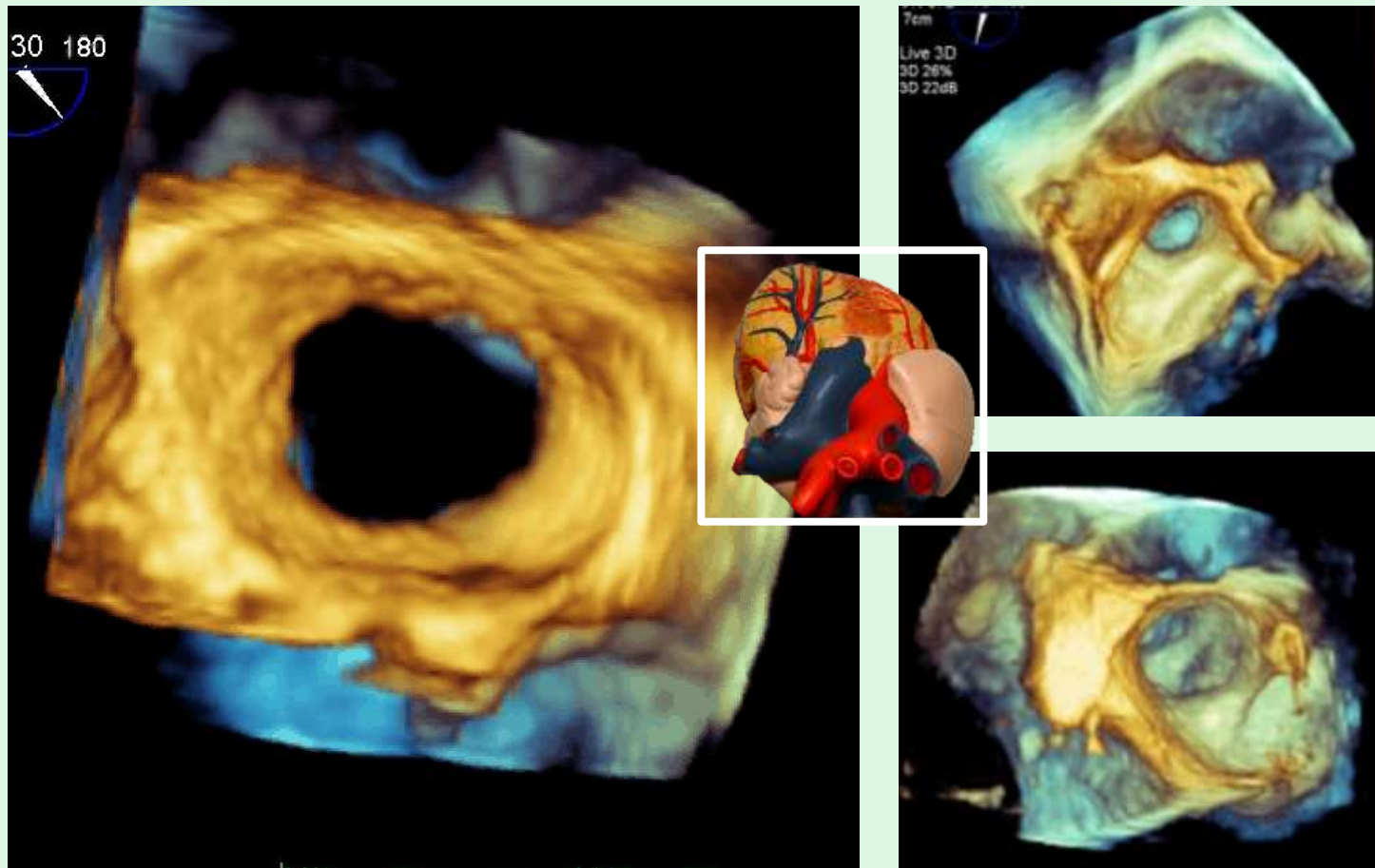
Bikuspidní chlopeň



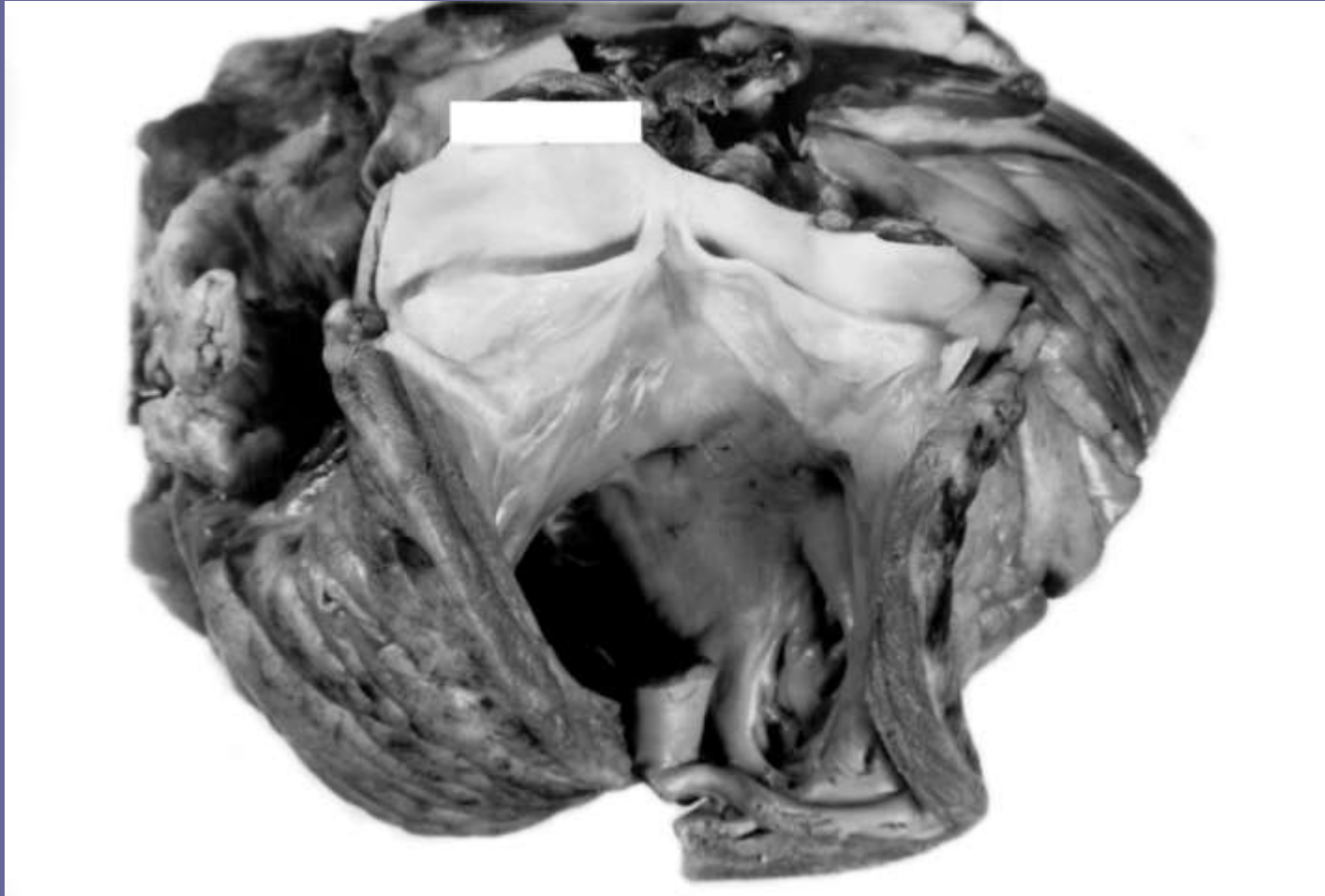
D1: normální plicnicová chlopeň a plicnice



D1: normální plicnicová chlopeň a plicnice

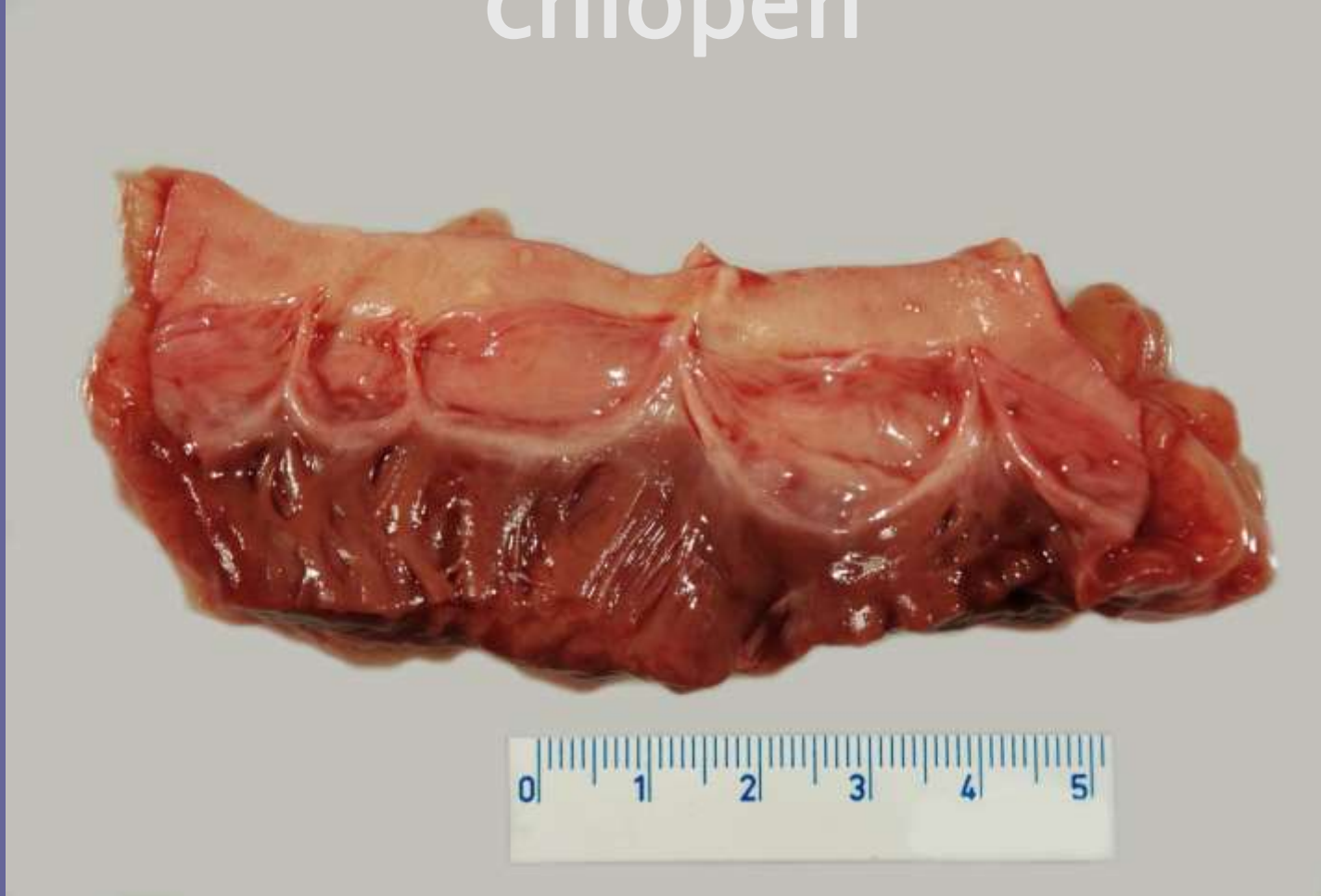

D1: bikuspidní plicnicová chlopeň



D – plicnice

D1: kvadrikuspidní plicnicová chlopeň

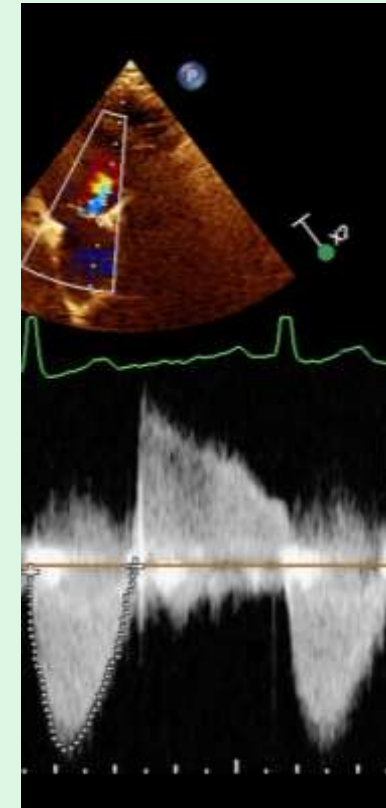
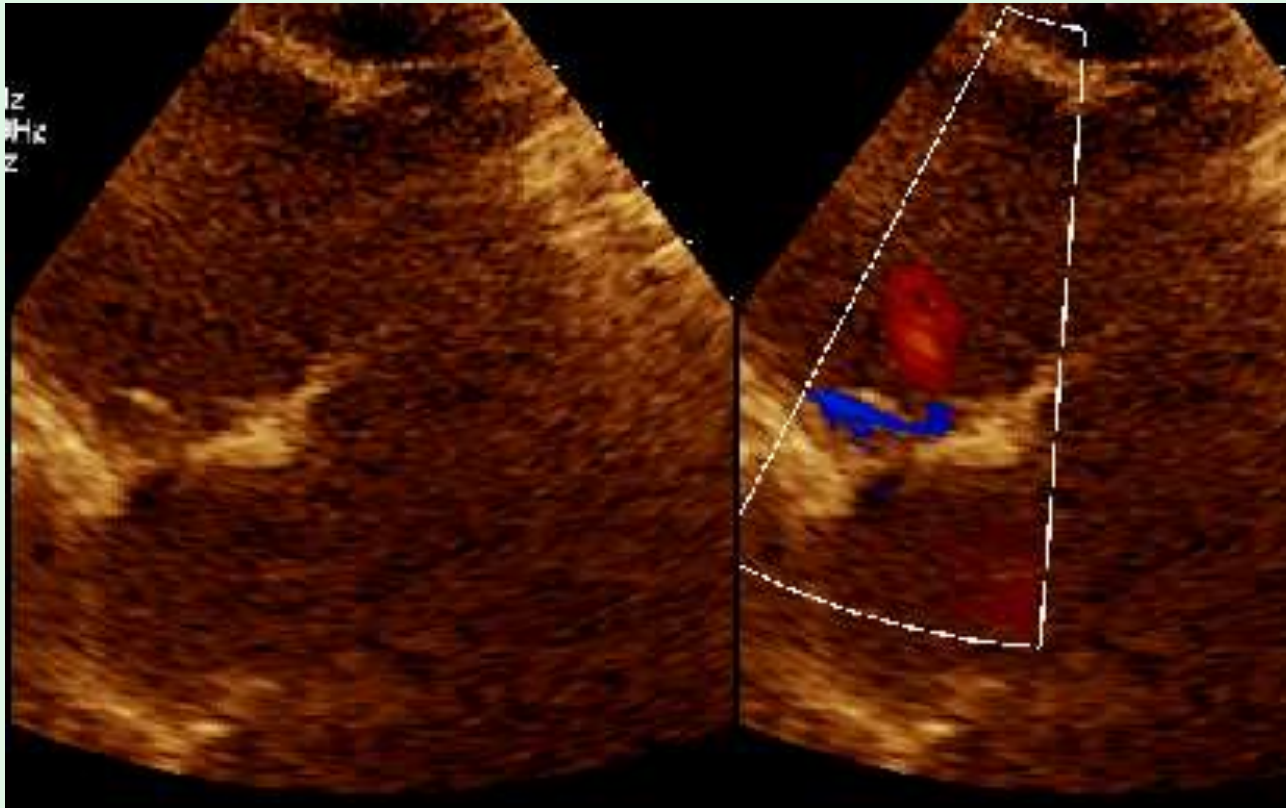


D2 – vrozené patologie

- Stenóza plicnicové chlopně
- Insuficience plicnicové chlopně
- Supravalvární stenóza plicnice, odstupová stenóza plicních tepen
- Dilatace plicnice

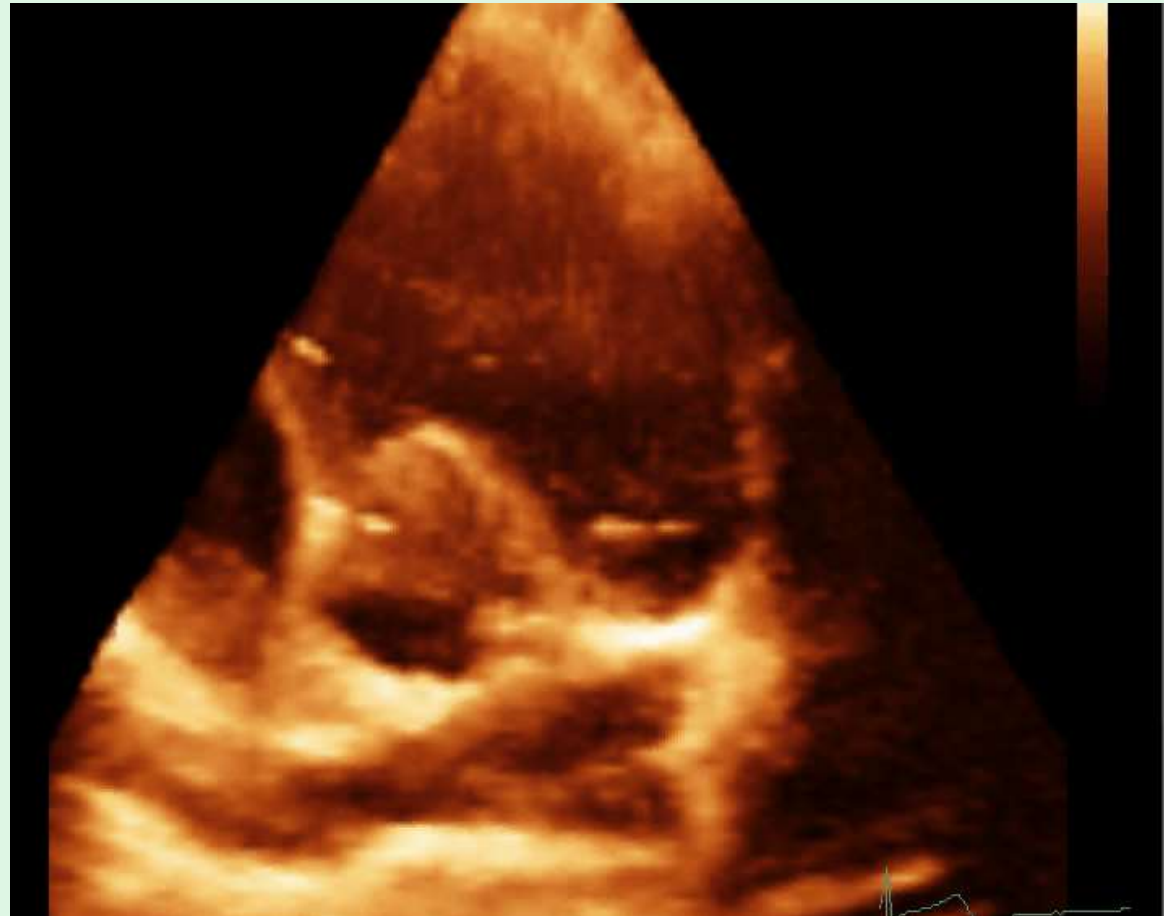


plicnice

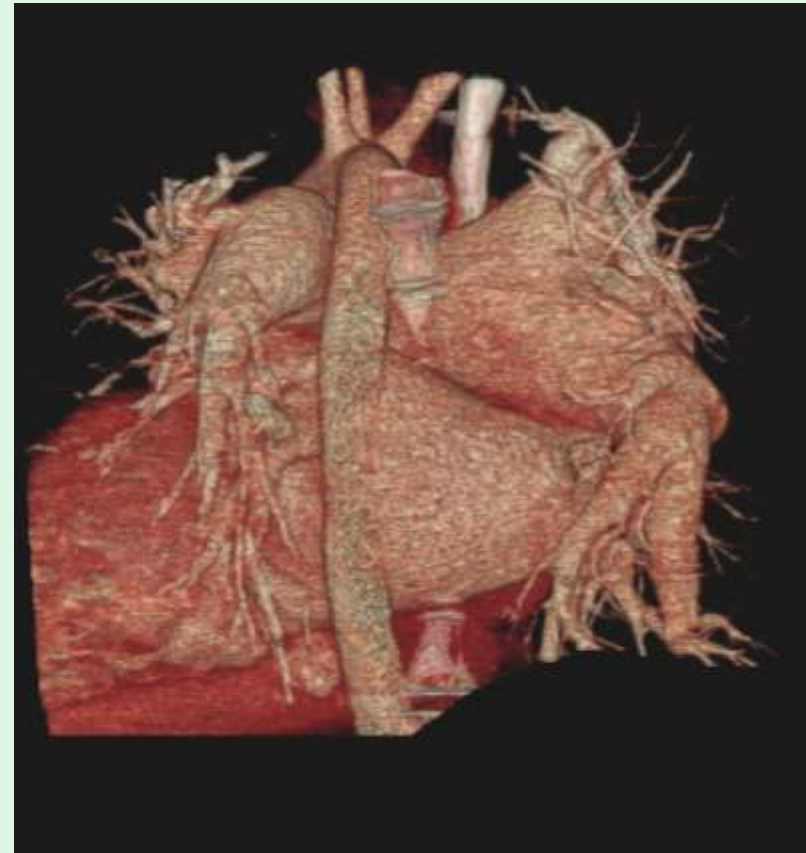
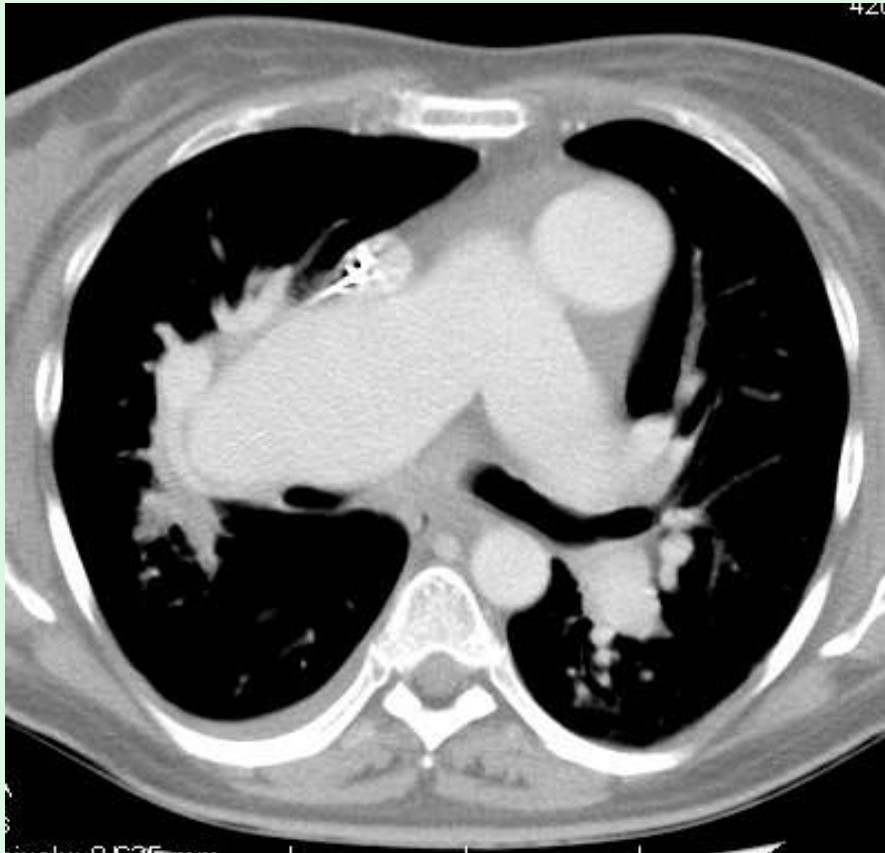


D – plicnice

plicnice



D2: dilatace plicnice



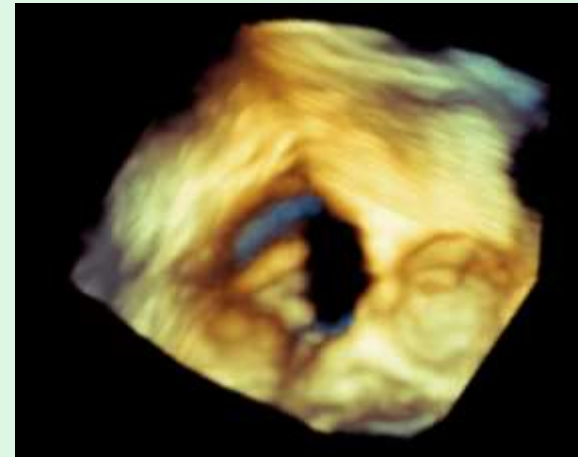
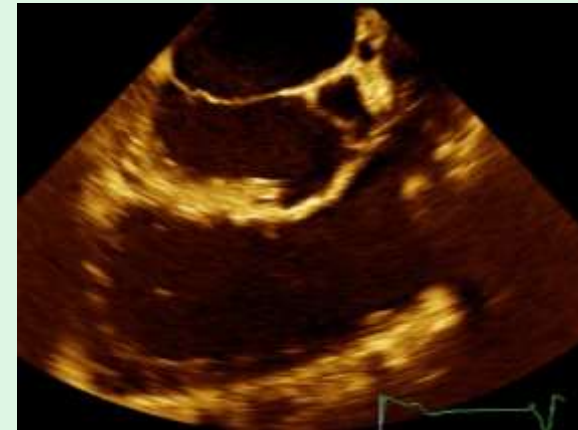
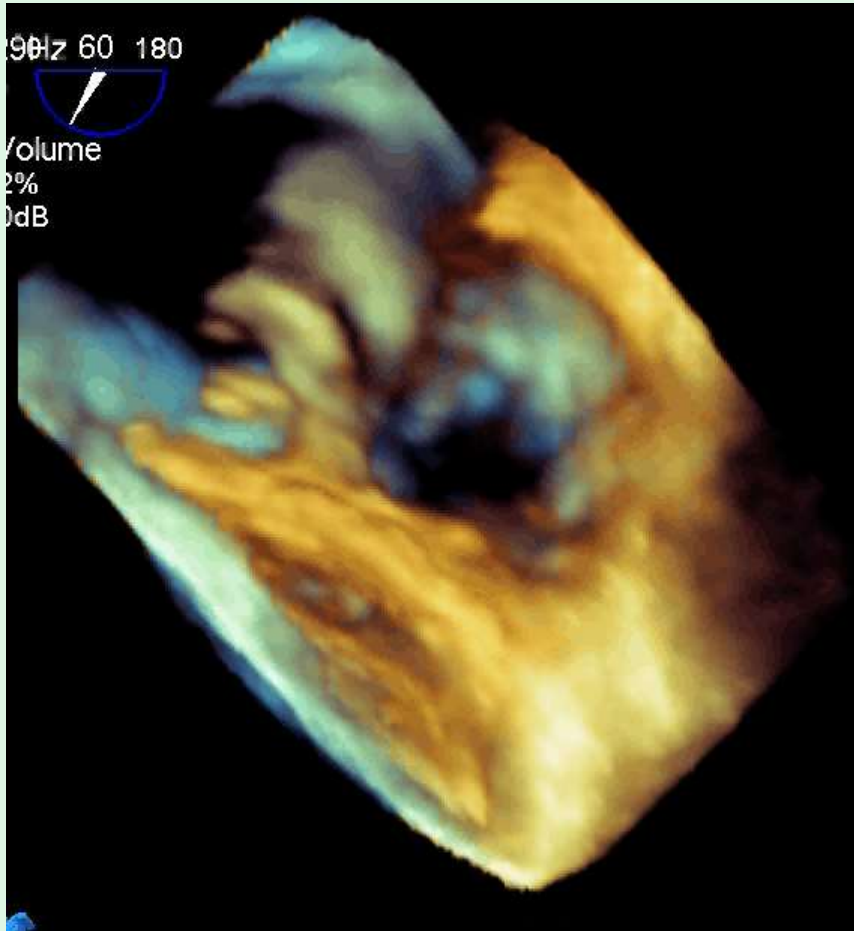
D3 – získané patologie

Infekční endokarditida

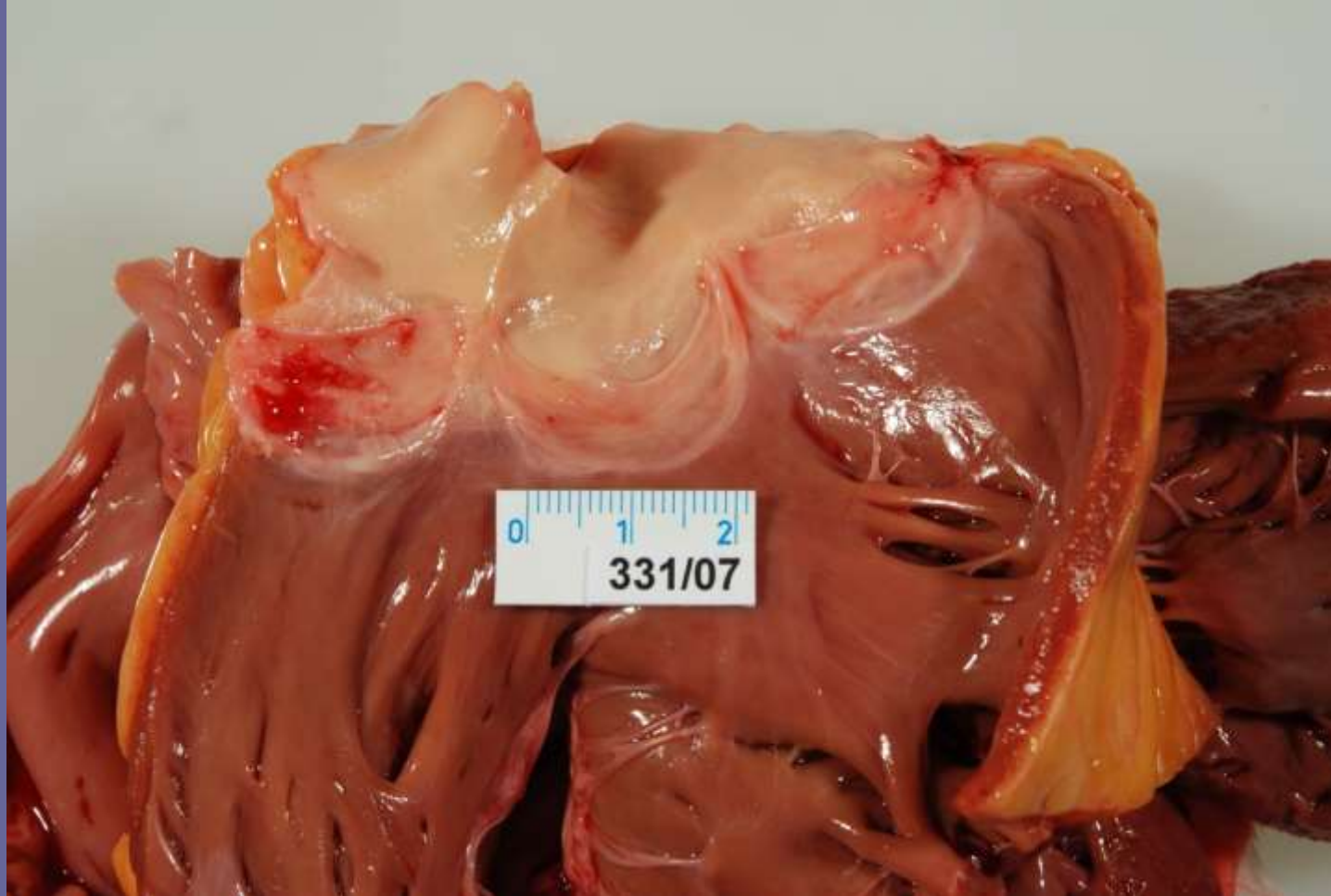Karcinoidový syndrom



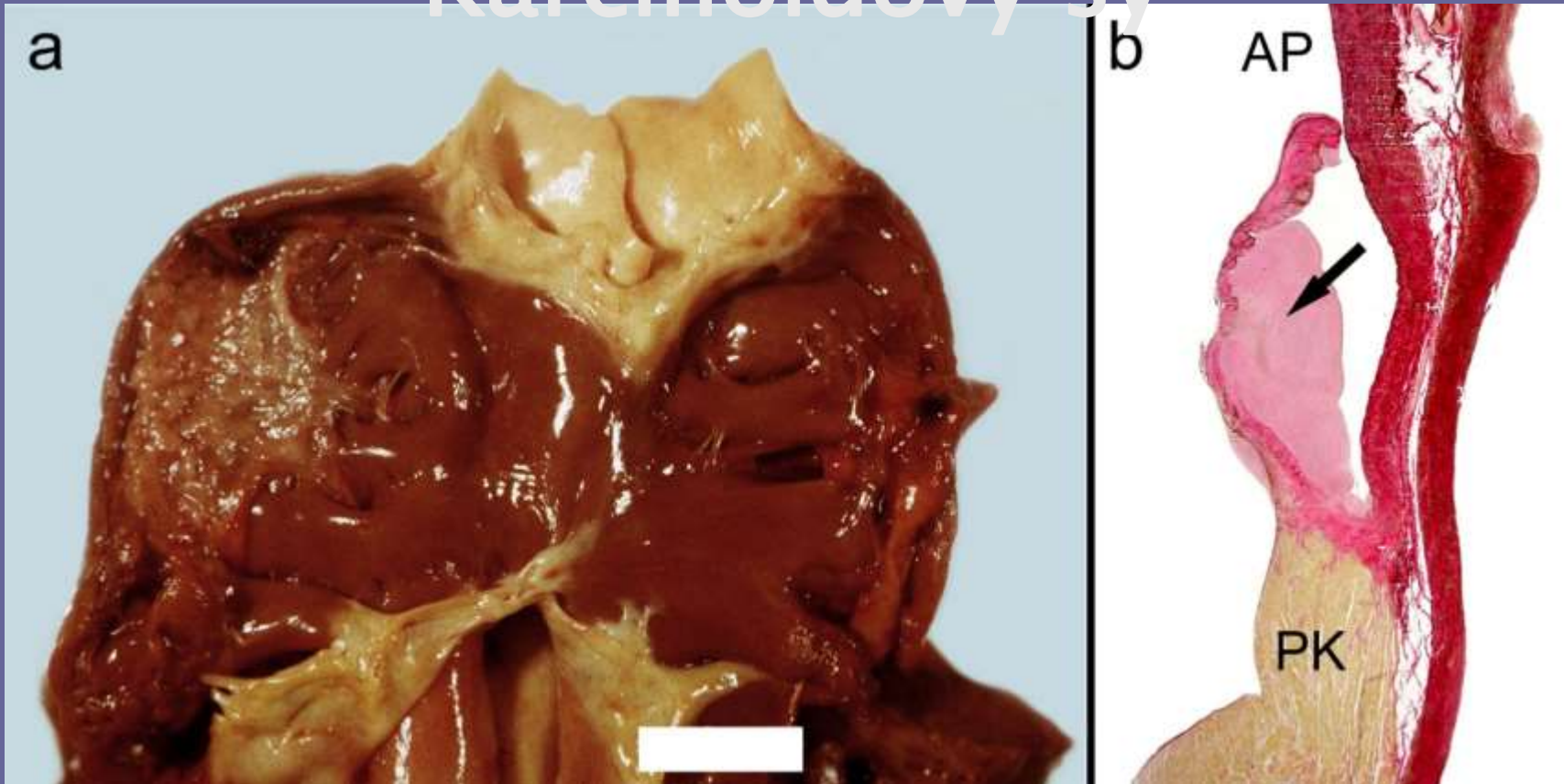
D3: infekční endokarditida



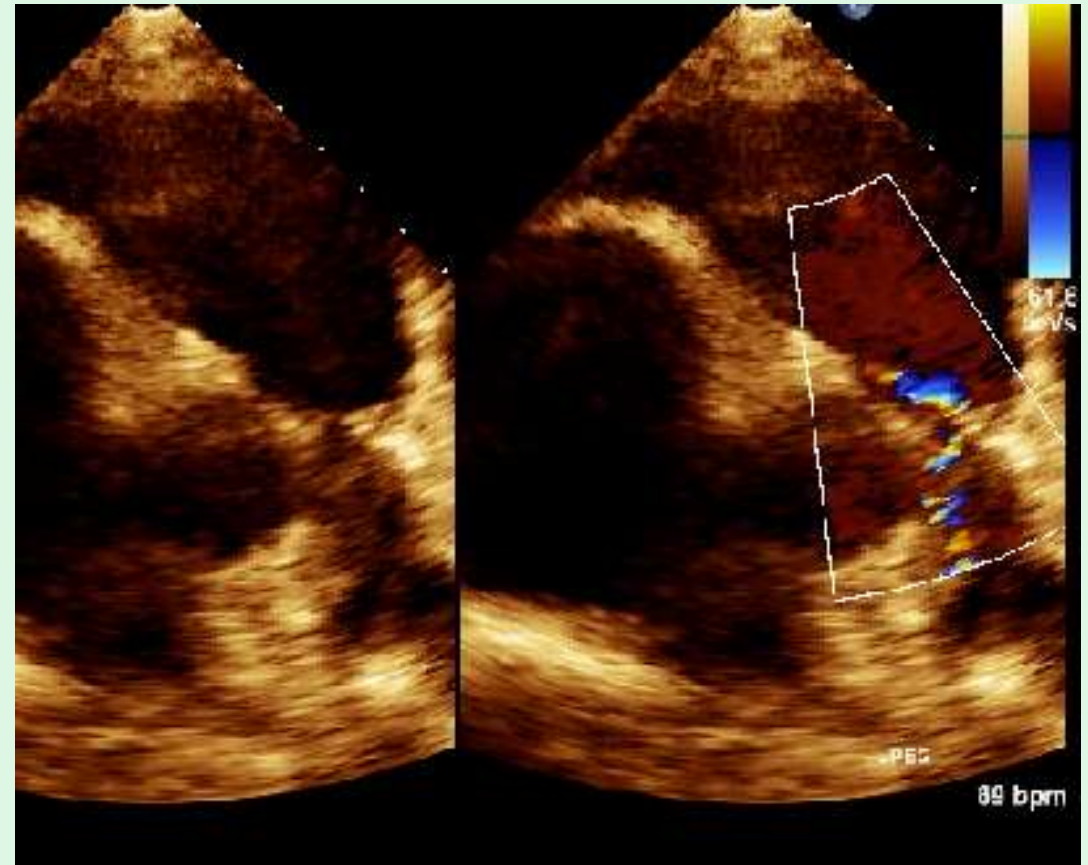
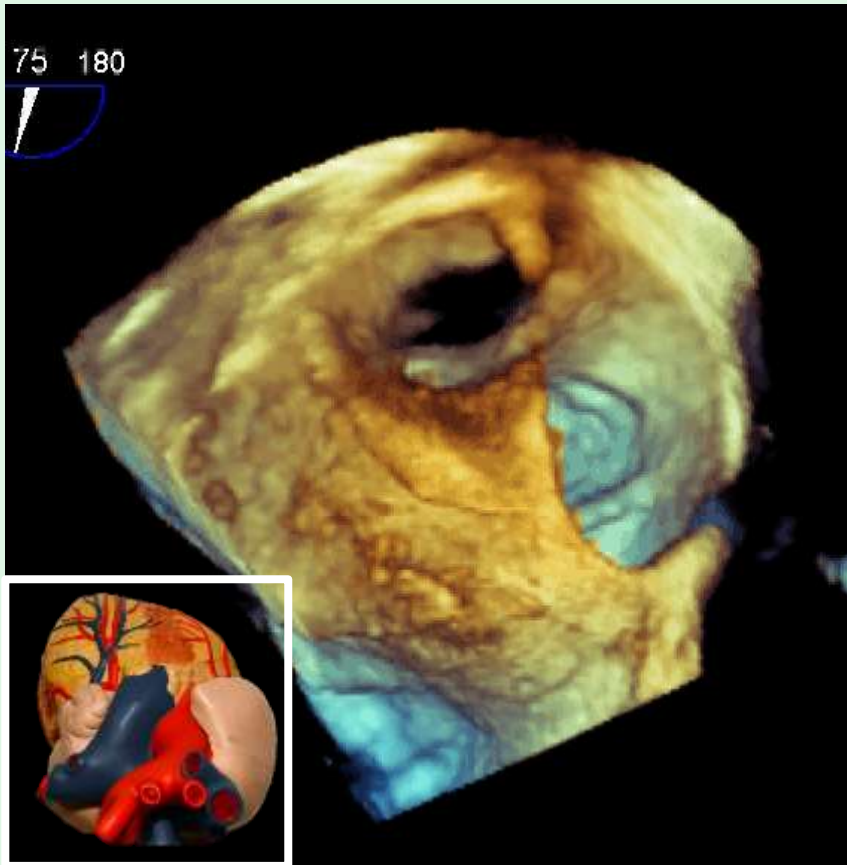
D3: plicnicová chlopeň – NBTE



D3: plicnicová chlopeň – Karcinoidový sy



D3: karcinoidový syndrom



Shrnutí

