

Arytmie u sportovců

Mudr. Oldřich Masný

**Klinika tělovýchovného lékařství a kardiovaskulární
rehabilitace FNOL**

Arytmie u sportovců

- **V ČR podstupují závodní sportovci pravidelnou každoroční lékařskou prohlídku**
- **Anamneza**
- **Fyzikální vyšetření**
- **Klidové EKG**
- **Zátěžová ergometrie**

Arytmie u sportovců

- **Rozpaky mohou nastat při posuzování způsobilosti k závodnímu sportu , pokud při prohlídce zachytíme arytmií**
- **Dvojí pohled na věc:**
- **Snaha zbytečně nebránit ve sportu**
- **(kardiovask. prevence, sociální kontakt, psych. aspekt)**
- **Eliminace možných rizik plynoucích z dg.**

Arytmie u sportovců

- Doporučený postup z roku 2011 “ **Pohybová a sportovní aktivita u dětí a mladistvých s kardiovaskulárním onemocněním** “
- K dispozici na webových stránkách České kardiologické společnosti a České společnosti tělovýchovného lékařství

Arytmie u sportovců

Stran způsobilosti ke sportu definujeme IV skupiny:

- **I. skupina : sport bez omezení**
- **II. skupina : sport s částečným omezením**
- **III. skupina : relativní kontraindikace ke sportu**
- **IV. skupina : absolutní kontraindikace ke sportu**

Arytmie u sportovců

Rozhodovací kritéria:

- **Typ srdeční arytmie**
- **Symptomatika**
- **Přítomnost strukturálního postižení srdce**
- **Druh vykonávaného sportu**

Arytmie u sportovců

Kasuistika č.1

Tobiáš, 13 let

Sport: Závodní karate

RA: otec stp. plicní embolii

OA: stp. fr. dist. humeru l. dx, varikokela l. sin.

FA: bez medikace

Arytmie u sportovců

Subjektivní obtíže:

**1-2x měsíčně palpitate, rychlé pravidelné
bušení srdce**

trvající cca půl hodiny, synkopu nikdy neměl

Arytmie u sportovců

Sportovní prohlídka únor 2016

**Negativní nález v rámci
fyzikálního, laboratorního,**

echokardiografického vyšetření

Fyziologické klidové i zátěžové EKG

**1 denní EKG Holter: sporadické komorové
extrasystoly**

Arytmie u sportovců

Sportovní prohlídka únor 2016

**Závěr : Zdravotně způsobilý ke sportu s
podmínkou pravidelných kardiologických
kontrol**

Domluven 30 denní EKG Holter

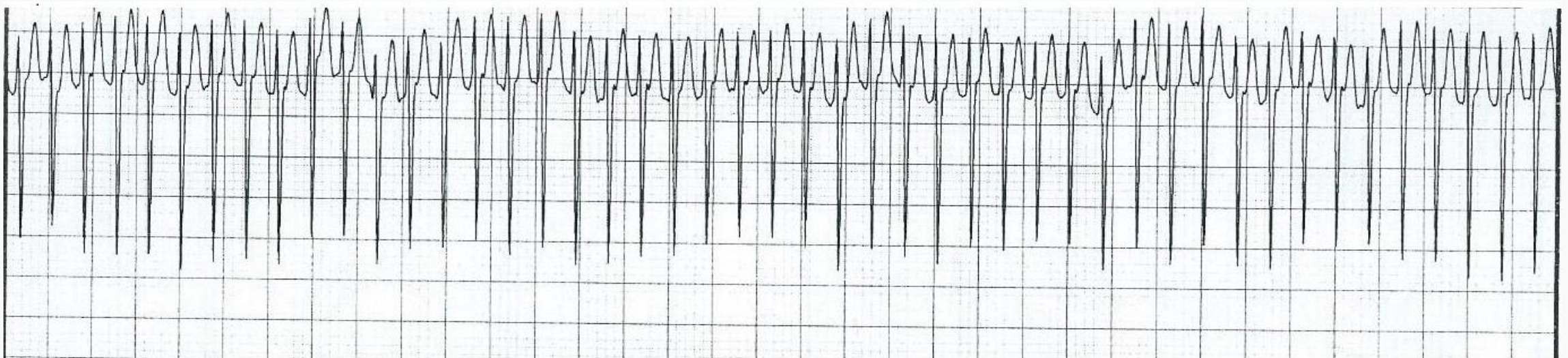
Arytmie u sportovců

30 denní EKG Holter

1x zachycena supraventrikulární tachykardie , fr 150/ min.

štíhlé komplexy, nedetekovatelné vlny P

Hodnoceno jako AVNRT



Arytmie u sportovců

Způsobilost ke sportu při AVNRT:

Skupina 1: Bez strukturálního postižení, sporad. ataky tachykardie neindukované zátěží

- Za 1 měsíc po úspěšné RFA

Skupina 2: AVNRT kontrolovaná léčbou, strukturální postižení srdce

Skupina 4, kontraindikace: synkopa, presynkopa, neúčinná léčba

Arytmie u sportovců

Tobiáš byl referován do dětské arytmologické ambulance FN Brno

Situace řešena provedením RFA

**Dále již zcela asymptomatický,
způsobilý ke sportu bez omezení**

Arytmie u sportovců

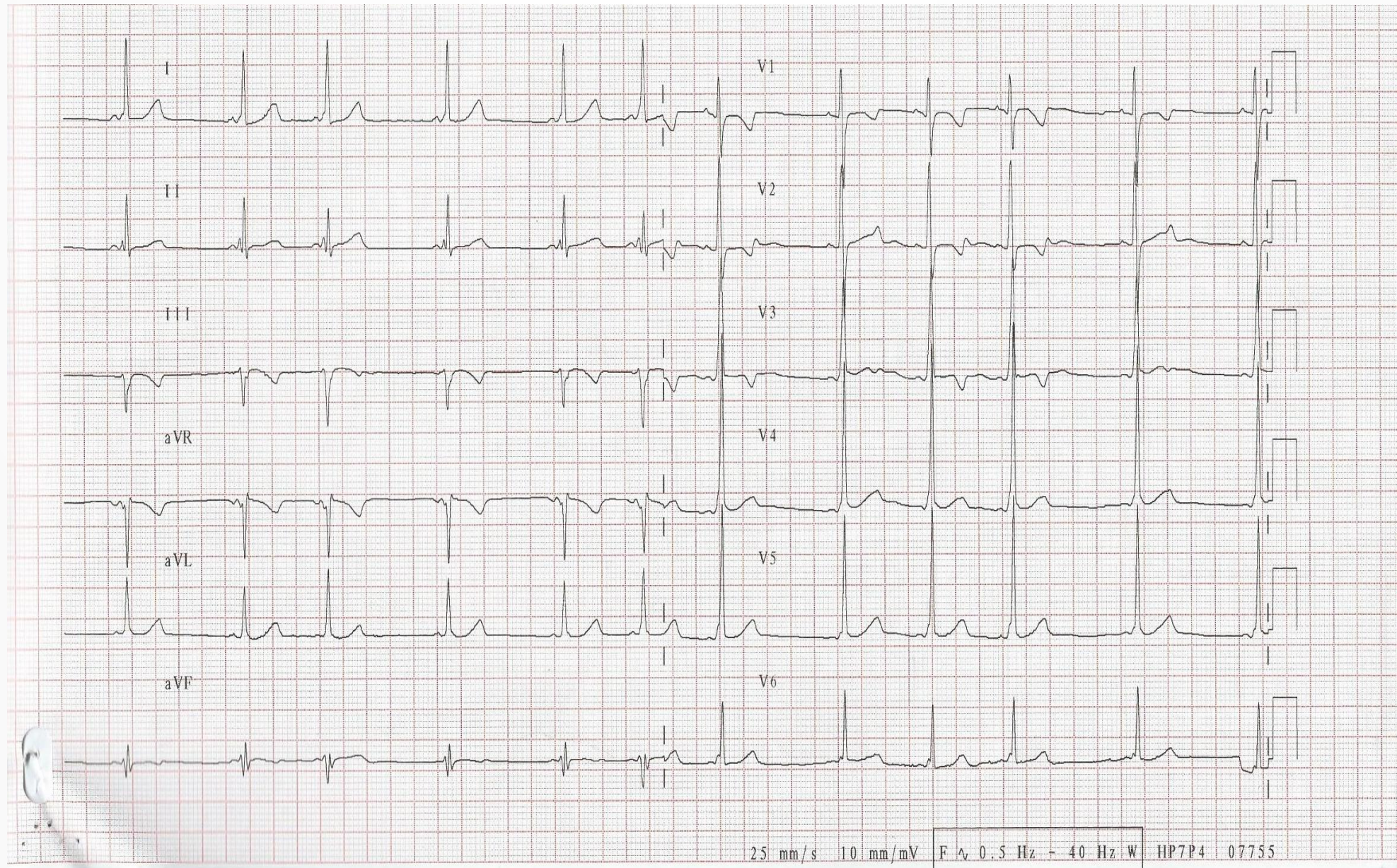
• Kasuistika č.2

- Aleš, 7 let
- Sport: lední hokej
- RA: nevýznamná
- OA: bez sled. onemocnění, úrazy 0, operace 0
- FA: 0 AA: 0
- Subjektivně: zcela bez obtíží

Arytmie u sportovců

- **Sportovní prohlídka 7/2016**
- **Negativní nálezn při fyzikálním vyšetření**
- **Zátěžová ergometrie neprovedena pro malý vzrůst**
- **Na klidovém EKG obraz preexcitace**

Arytmie u sportovců



Arytmie u sportovců

- **Způsobilost ke sportu s dg. preexcitace**
 - **Skupina I:**
 - **Strukturálně normální srdce**
 - **Náhlé a jasné vymizení preexcitace při zátěžovém vyšetření**
 - **Za 1 měsíc po úspěšné RFA**

Arytmie u sportovců

- Skupina II

- Strukturální srdeční onemocnění
- Kontrola léčbou

Arytmie u sportovců

- **Skupina IV:**

- **Synkopy, presynkopy**
- **Fibrilace, flutter síní**
- **Neúspěšná léčba**

Arytmie u sportovců

- **Závěr:**

- **Aleš byl referován do FN Brno, kde podstoupil RFA**
- **nadále asymptomatický, zcela bez obtíží,**
- **způsobilý ke sportu bez omezení**

Arytmie u sportovců

•Děkuji za pozornost