

Naše zkušenosti s katetrizační ablací recidiv fibrilace síní/síňové tachykardie (FIS/AT) u pacientů po chirurgické léčbě fibrilace síní.

**Janotka M., Petrů J., Šedivá L., Škoda J.,
Chovanec M., Brada J., Neužil P.**

**Kardiocentrum
Nemocnice Na Homolce, Praha**

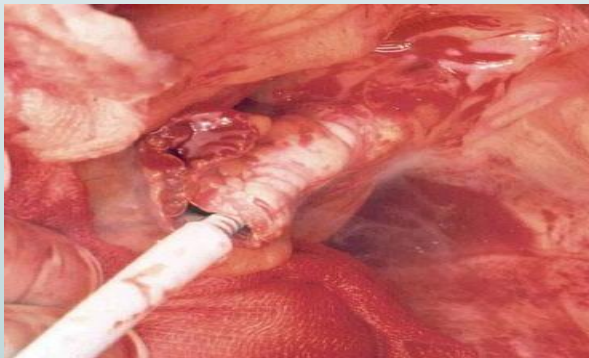


Metodika

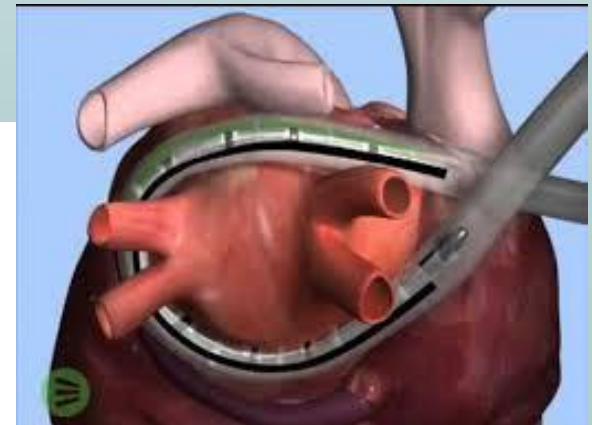
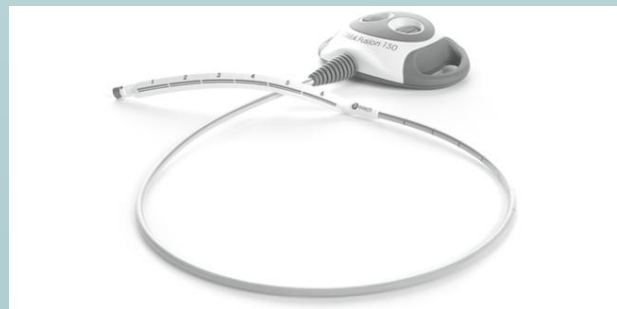- **2010-2015**
- **96 pacientů- 92 kryo + 4 RF**
- **Recidiva FIS/AT po provedeném MAZE**
- **EA mapování- Carto, NavX**
- **Manuálně, magnetická nebo robotická navigace**
- **Holter (KS,ICD,impl./ext.loop recorder)**
3-6M, 9-12M, 12-18M

Metodika

- **kryosonda Cryocath Surgifrost**
sternotomie- komplexní výkon
pravostranná minitorakotomie 4.mzž- miniMAZE

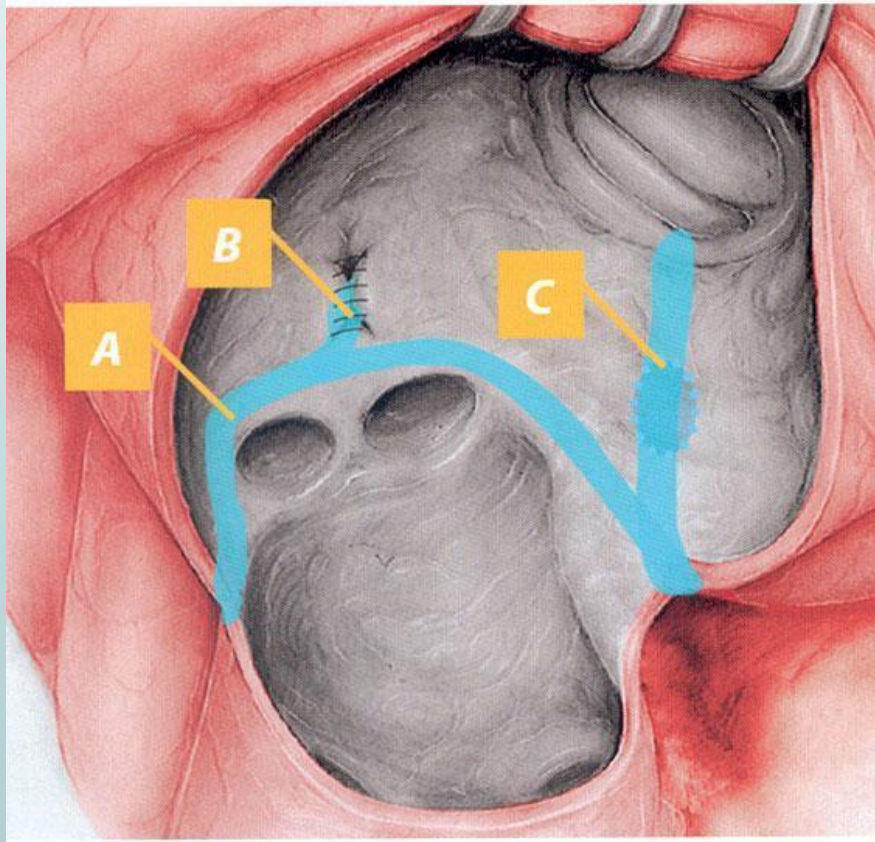


- **RF bipolární sonda Estech Cobra**
torakoskopicky- box lesion

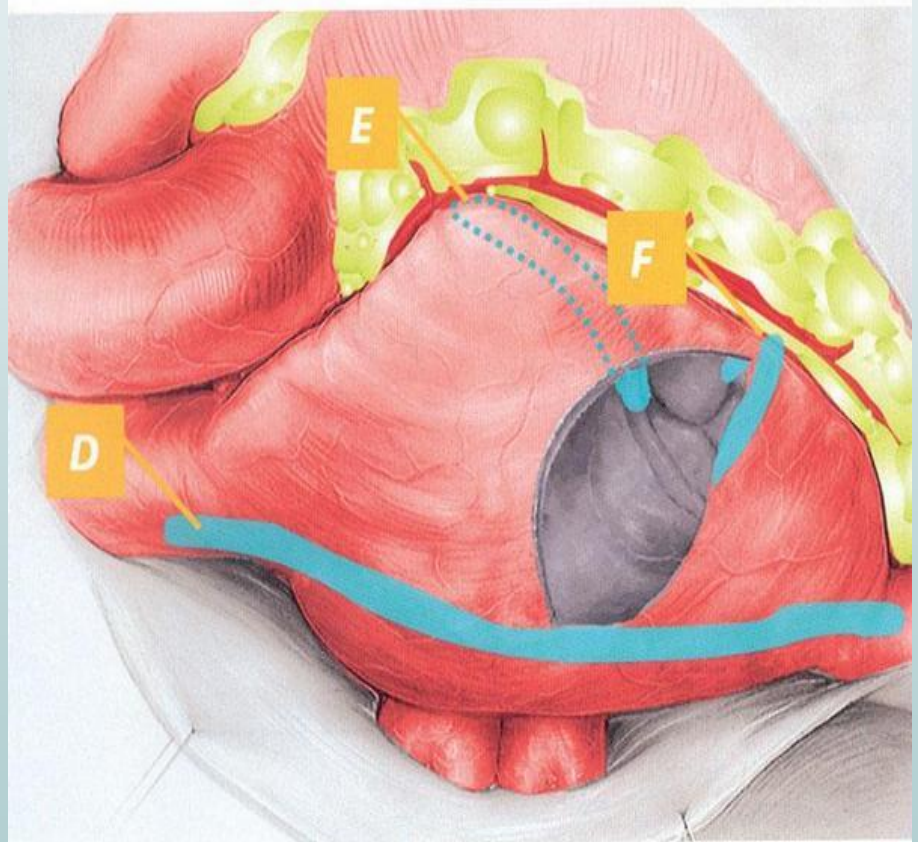


Metodika

LS



PS



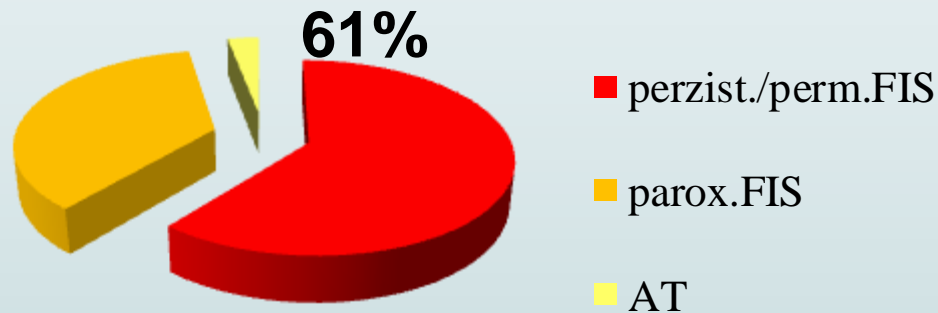
Soubor pacientů

MAZE

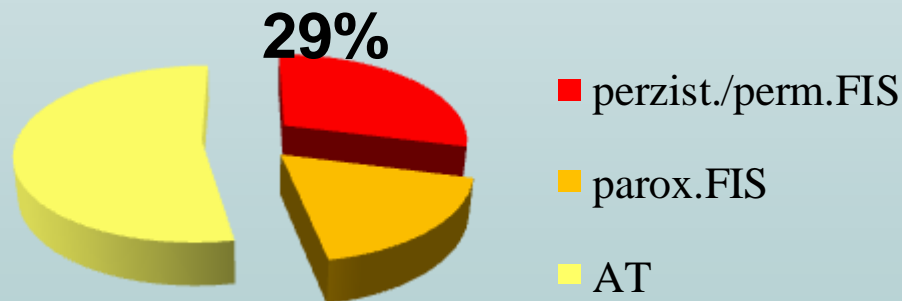
- **Konkomitantní výkon 88%**
- **Operace mitrální chlopně 60%**
- **Reoperace 18%**
- **VSV 14%** (6 TOF, 2 TGA, 6 ASD(komplexní vada),1 Ebstein)

Soubor pacientů

- Před MAZE



- Před RFA



- Od MAZE do RFA 37 ± 28 měsíců

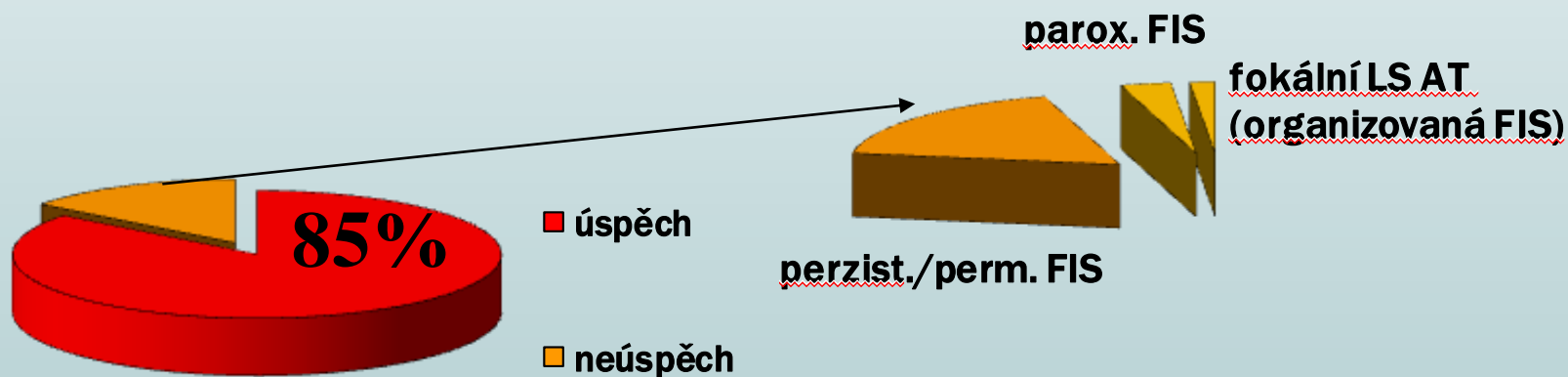
Soubor pacientů

| | průměr |
|---------------------------------------|--|
| Věk (roky) | 64 (± 10) |
| LS PLAX (mm) | 49 (± 9) |
| LS A4C (mm) | 51 (± 7) x 61 (± 8) |
| EFLK (%) | 56 (± 8) |
| EFLK \leq 40% (%) | 8 |

- Recidiva po MAZE 22 (± 18) měsíců

Výsledky

Akutní úspěch

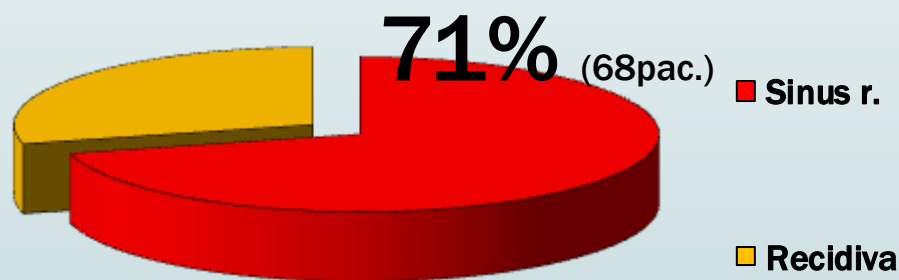


Úspěch= terminace při abl. nebo neinducibilita arytmie, organizace FIS

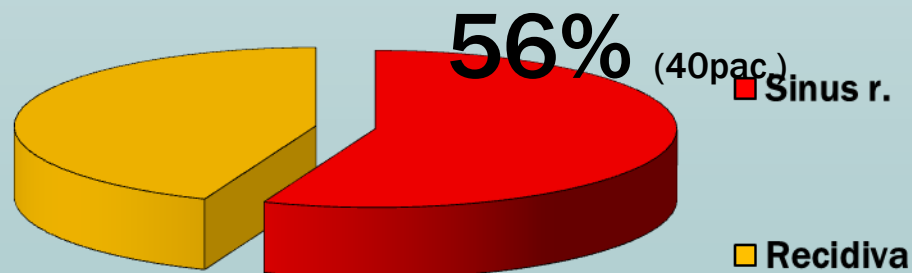
Výsledky

Recidivy po prvním výkonu

- **Kontrola 12M**



- **Kontrola 24M**

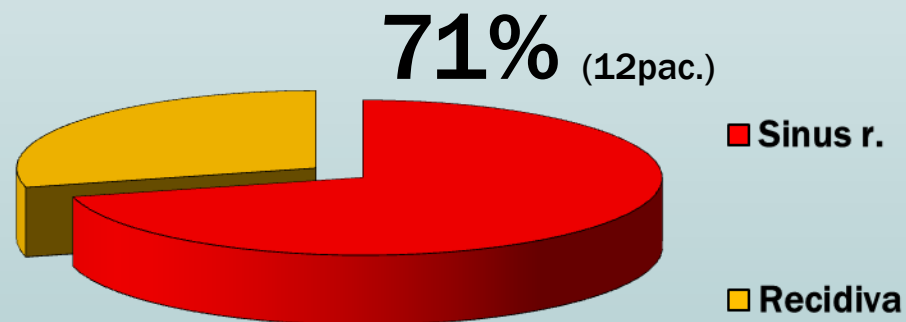


Výsledky

Recidivy po druhém výkonu

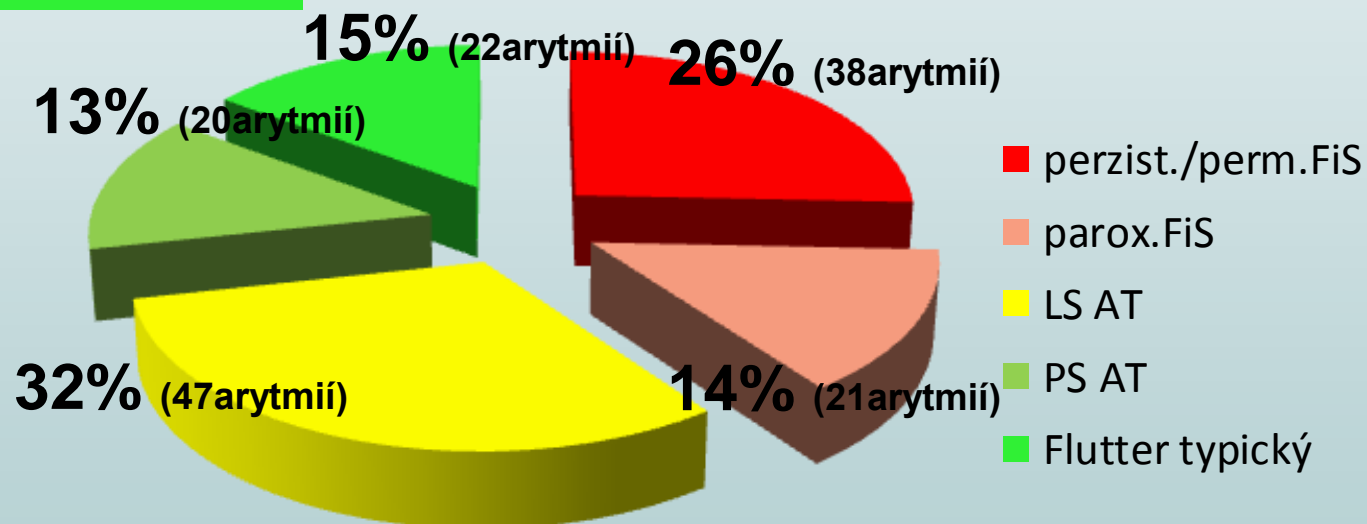
17 pac.

- **Kontrola 12M**



Výsledky- klinická arytmie

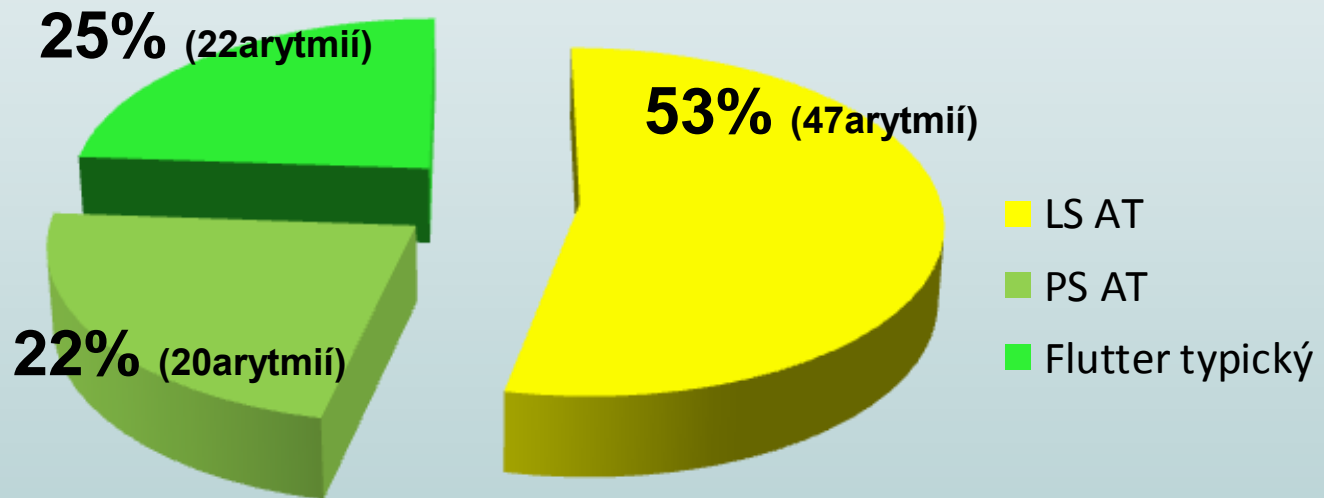
28% pravá síň



- **148 arytmíí / 96 pacientů**
- **1,5 ± 0,7 arytmie**

Výsledky- AT klinická arytmie

47% pravá síň



- 89 AT
- Reentry 71% (63 arytmíí)
- Fokální 29% (26 arytmíí)

Výsledky- klinická arytmie

Recidivy po prvním výkonu dle typu klinické arytmie

- **Kontrola 12M**

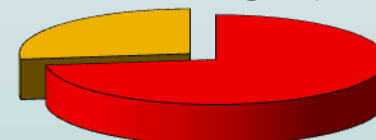Perzist. + perm. FiS

60%



Parox.FiS + AT

73%

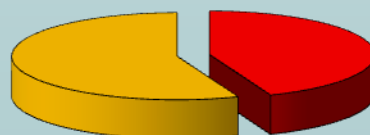

■ Sinus r.


■ Recidiva

- **Kontrola 24M**

44%



61%

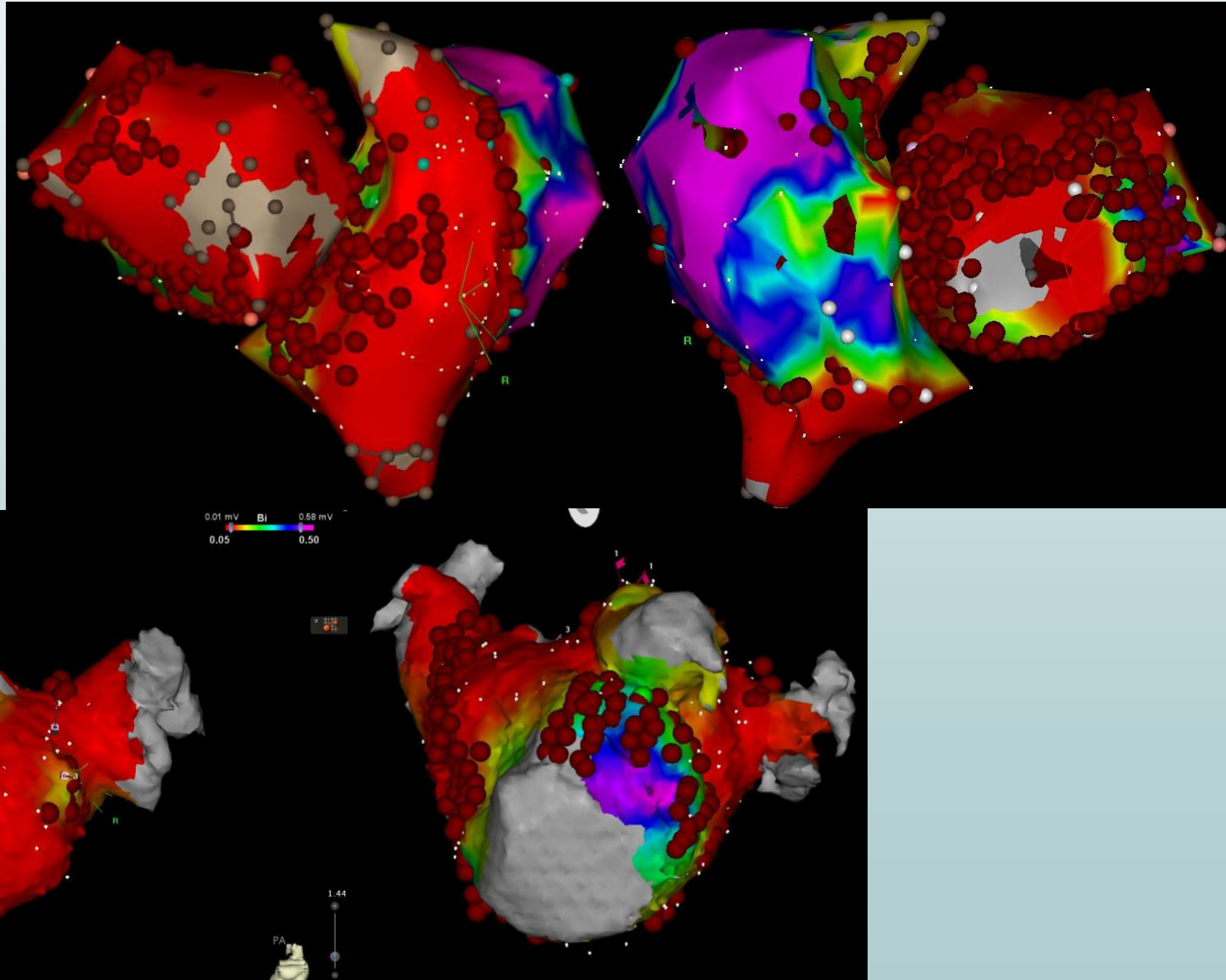


■ Sinus r.

■ Recidiva

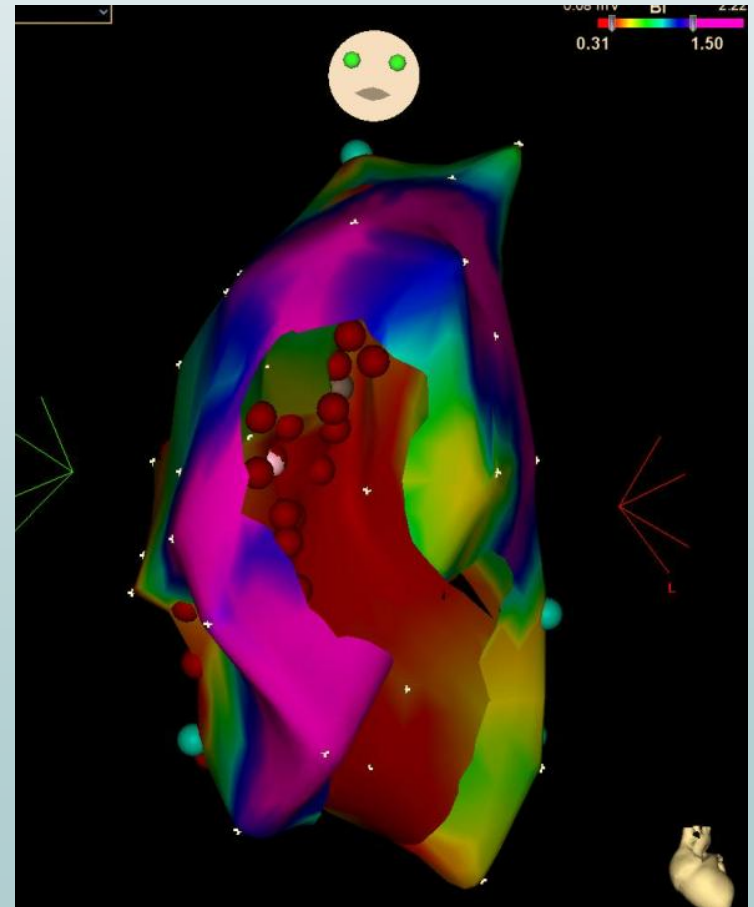
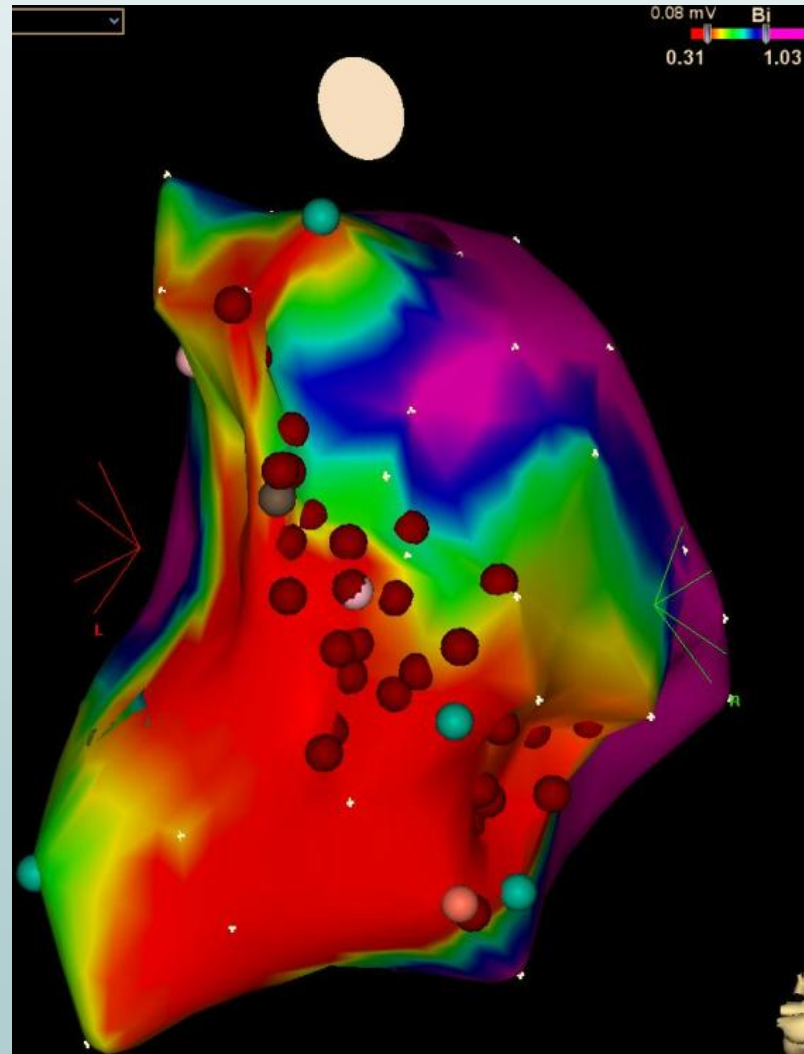
Výsledky

- Rozsáhlý substrát
- Inducibilita 2. arytmie u 1/3



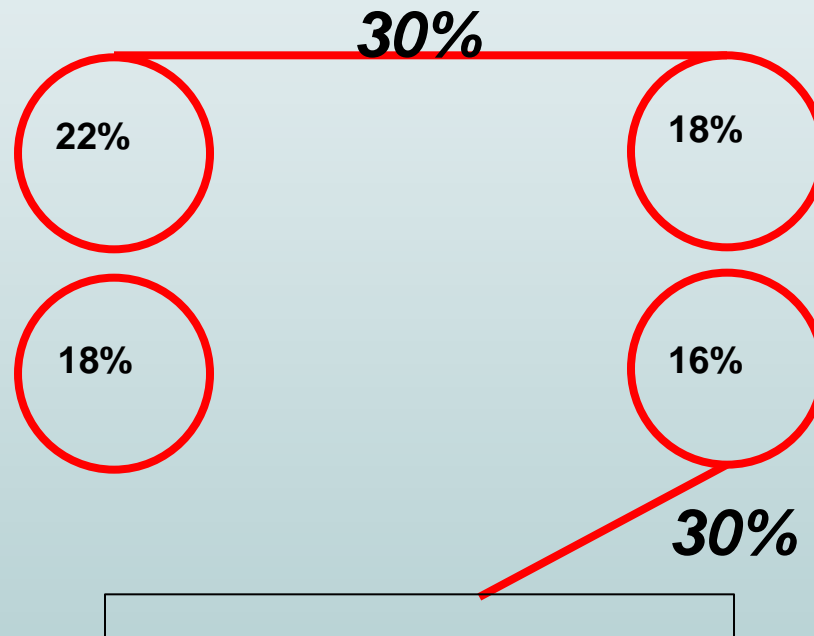
Výsledky- PS AT

- Alespoň jedna AT z PS téměř u 1/2 !



Výsledky- box lesion

- Rekonexe v box lesion



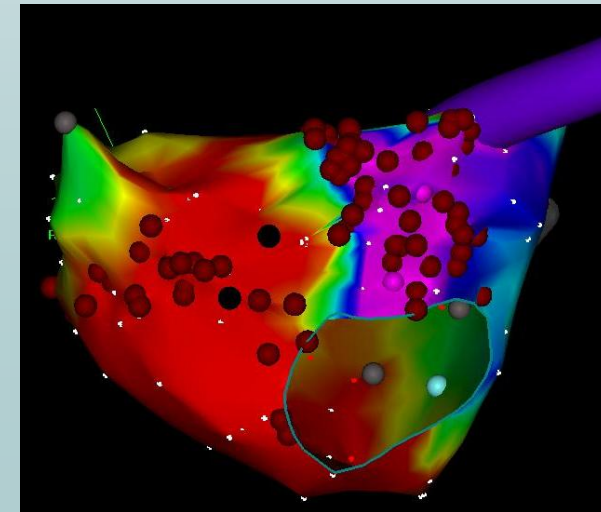
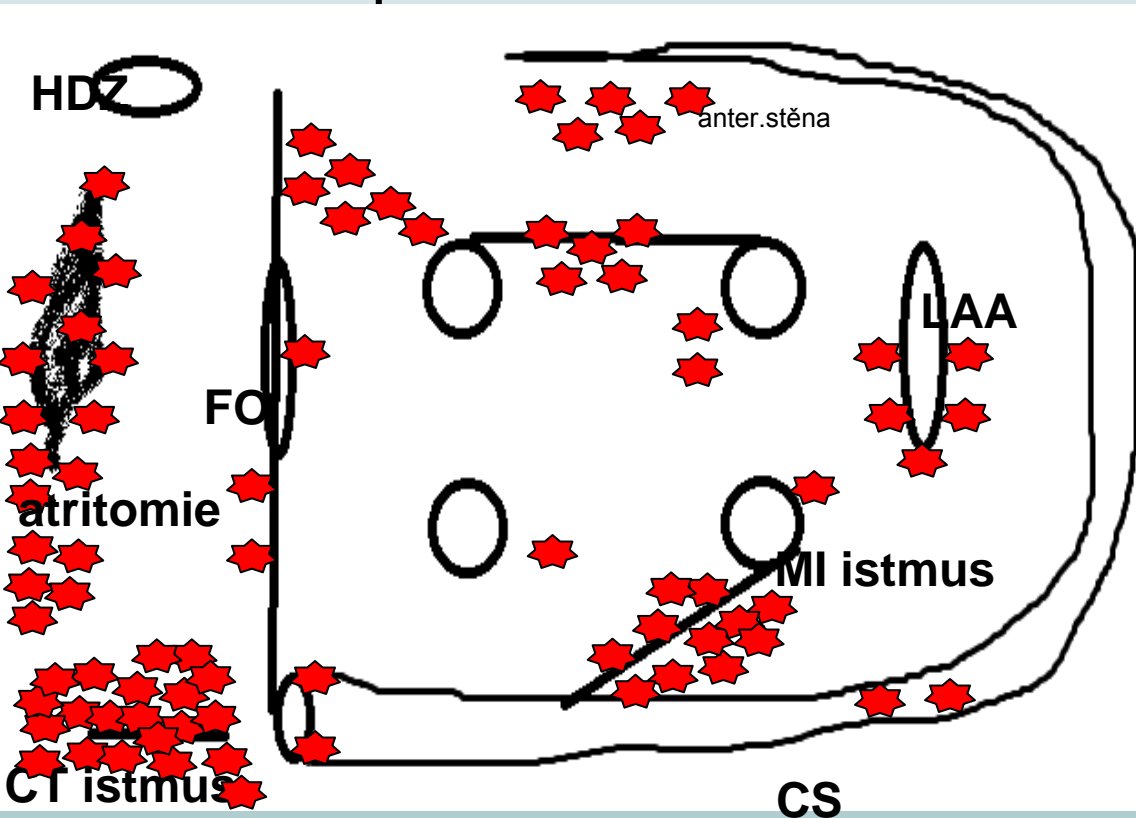
Výsledky- AT

- **pravosíňová AT**

- typický flutter 50%
- postincisionální 40%
- junkční tachykardie 2%
- dolní septum 2%

- **levosíňová AT**

- perimitrální flutter 24%
- septum 15%
- baze LAA 11%
- stropní flutter 11%
- anterior.stěna 11%
- CS 9%
- perivenozní flutter vlevo 4%
- inferiorní linie 2%
- ridge LIPV 2%



Závěr

- **nutná standardizace MAZE (kardiochirurg)**
- **i pacienti s velkým arytmogenním substrátem mají dobré výsledky (MAZE+katetrizačně)**
- **těžké strukturální postižení, více arytmií**

Závěr

- **1/3** aspoň jedna arytmie z PS
(FLUS, postincionální AT, MAZE line)
- další recidiva perzist FIS v avoltážové síni- ponechat ke kontrole frekvence?

Standardizace

- epikardiální box lesion - pouze u parox FiS
- perzist./perm. FiS - endokardiální léze
 - léze na mitrální istmus, s epikardiální lézí ve stejném místě
 - bilaterální
 - resekce LAA
- chlopenní operace (přístup do LS) + parox FiS- endokardiální
levostranné léze