

Příčina maligní synkopy odhalená jen díky čítačům kardiostimulátoru: kazuistika

**M. Válek, E. Kejřová, M. Smola, Z. Fingrová,
S. Magage, M. Pšenička**

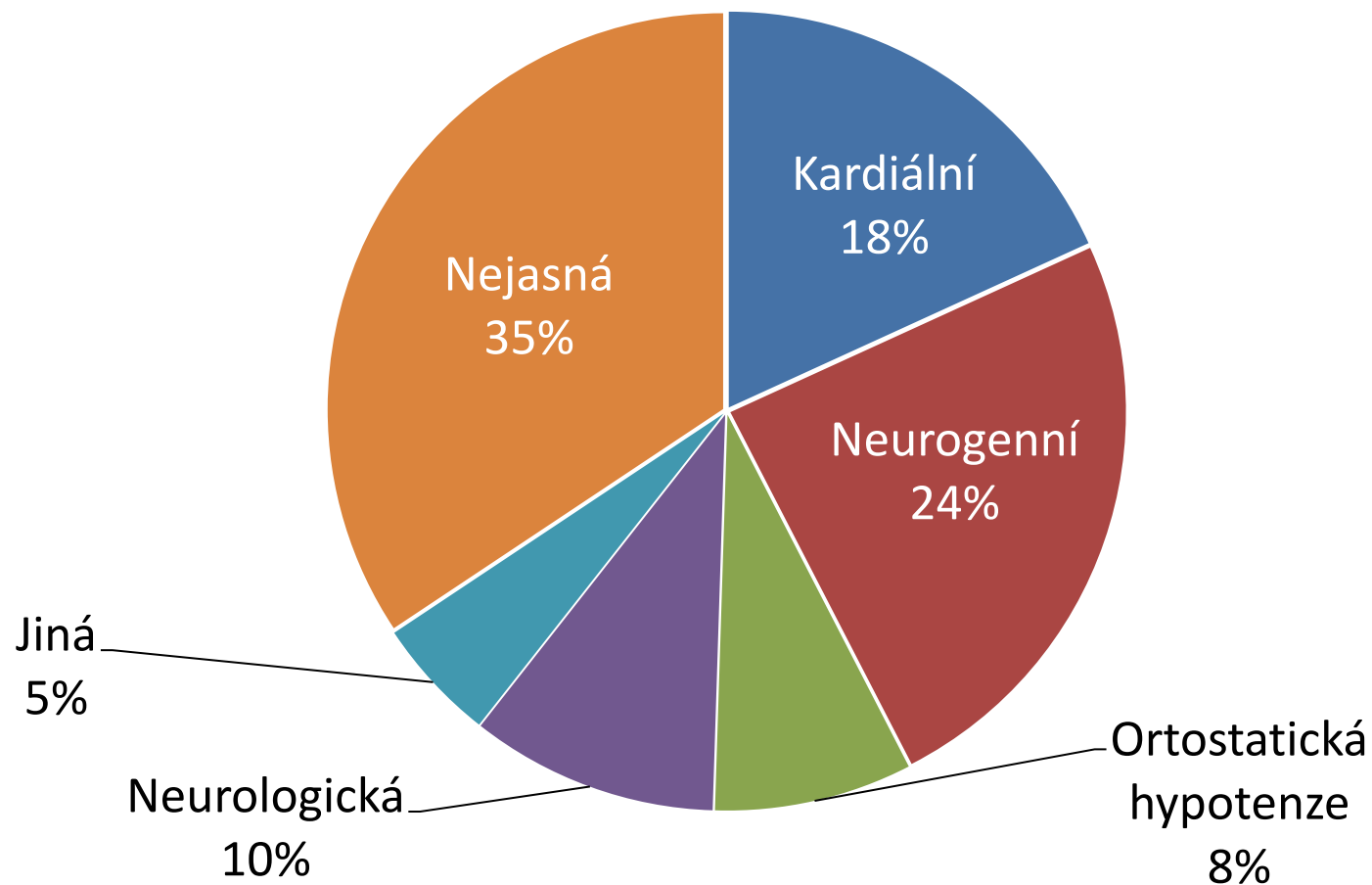
II. interní klinika kardiologie a angiologie
Komplexní kardiovaskulární centrum
1. LF UK a VFN
Praha

Diagnostika příčiny synkopy

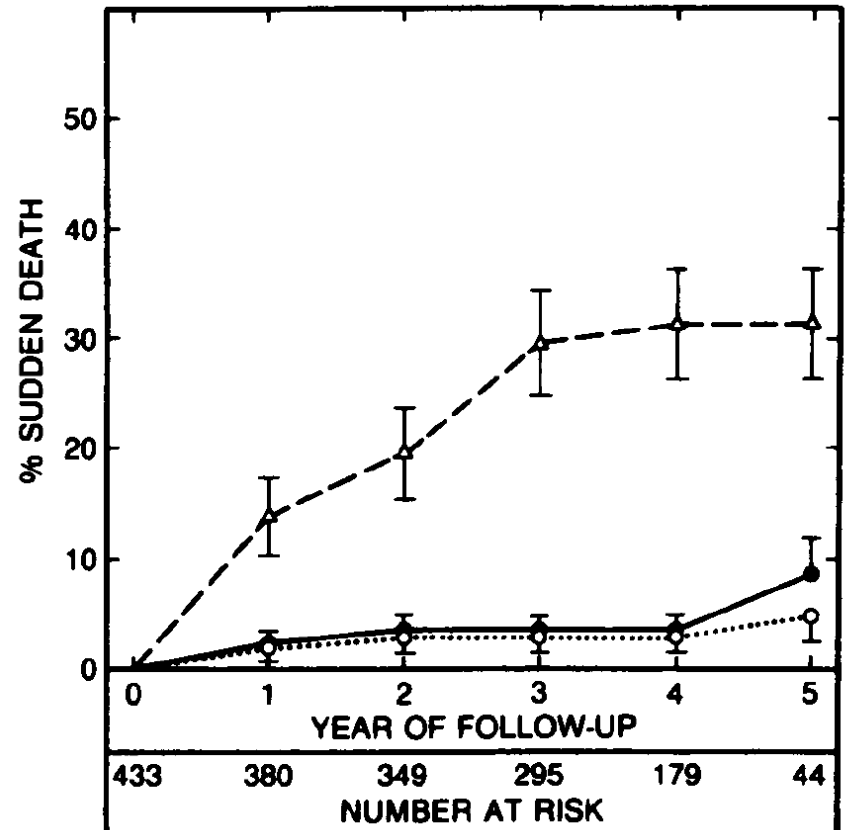
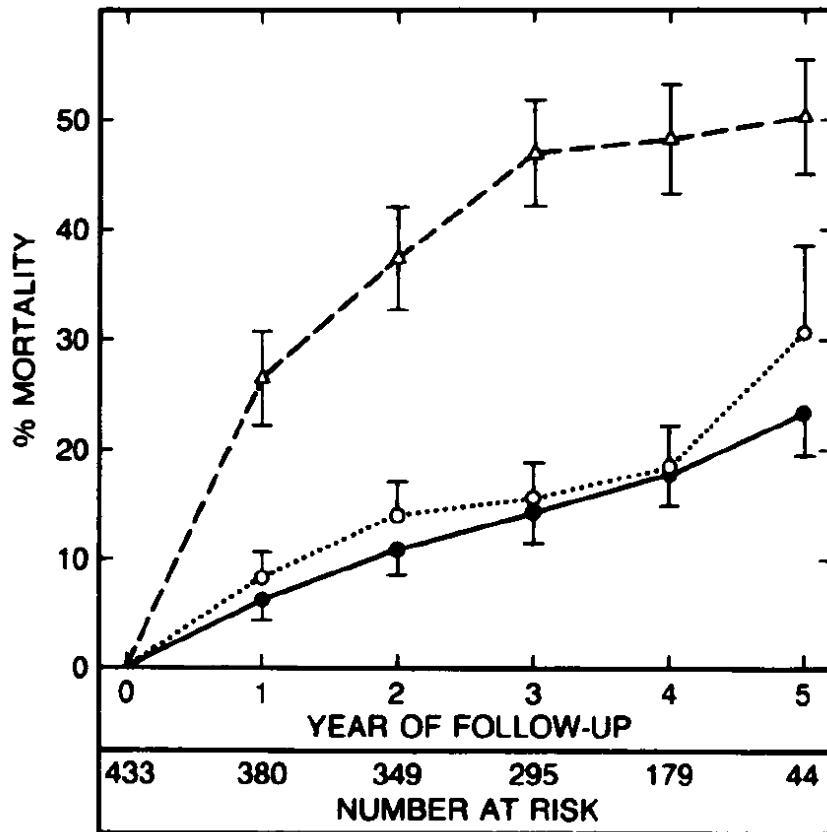
Anamnéza + základní vyšetření

→ objasní příčinu synkopy v $\approx 70\%$

Příčiny synkop



Kardiální synkopa jako prediktor mortality



Kazuistika

Muž, 71 let

1999 dilatační kardiomyopatie

EF levé komory 40 % → 58 %

2006 arteriální hypertenze

2012 fibrilace síní, **od 2013** permanentní

červen 2015 pomalá komorová odpověď

→ implantace Vitalio VR, režim VVIR



Kazuistika

srpen 2016 synkopa při práci na zahradě

seděl u keře, který ošetřoval

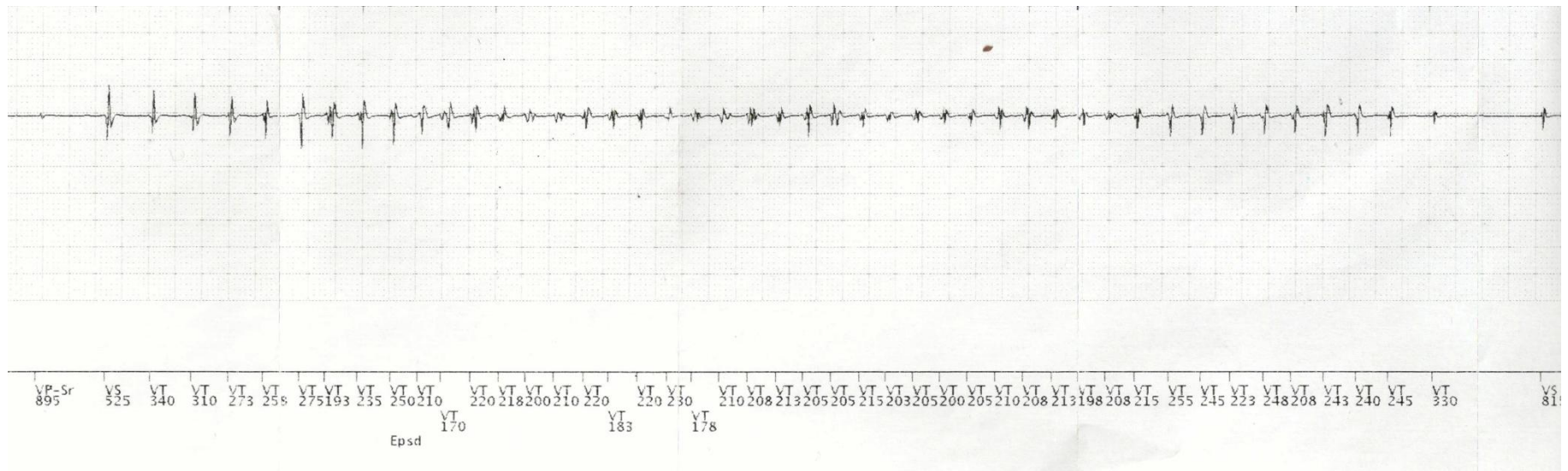
→ vstal

→ ztráta vědomí bez prodromů



Kazuistika

září 2016 pravidelná kontrola kardiostimulátoru



Kazuistika

září 2016 ↓ EF levé komory 35 – 40 %
→ upgrade na CRT-D Assura Quadria

říjen 2016 subj. zlepšen, bez komorových arytmií

Závěry

Anamnéza uváděná pacientem může být zavádějící

Mohla být odhalena kardiální etiologie?

↓↓ EF levé komory

absence prodromů

