Perzistující levostranná vena cava superior: diagnostika, klinický význam

Tomáš Paleček[1,2], Petr Lindovský[2]

[1]II. interní klinika kardiologie a angiologie, 1. LF UK a VFN, Praha

[2]Medacor a.s., Praha

Anamnéza případu

- 38-letá řidička autobusu
- 1982- operace defektu septa síní (v 5 letech), FN Motol
- dispenzarizována jen u PL, sledování kardiologem odmítala
- ke kardiologovi nyní přichází se žádostí o vyšetření požadované závodním lékařem
- subjektivně zcela asymptomatická
- objektivní nález: bez patologie (klidná jizva po sternotomii)

EKG

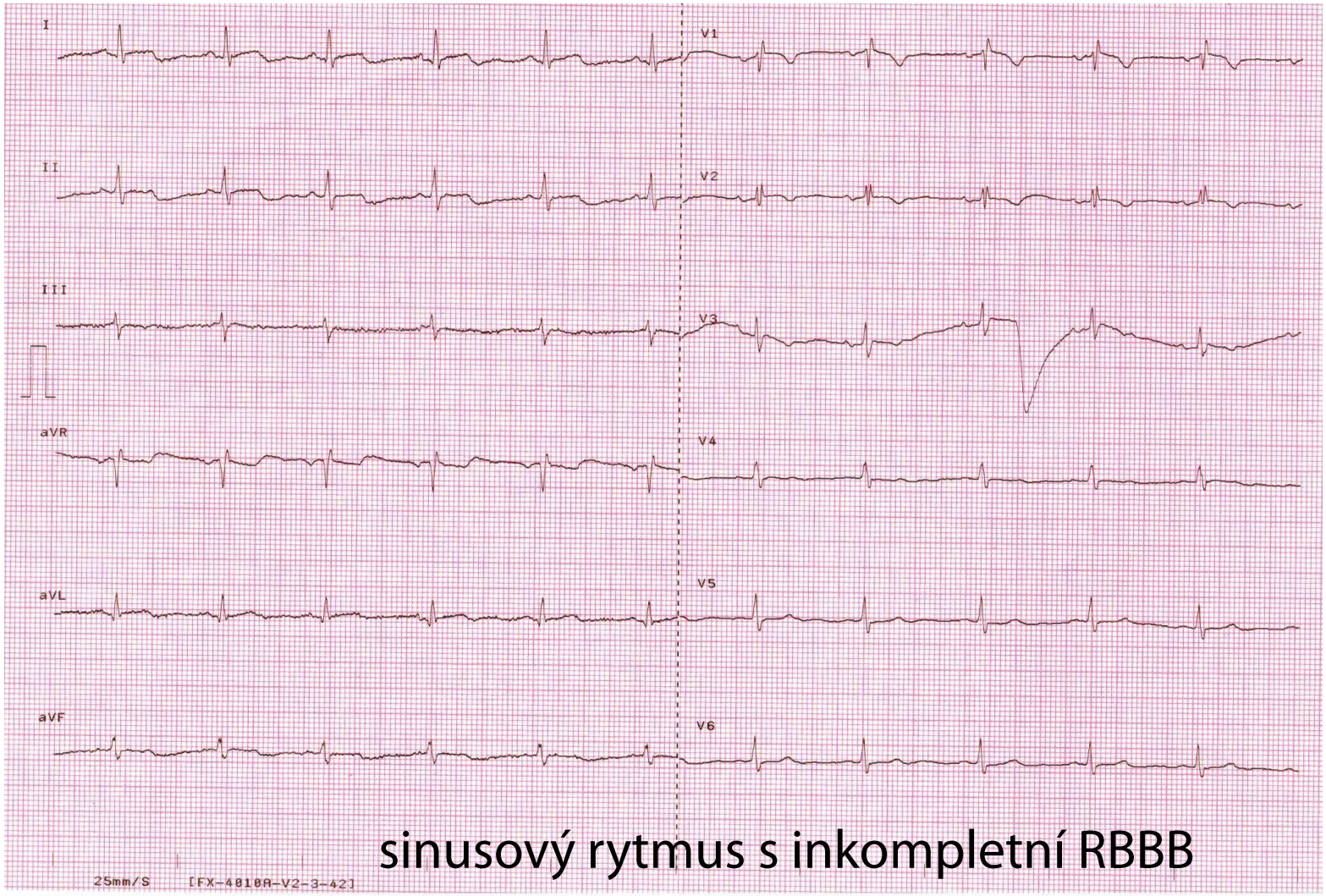

sinusový rytmus s inkompletní RBBB

Echokardiografie

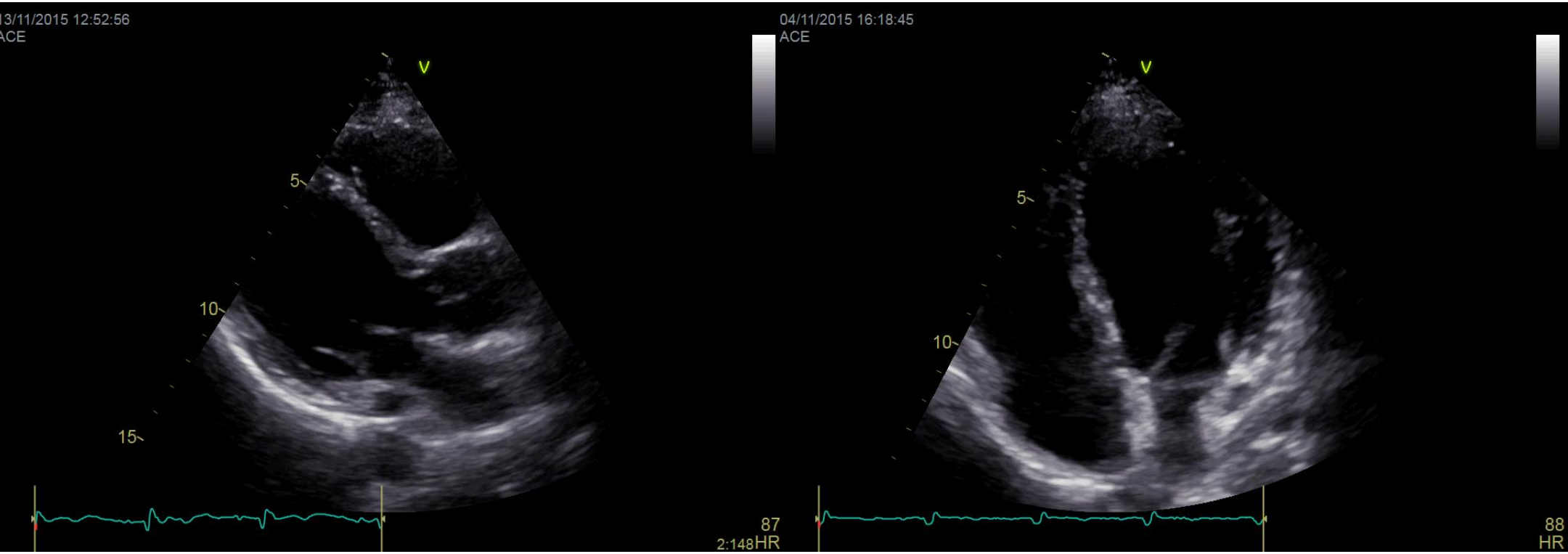

Dilatace sinus coronarius, jinak normální echokg nález,
bez známek residuálního zkratového proudění na septu síní

Zpráva pro závodního lékaře

1. „Jediným abnormálním nálezem je přítomnost dilatace koronárního sinu, která nejspíše souvisí s přítomností perzistující embryonální levostranné horní duté žíly.“

2. Následně doplněno: „….., což je anomálie, která nemá žádný hemodynamický dopad; z kardiologického pohledu není námitek k řízení sk. D v komerčním užití“

Perzistující levostranná vena cava superior

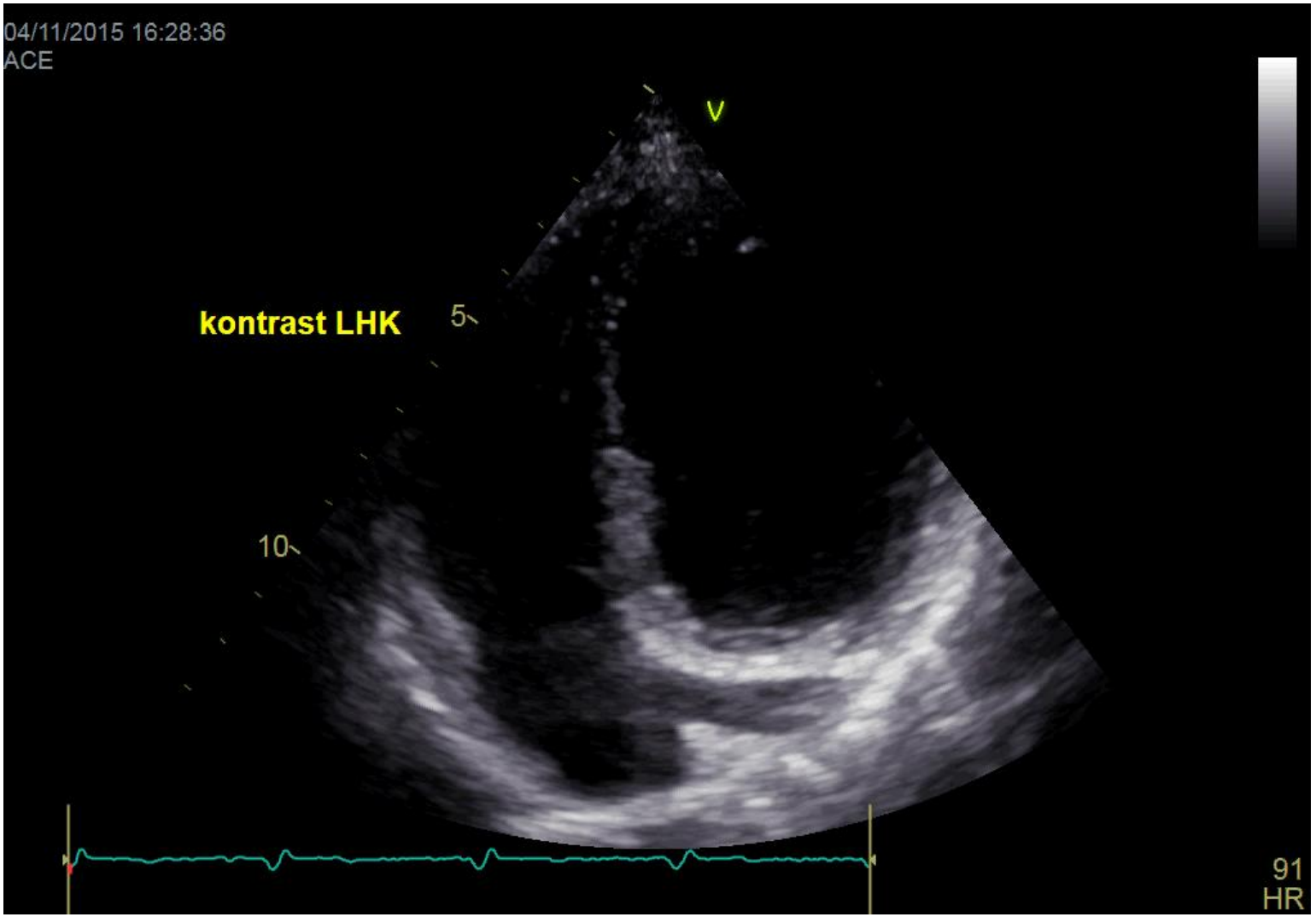

Perzistující levostranná vena cava superior

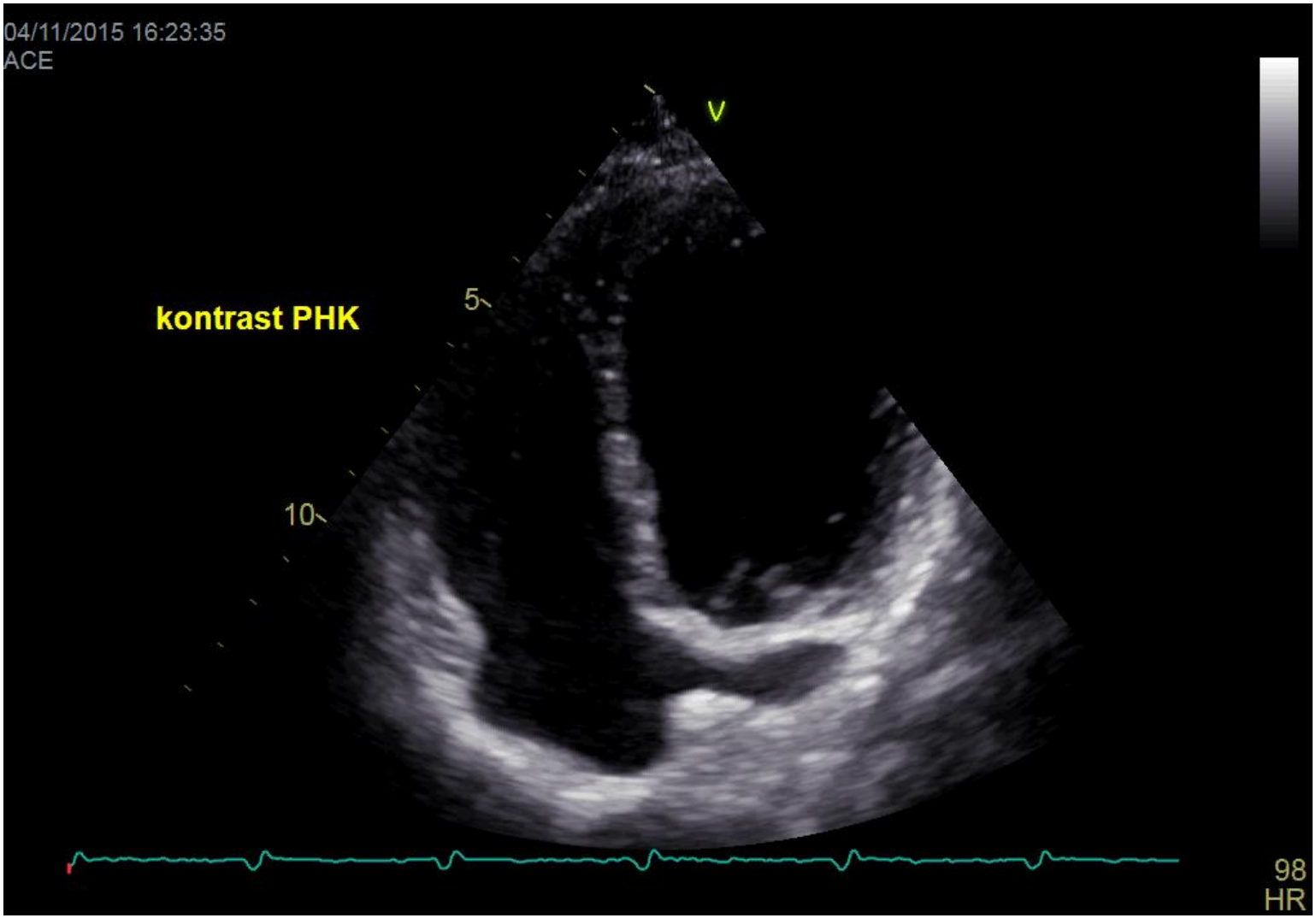

Příčiny dilatace koronárního sinu (> 10 mm)

- Perzistující levostranná horní dutá žíla (PLVCS)
- Zvýšení tlaku v pravé síni (chronické)
  (trikuspidální vada, těžká plicní hypertenze, dysfunkce PK)
- Anomální návrat plicní žíly do koronárního sinu
- Defekt septa síní charakteru nezastřešeného koronárního sinu
- Koronární A-V fistule
- Absence horní části VCI s drenáží v.hemiazygos l.sin.
  do koronárního sinu

PLVCS ústící do koronárního sinu
nemá hemodynamický dopad !

⇒ PLVCS ≠ dilatace pravostranných oddílů

Dilatace pravostranných oddílů + PLVCS

⇓

pátrat po příčině této dilatace !!!

(zkratová vada, plicní hypertenze, těžká TR …)

Dilatace pravostranných oddílů + PLVCS

Dilatace koronárního sinu
s kontrastním průkazem PLVCS

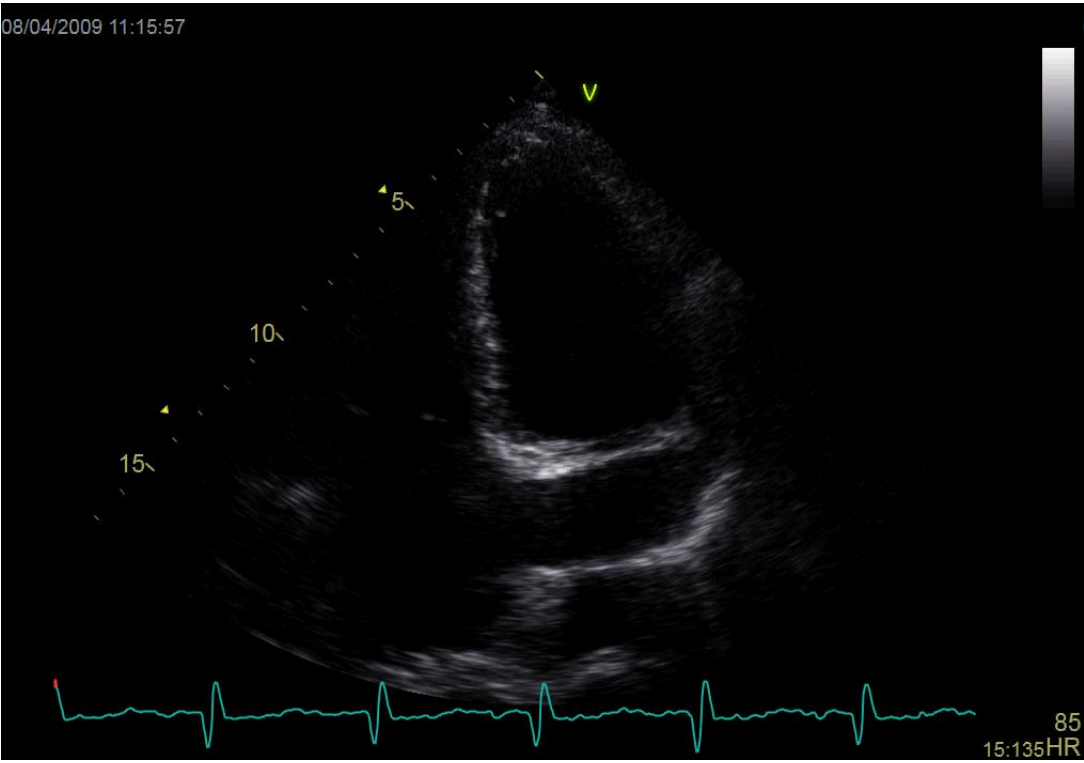

Defekt septa síní typu
sinus venosus superior
s významným L-P zkratem

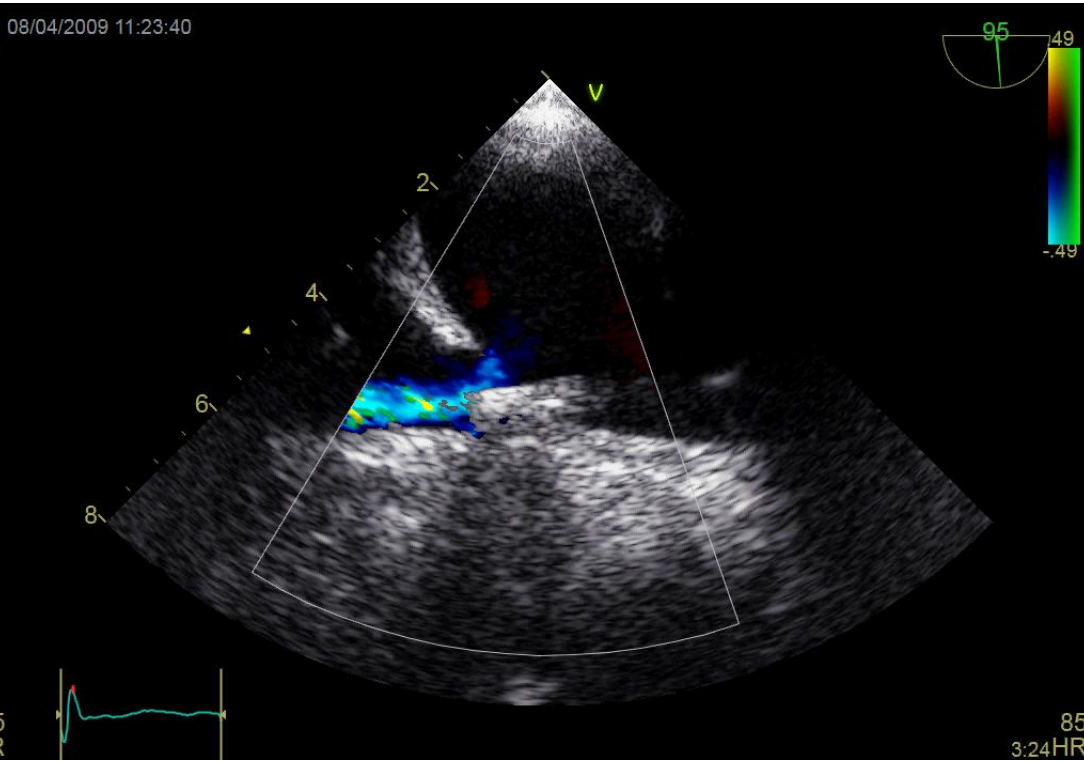

Perzistující levostranná vena cava superior

- vzácná anomálie - 0,3% obecné populace,
  ale 3-10% u jedinců s další vrozenou srdeční vadou
- nejčastější vrozená anomálie žilního systému v hrudníku
- v 80-90% případů drénována do koronárního sinu, jinak do levé síně
  (přímo, přes plicní žíly nebo v podobě nezastřešeného koronárního sinu)
- V 10-20% případů izolovaná PLVCS (ageneze pravostranné VCS)
- 40% jedinců s PLVCS: - další vrozená srdeční vada
  (defekt septa síní, koarktace, bikuspidie,
  cor triatriatum, ostiální atrézie koronárního sinu)
  - nebo extrakardiální (atrézie jícnu)

Izolovaná LVCS (ageneze pravostranné VCS)

kontrast i.v. LHK

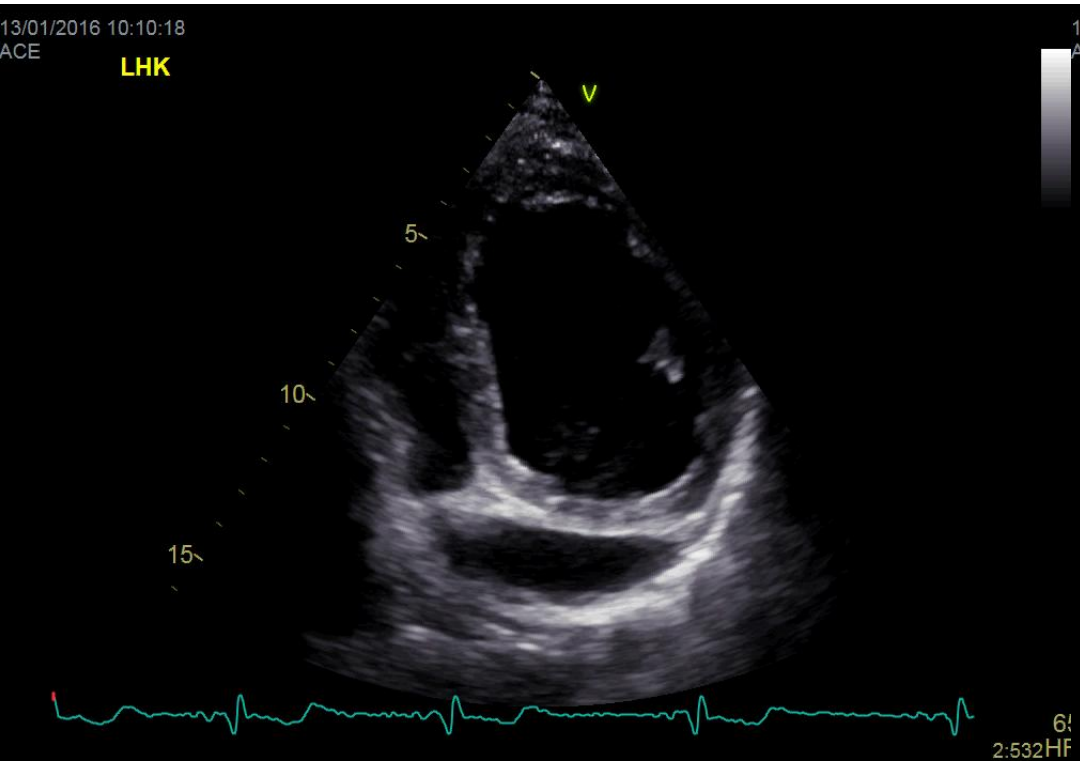

kontrast i.v. PHK

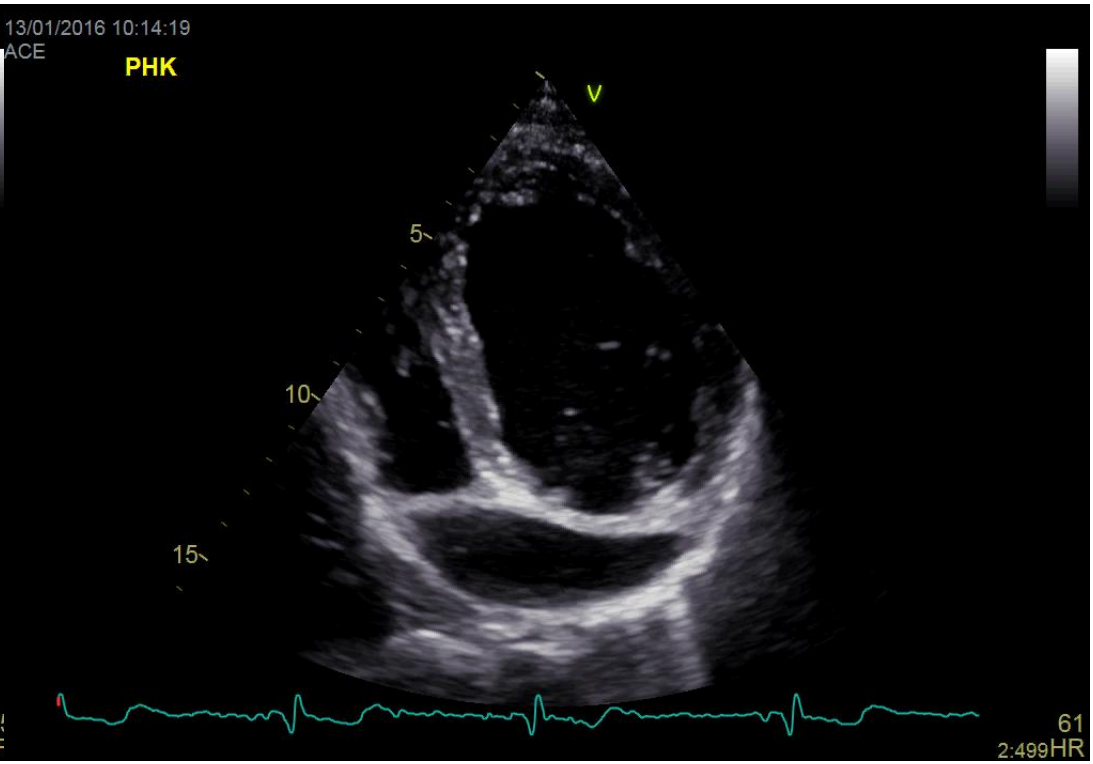

PLVCS ústící do levé síně

Kontrastní látka do PHK

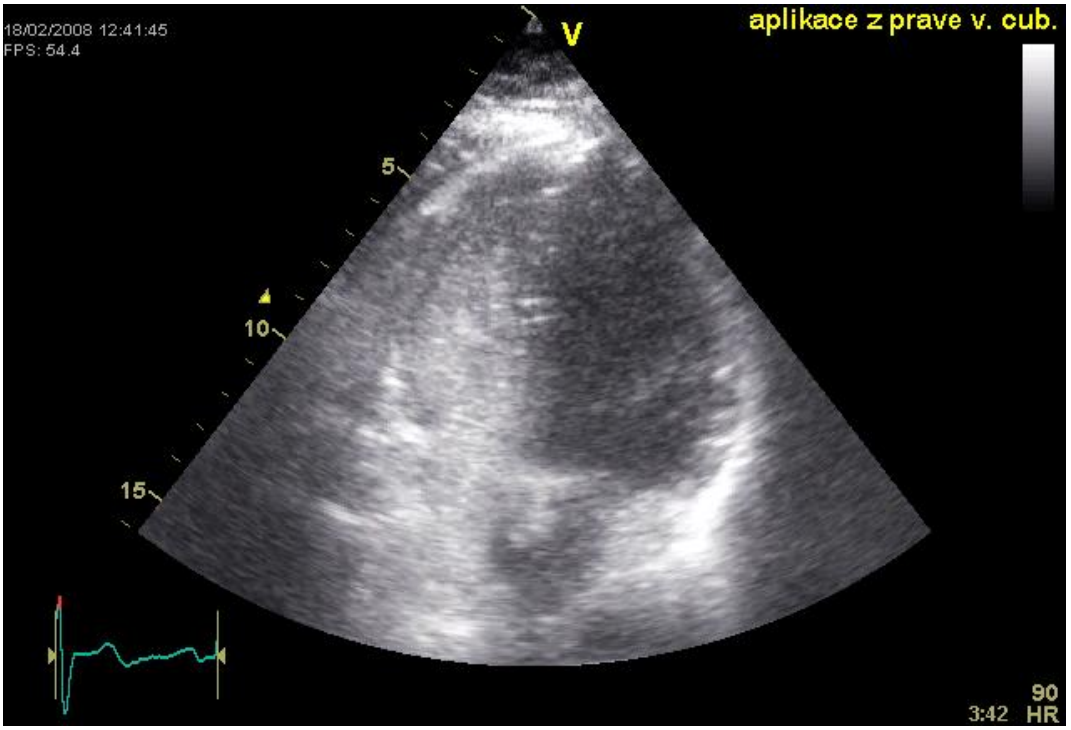

Kontrastní látka do LHK !

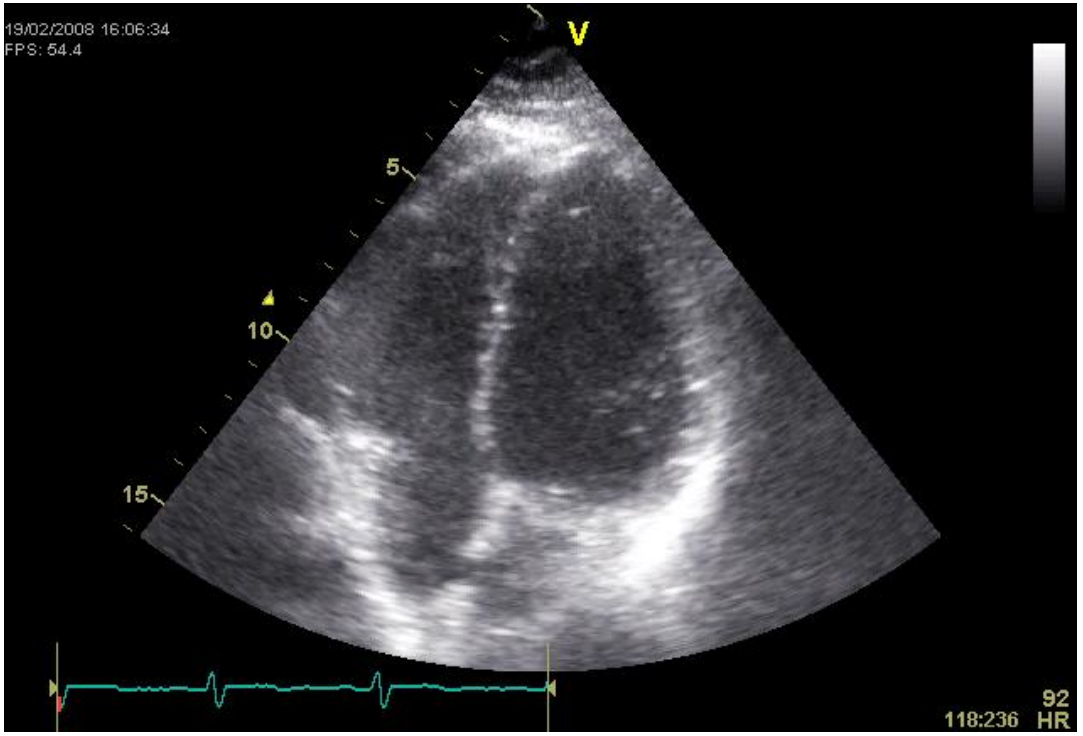

Hutyra M., et al., Eur J Echocardiography 2010

PLVCS ústící do levé síně

TEE: kontrastní látka do LHK !

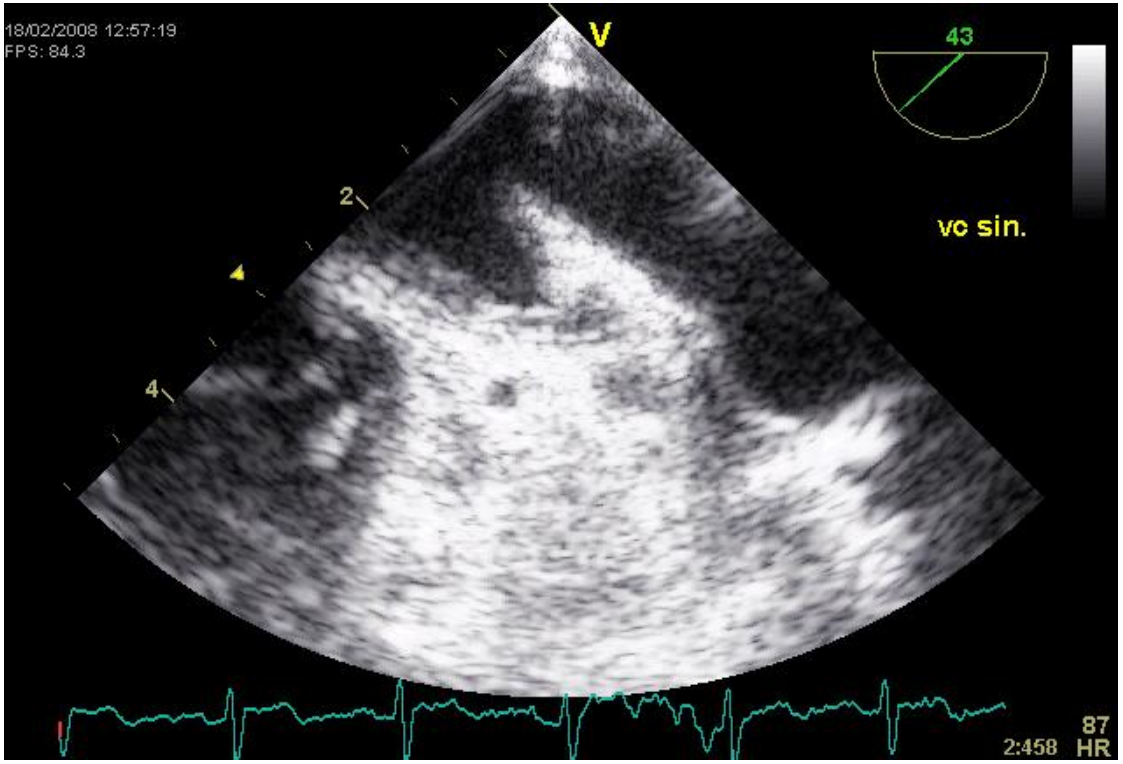

Hutyra M., et al., Eur J Echocardiography 2010

PLVCS sice umožňuje řízení autobusu, ale …

- P … mu,

Nález dilatace koronárního sinu, resp. PLVCS uvádět v souhrnu diagnóz pacienta !

- **K**

  (zvl. izolovaná PLVCS), Swan-Ganzova katétru

- **Důležitá znalost před kardiochirurgickým výkonem**:

  retrográdní kardioplegie může být neefektivní

  (PLVCS = relativní kontraindikace retrográdní kardioplegie)

- **PLVCS ústící do levé síně: 1) možnost paradoxní embolizace**

  2) podání léků přímo do velkého oběhu

→ při echovyšetření kardioembolické CMP – kontrast via žíla na LHK !

Děkuji za pozornost !