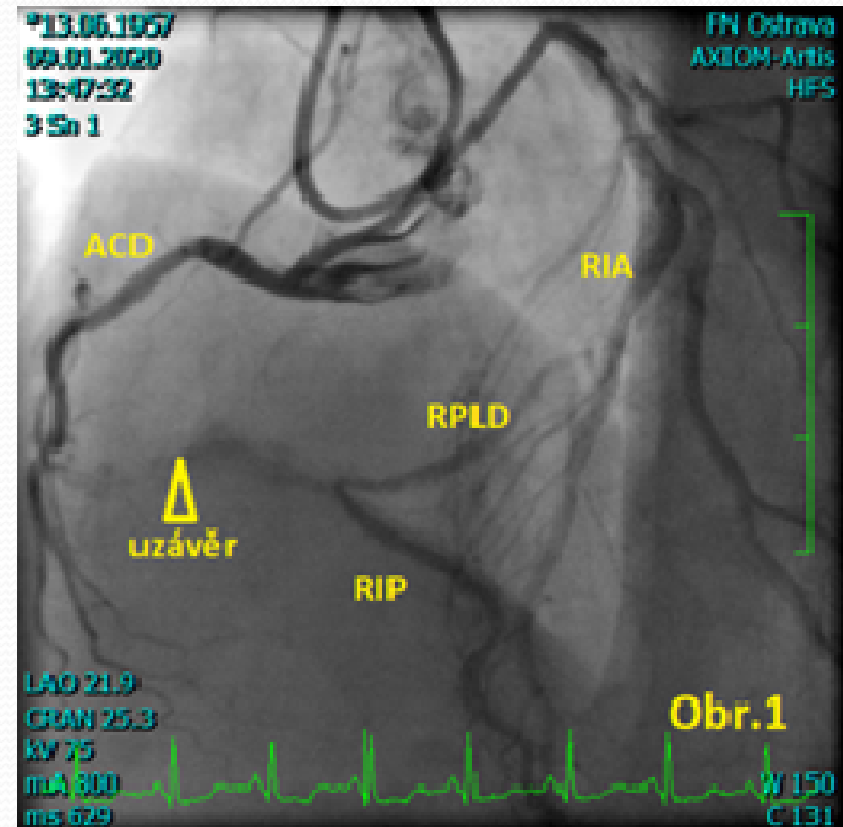


CTO - chronický totální uzávěr koronární tepny

L. Maňasová , J. Kupčíková, L. Pleva

Chronický uzávěr koronární tepny (CTO)

- představuje úplný uzávěr tepny trvající déle než 3 měsíce.
- pokud vzniká postupně, oblast za uzávěrem je zásobena z kolaterál a myokard může zůstat životaschopný, viabilní



PCI CTO

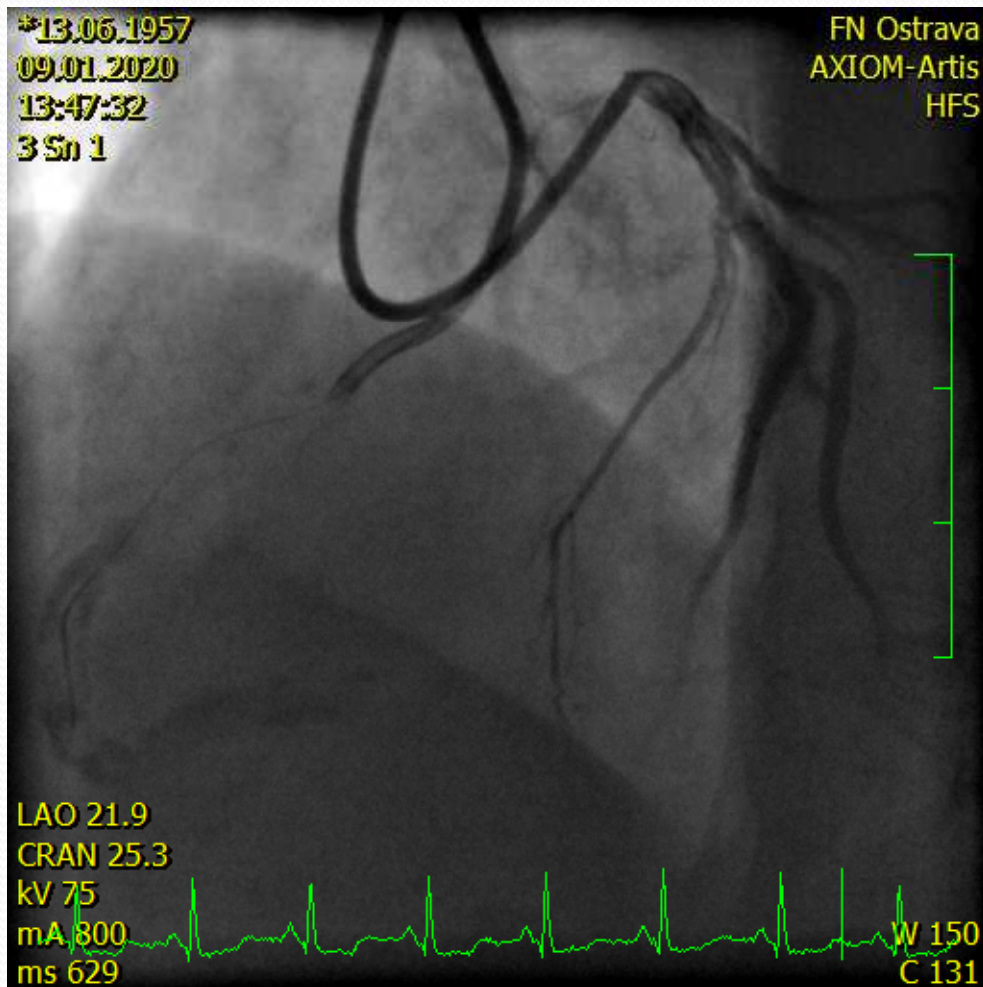
- Komplexnější výkon oproti běžné PCI
- Uzávěr je obtížné proniknout vodičem a další průběh tepny nebývá jasný
- Lze využít **retrogradní přístup**, kdy se cestou kolaterál dostaneme vodičem k „měkčímu“ distálnímu konci uzávěru
- Indikací k PCI chronického uzávěru jsou obtíže pacienta, námahová angina pectoris či dušnost
- Nezbytný je průkaz viability (životaschopnosti) myokardu, nepřítomnost kmitu Q na EKG, zachovalá kontraktilita na ECHOk nebo perfuse dle Tc SPECTu

Kazuistika

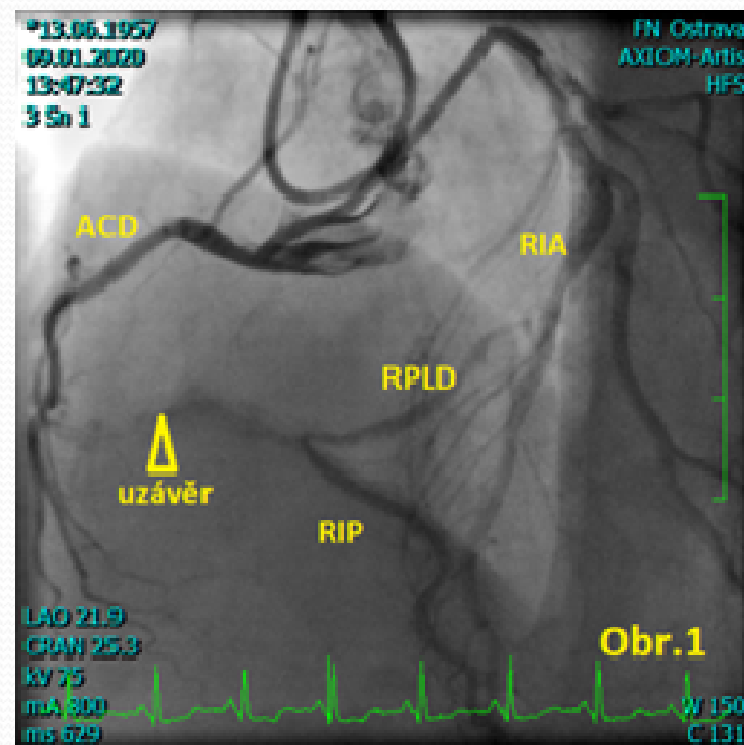
- Muž, 66let, fumátor
- ICH DKK, hyperlipoproteinemie na terapii statiny
- po předchozí PCI RIA pro NSTEMI (2015)
- 6 měsíců recidiva stenokardií při větší námaze (sy AP II. tř CCS)
- ECHO: jen lehká hypokinesa spodní stěny, EF LK 45-50%

- reSKG (2020):
- Uspokojivý nálezn v místě implantovaného stentu v RIA
- Nově kalcifikovaný chronický kolateralizovaný uzávěr na konci stří 1/3 ACD
- Heterokolaterální plnění ACD z RIA přes septální větve

PCI CTO ACD

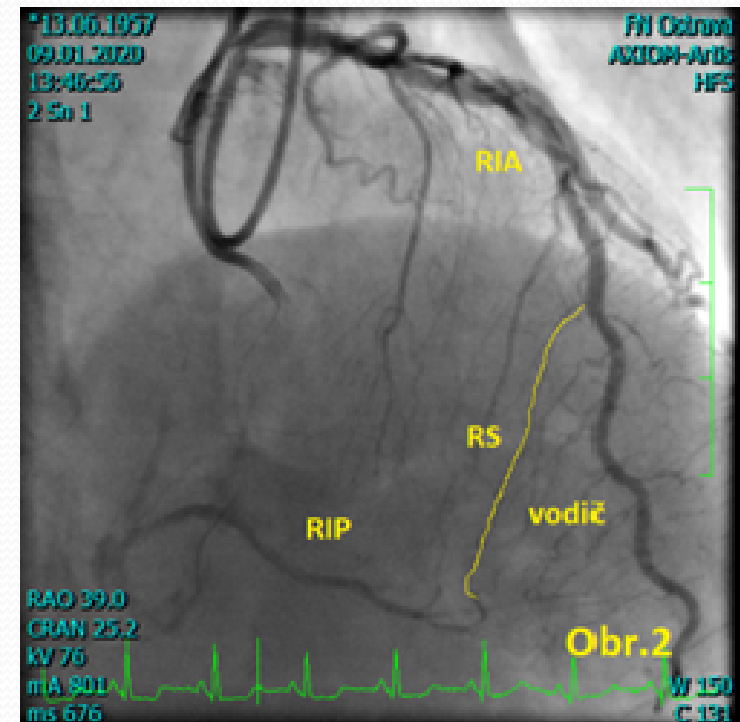
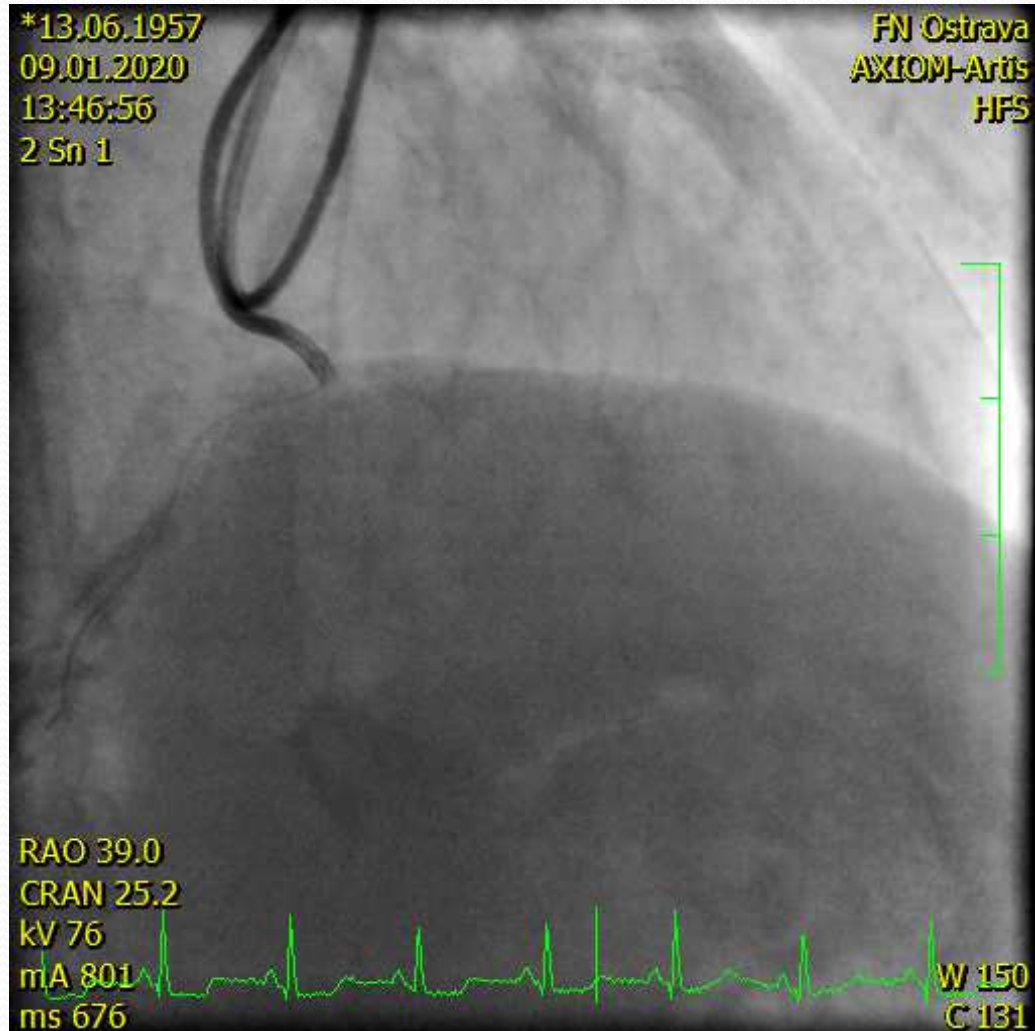


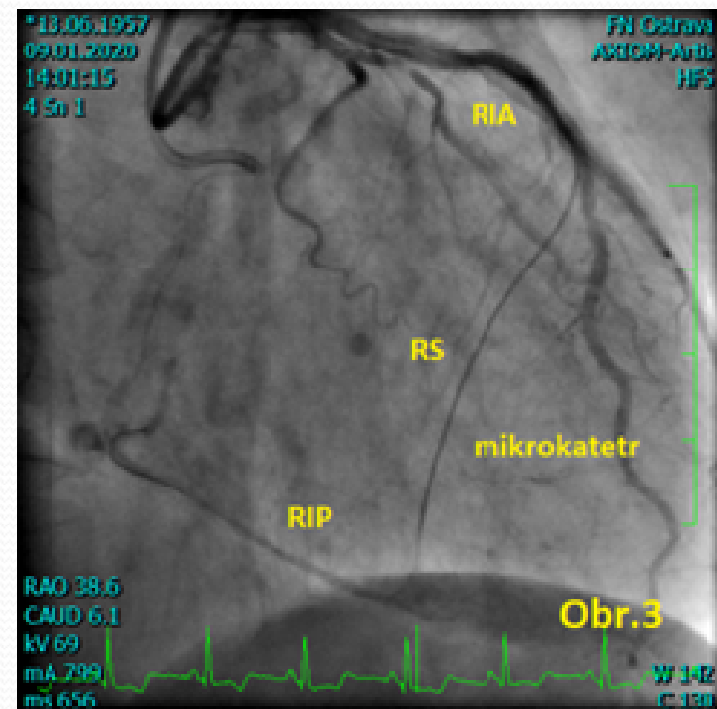
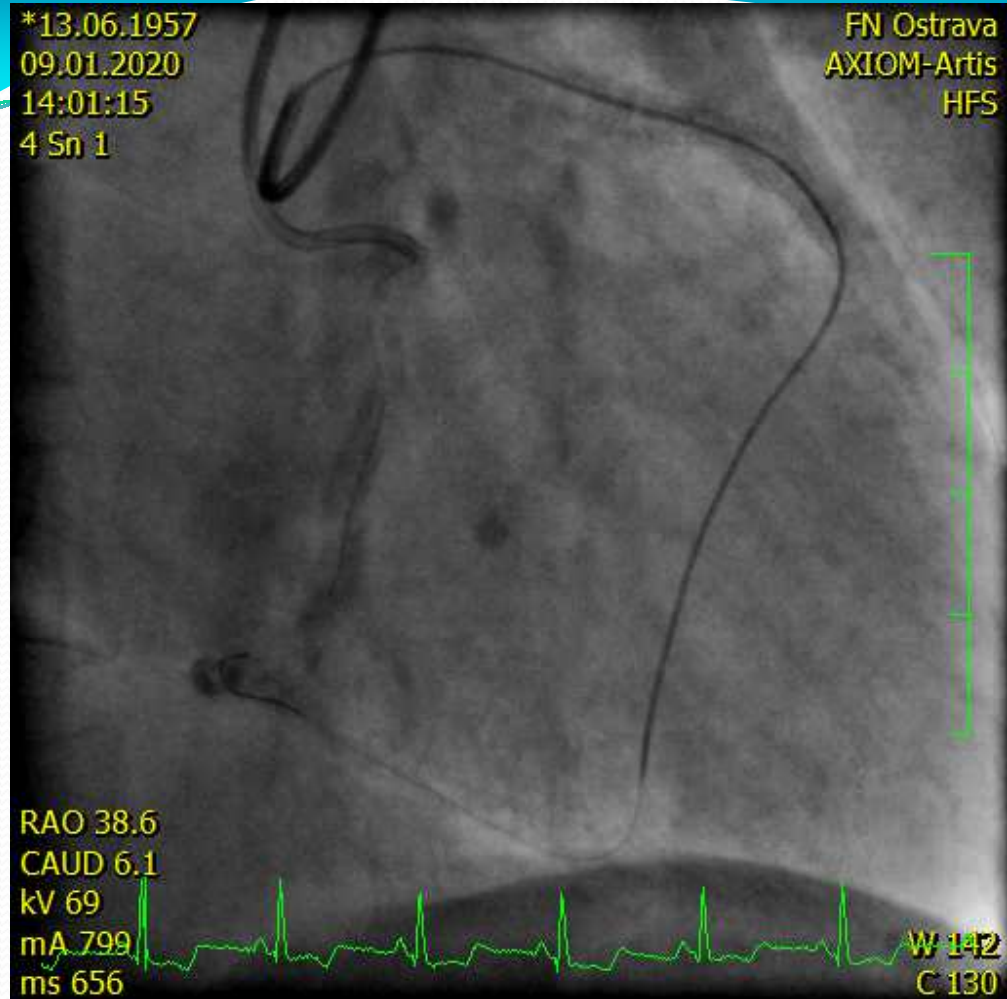
- Kontralaterální nástřik



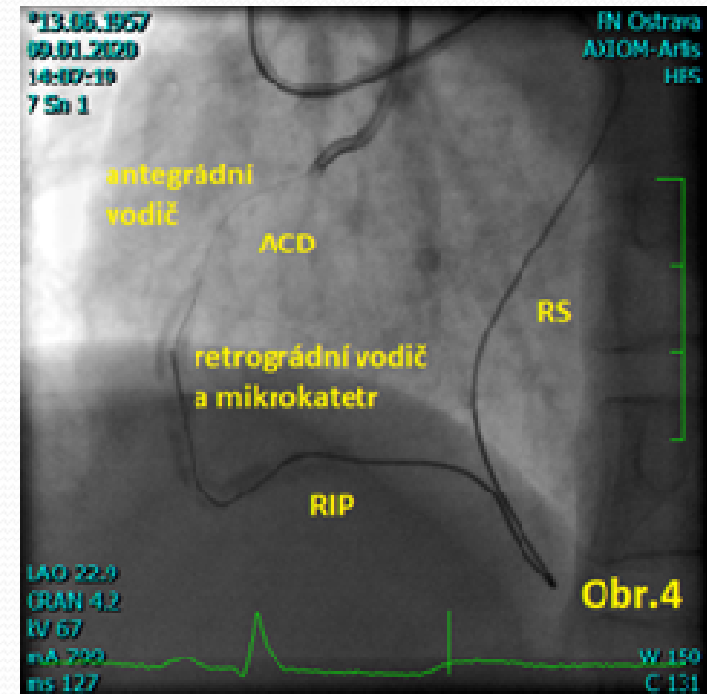
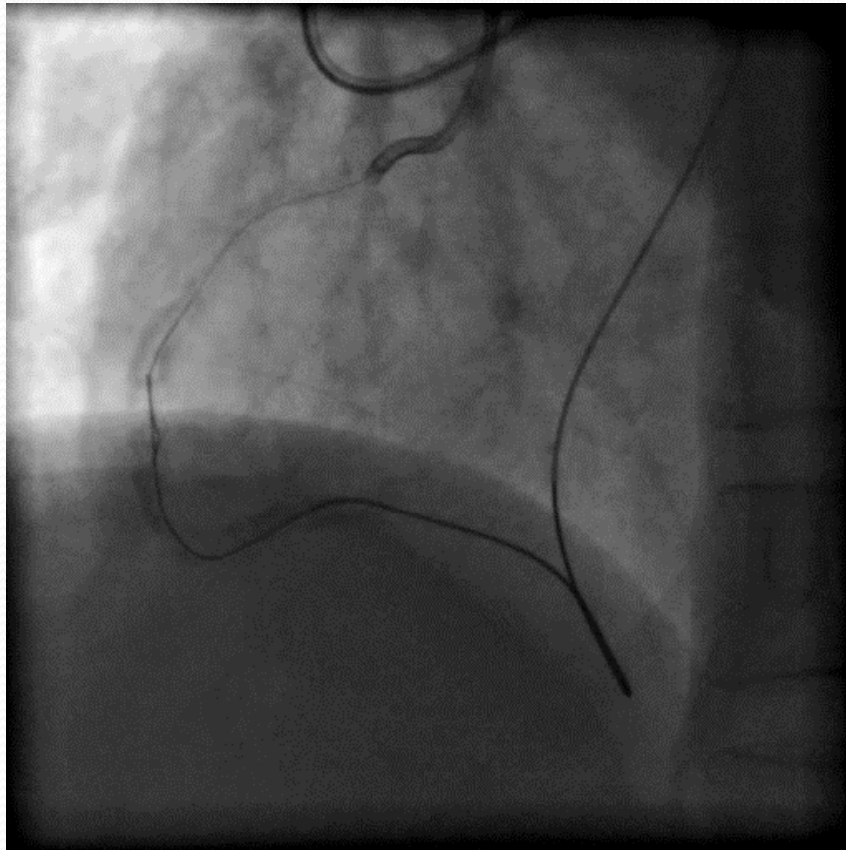
Retrográdní přístup

- Vhodná septální heterokolaterála

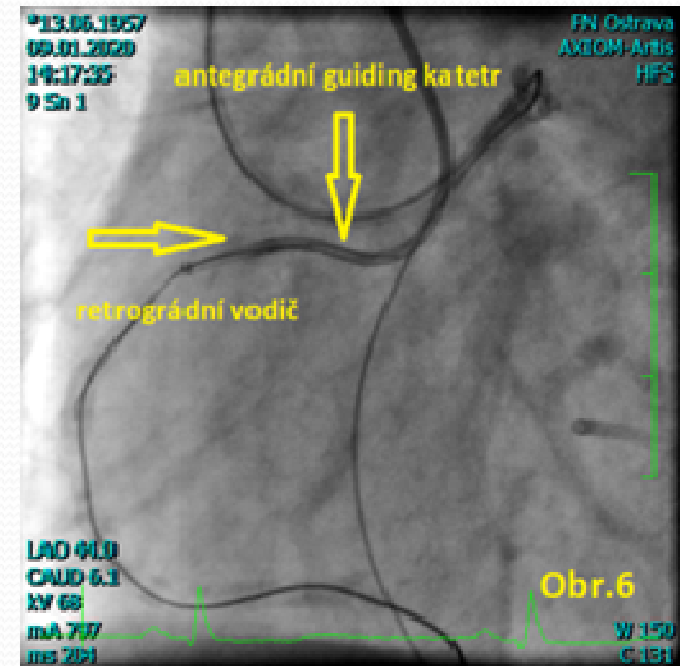
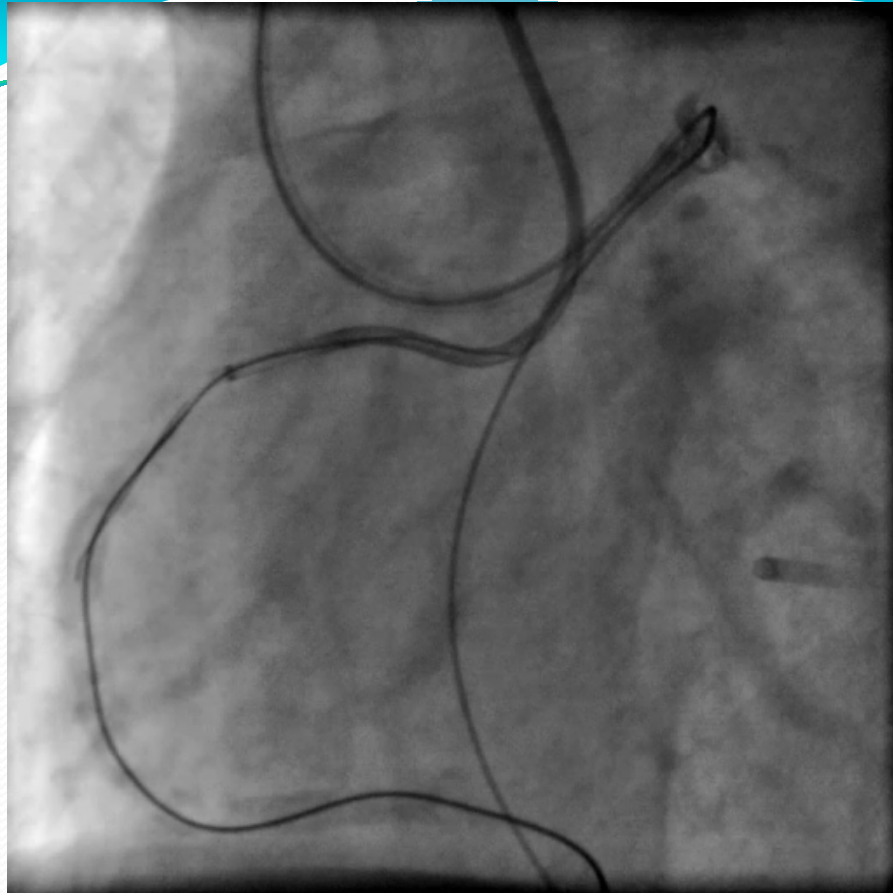




- Retrográdní průnik vodičem a mikrokate|em septální kolaterálou
| |

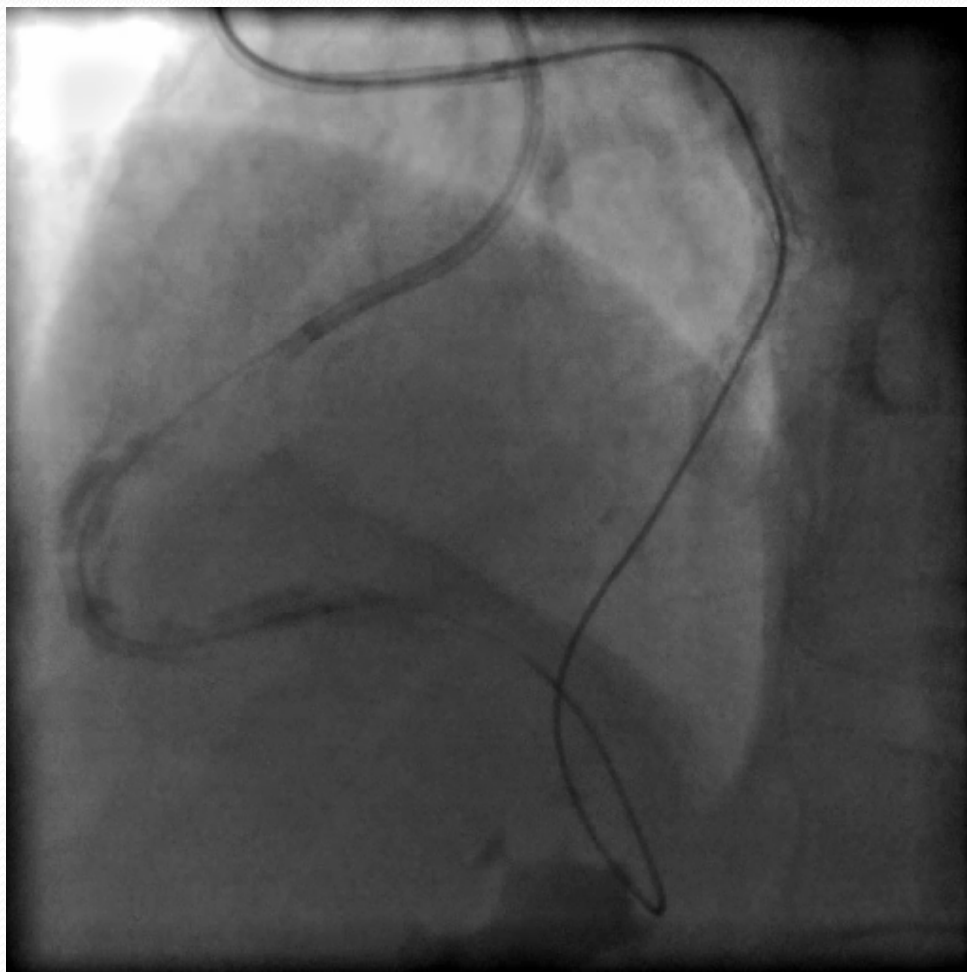


- Vodič a mikrokatetr zaveden retrográdně k distálnímu konci uzávěru

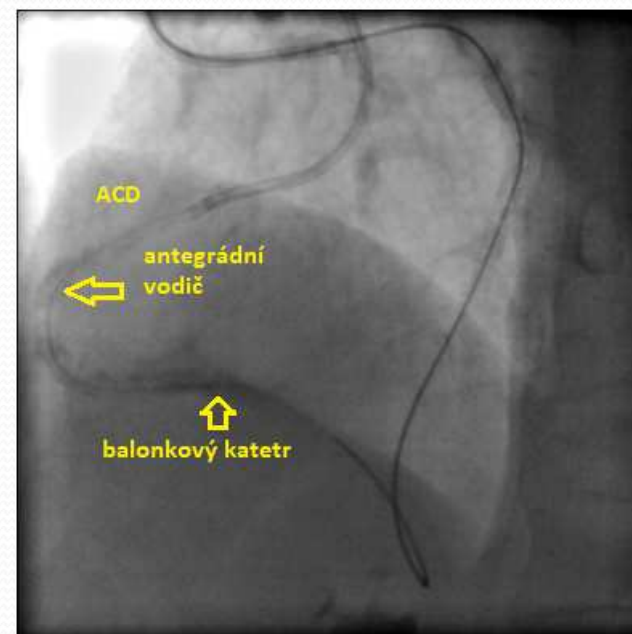


- Retrográdní průnik vodičem a mikrokatetrem přes uzávěr až do antegrádního guiding katetru
- Externalizace dlouhého 330cm vodiče
 - **AR I sin → RIA → septální větev → ACD → AR I. dx**

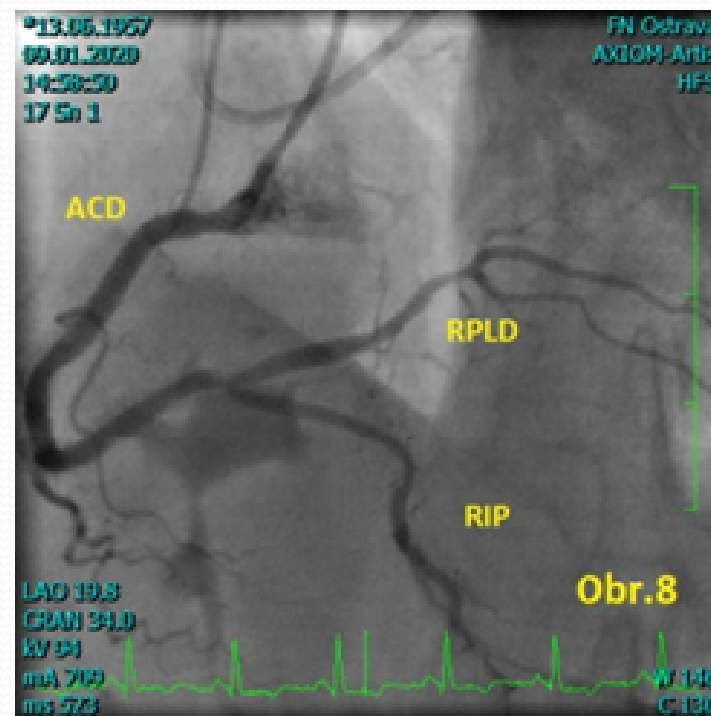
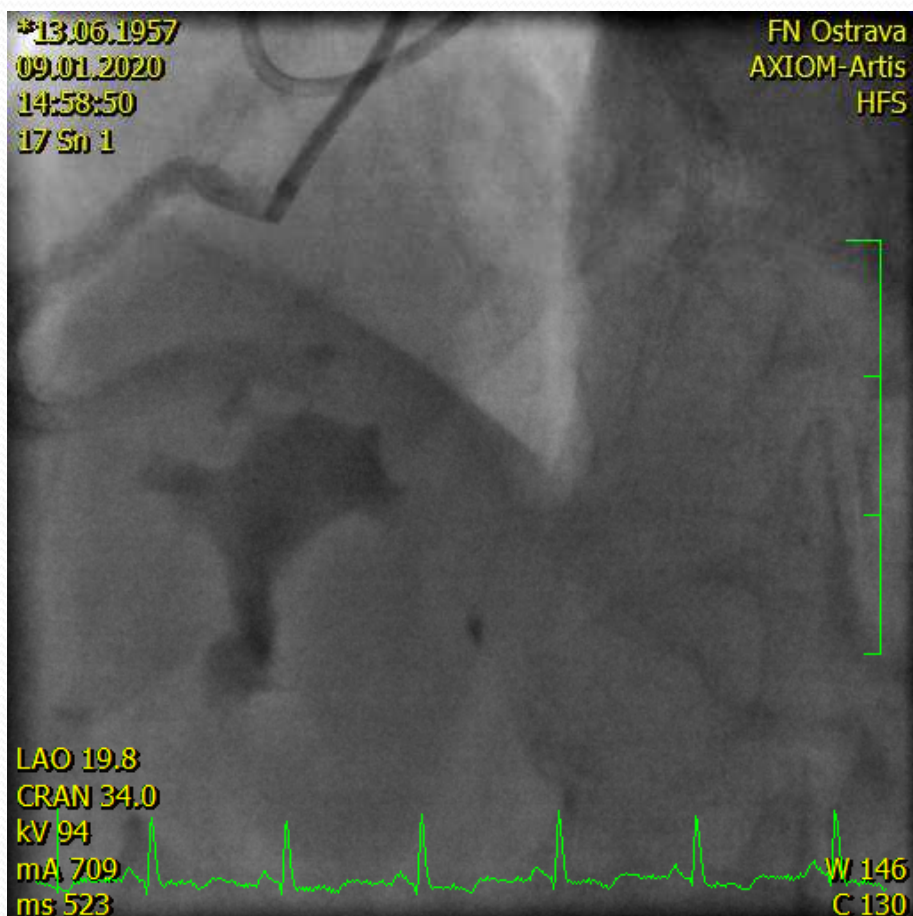
Dále standardní PCI



- Průnik balonkovým katetrem uzávěrem antegrádně a predilatace



Závěrečný nálezn po implantaci stentů




Dlouhodobé sledování

- Za 12 měsíců po výkonu je pacient bez námahových stenokardií či dušnosti
- ECHOk došlo k zlepšení EF LK na 55%

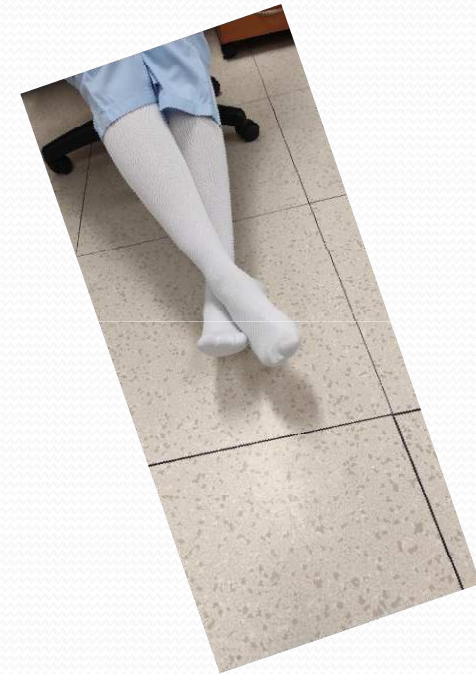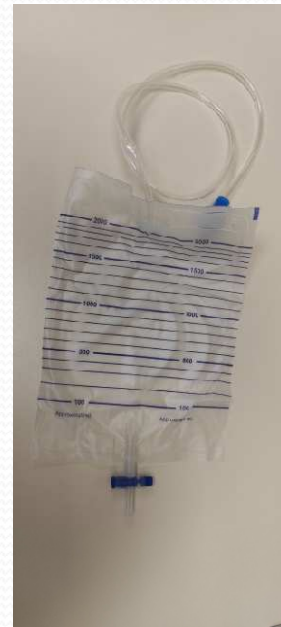Závěr

- PCI chronického kolateralizovaného uzávěru je spojena se zlepšením klinických symptomů, zlepšení systolické funkce LK, snížení nutnosti aortokoronárního bypassu a kontraktivity viabilního myokardu.

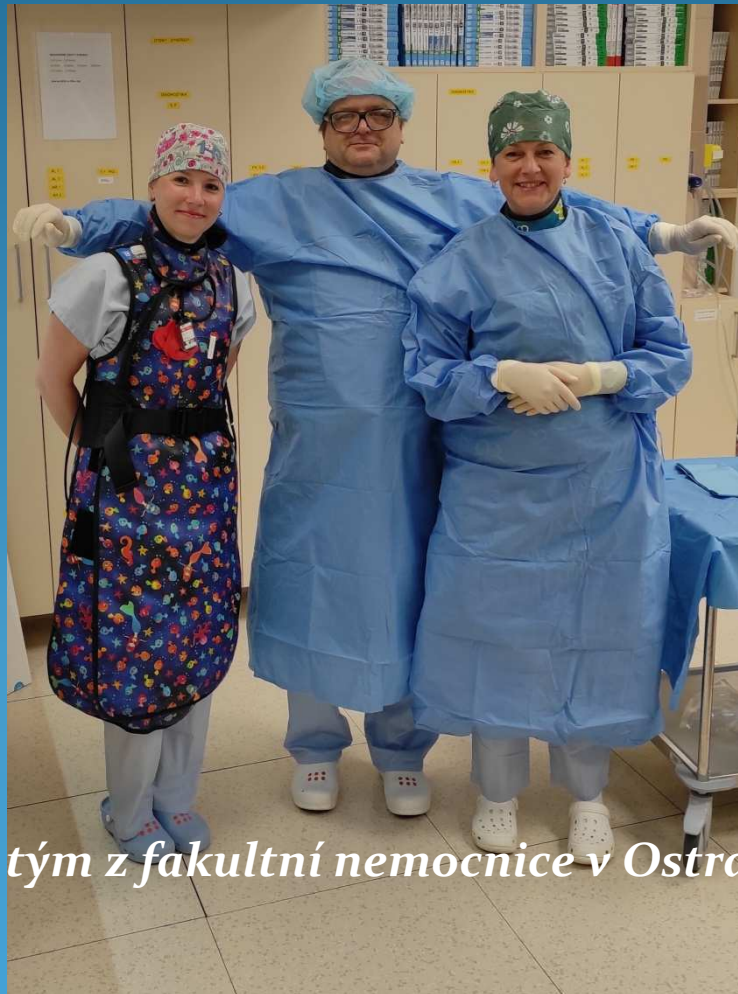- 
- Rekanalizace CTO patří mezi komplexní koronární intervence kladoucí větší zátěž nejen na pacienta, ale i na zdravotnický personál, který stojí na jednom místě mnohdy 2-3 hodiny a stále se musí soustředit na takřka titěrnou práci.
 - Není divu, že si tato metodika zaslouhuje rozličné přezdívky 😊
 - CTO: celkem totální opruz
 - CTO: cílené týrání osob (sester) :-D
 - CTO: co to otevíráme
 - CTO: cesta těžkou oblastí
 - Aj.

Nicméně je důležité:

- Mít stále dobrou náladu
- Kompresivní punčochy
- Prázdný MM
- A velkou trpělivost



Děkuji za pozornost



CTO tým z fakultní nemocnice v Ostravě ☺