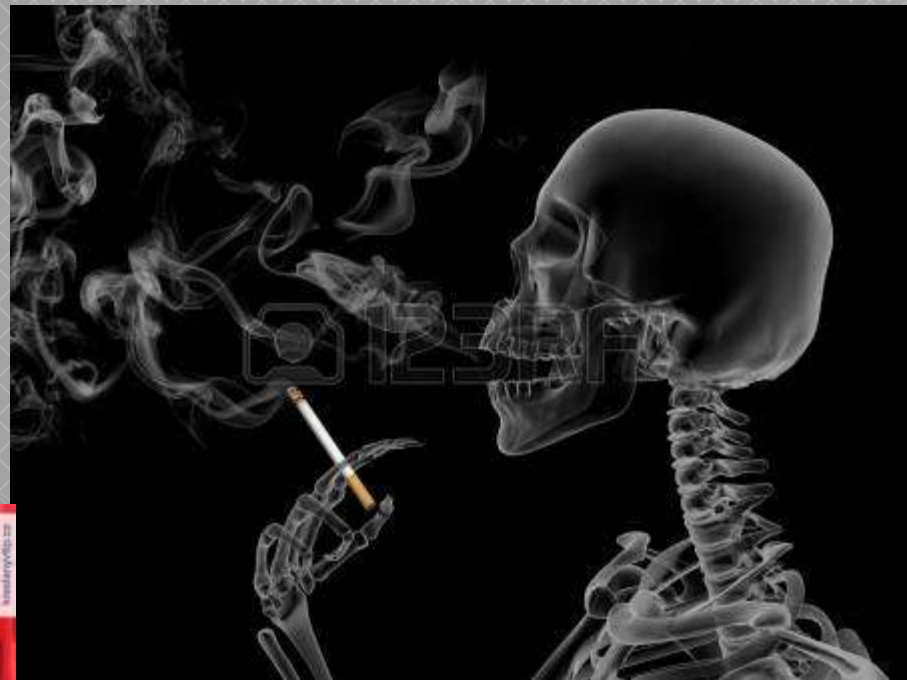

DIAGNOSTIKA STEMI - EKG

D. Grymová, R. Pavelková

Kardiovaskulární oddělení
Fakultní nemocnice Ostrava



Kde je kručínál to dítě... Už jsem ho neviděl hodiny.



KDYŽ TI SPADNE MOBIL NA ZEM,




ALE NIC SE MU NESTANE



**Na našem pracovišti (intervenční kardiologie)
se zabýváme diagnostikou Akutního infarktu myokardu, který dle EKG
v časně fázi dělíme na STEMI a N-STEMI.**

**Dle nálezu na 12ti svodovém EKG, kde v případě EKG změn charakteru ST- elevací
(STEMI AIM) je pacient indikován k direktní PCI.**

**Na názorných příkladech popisujeme lokalizaci ST elevací na EKG
při uzávěru jednotlivých tepen.**

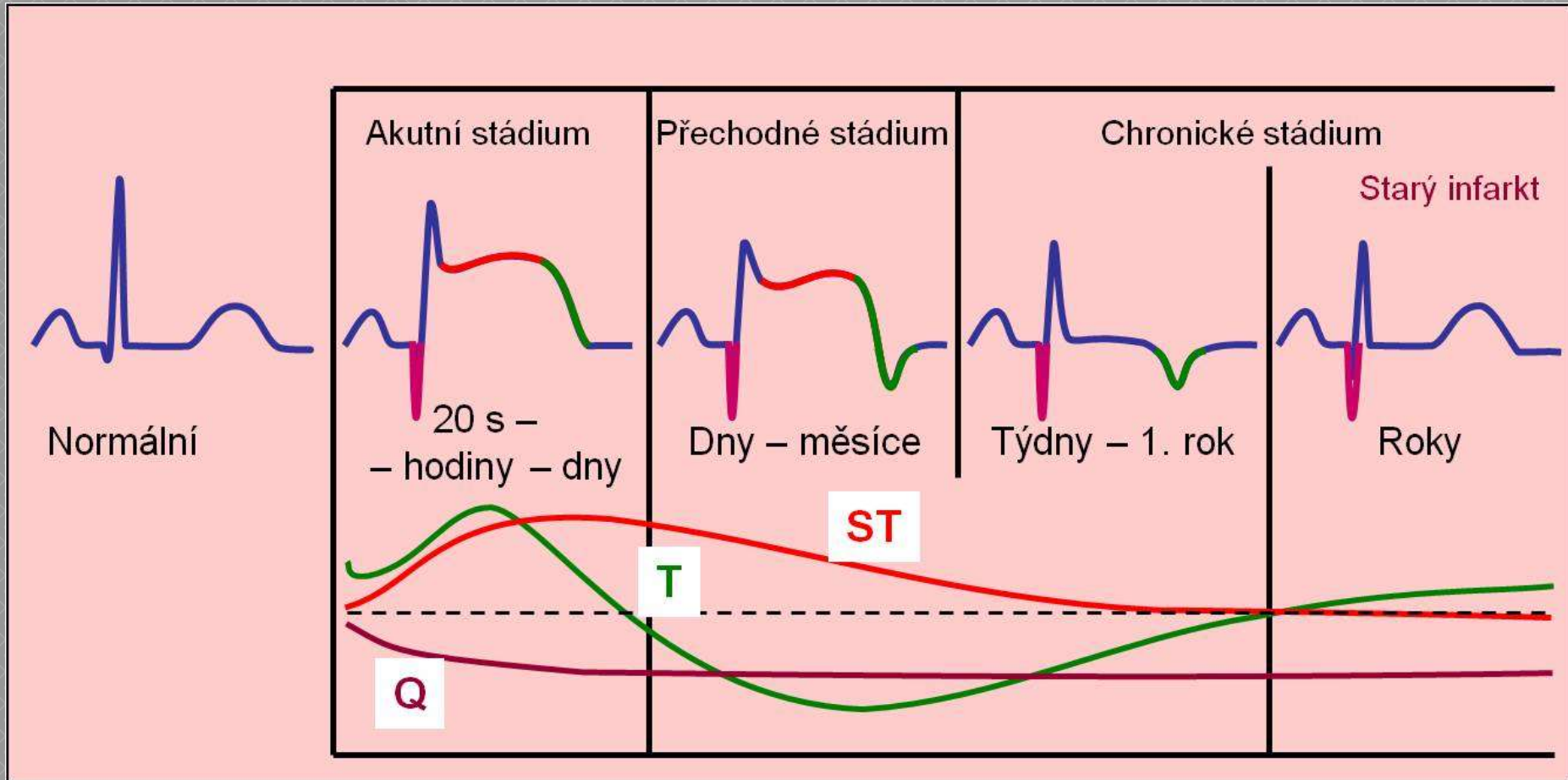


Akutní infarkt myokardu

Dělení v časně fázi dle ekg změn dle guidelines

- **STEMI** → indikace k časně reperfusi – direktní PCI
- **Akutní koronární syndromy bez ST elevací:**
 - trvající bolesti nebo oběhová nestabilita -> koronarografie ihned
 - jinak úvodní konservativní stabilizace („watch and wait“)
 - **dle troponinu:**
 - Non-STEMI (trop+)** -> koronarografie do 24 hodin
 - Sy NAP** -> koronarografie elektivně

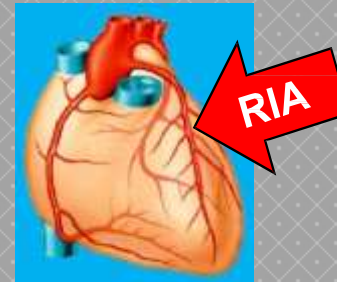
Dynamika změn repolarizace (AIM s ST elevacemi)



Diagnostika STEMI - EKG

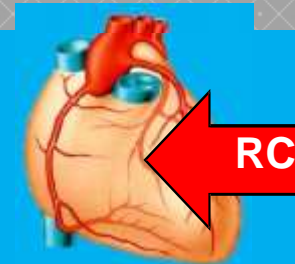
- **AIM přední**

- EKG změny ve svodech VI-V4
- případně i v dalších)
 - Ramus interventricularis anterior (RIA)



- **AIM boční**

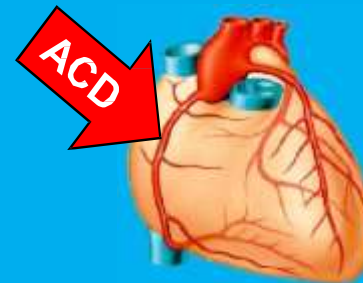
- EKG změny ve svodech I, aVL, V5-V6
- Ramus circumflexus (RC)



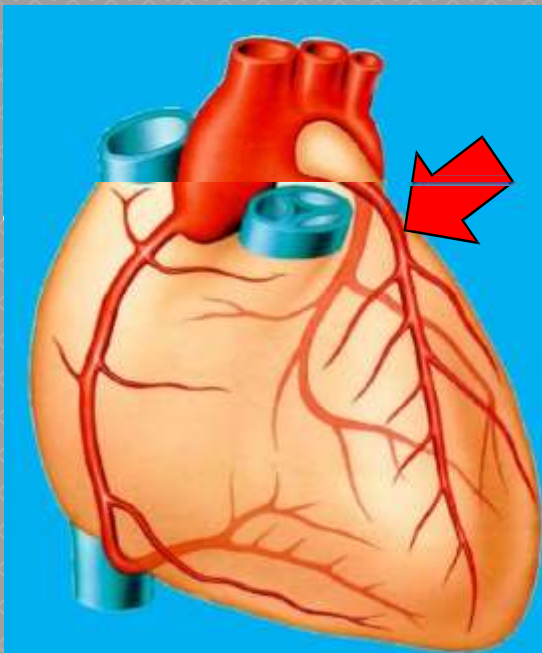
- Infarkty v povodí RC se někdy mohou projevit jen velmi diskrétními EKG změnami

- **AIM spodní**

- EKG změny ve svodech II, III, aVF
- Arteria coronaria dextra (ACD)

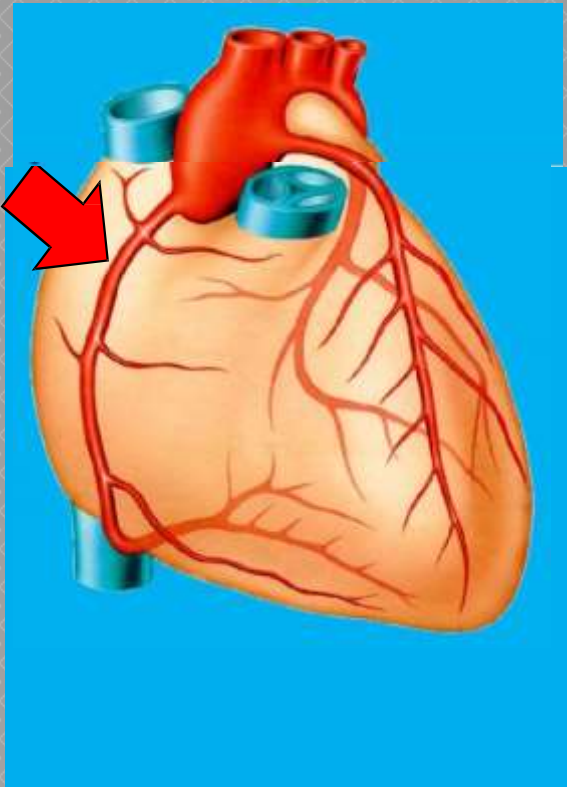


AIM přední

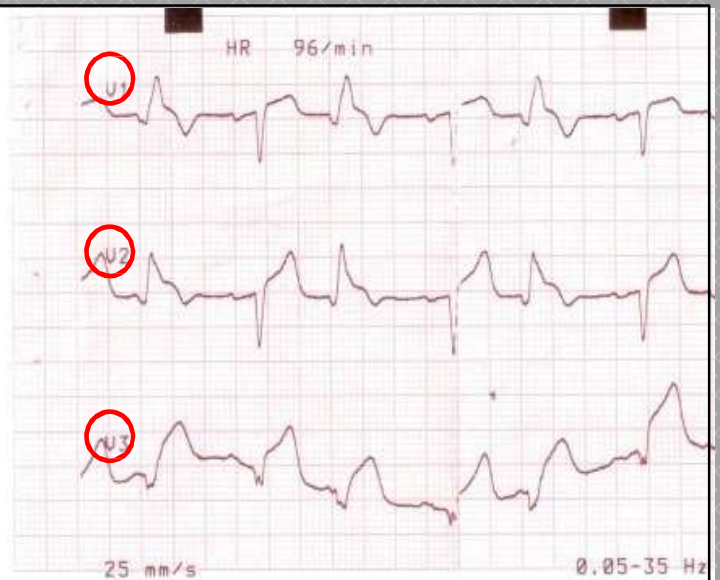
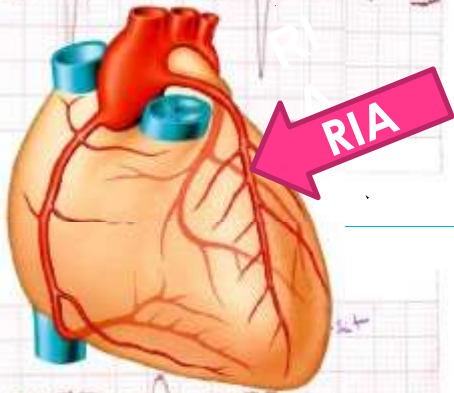
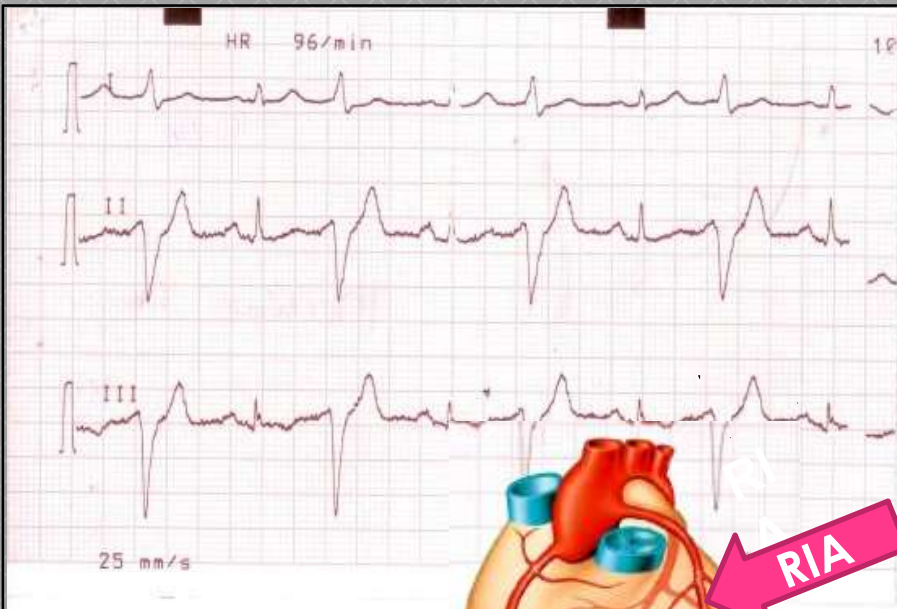


I	±			
II				
III				
AVL	±			
AVF				
V ₁				
V ₂				
V ₃				
V ₄				
V ₅				
V ₆				
		Anteroseptal	Anteroseptal apical	Anteroseptal apical lateral

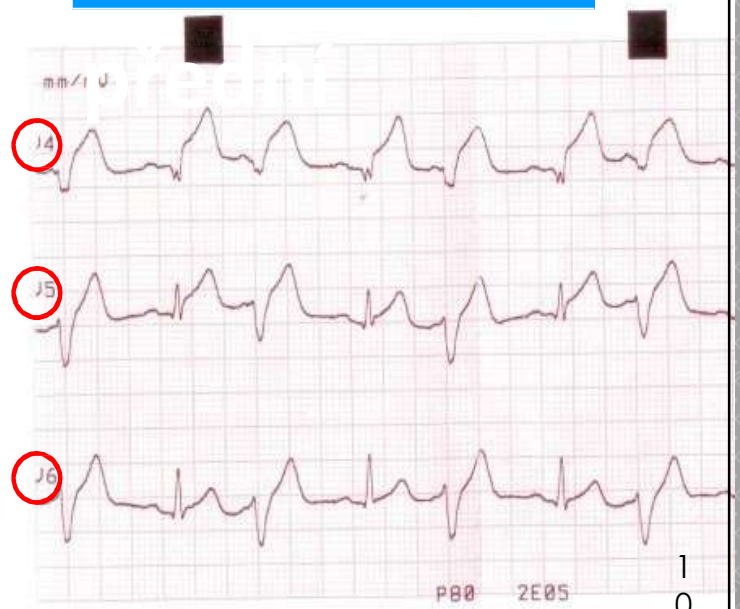
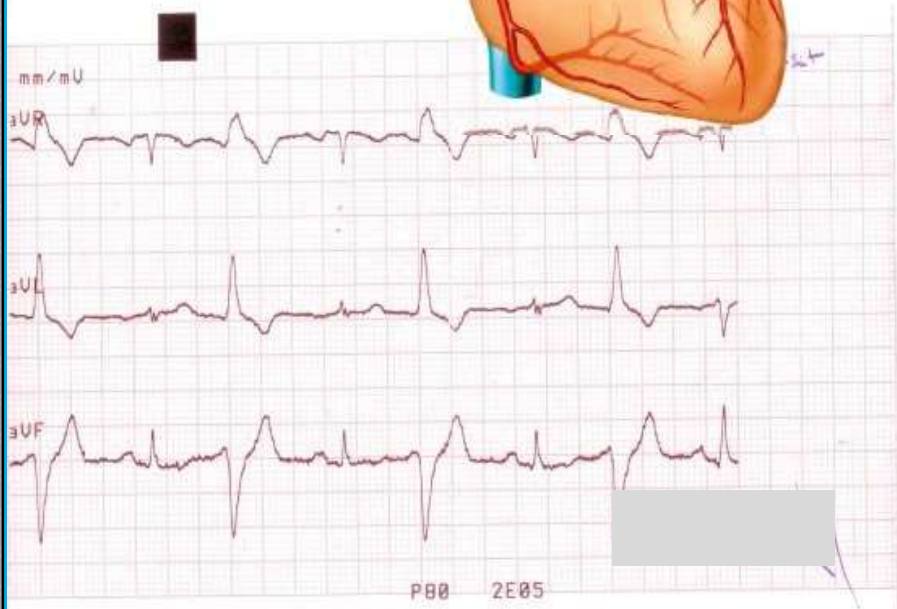
AIM spodní



	Inferior	Inferoposterior	Inferopostero lateral
I			
II			
III			
AVL			
AVF			
V ₁			
V ₂			
V ₃			
V ₄			
V ₅			
V ₆			

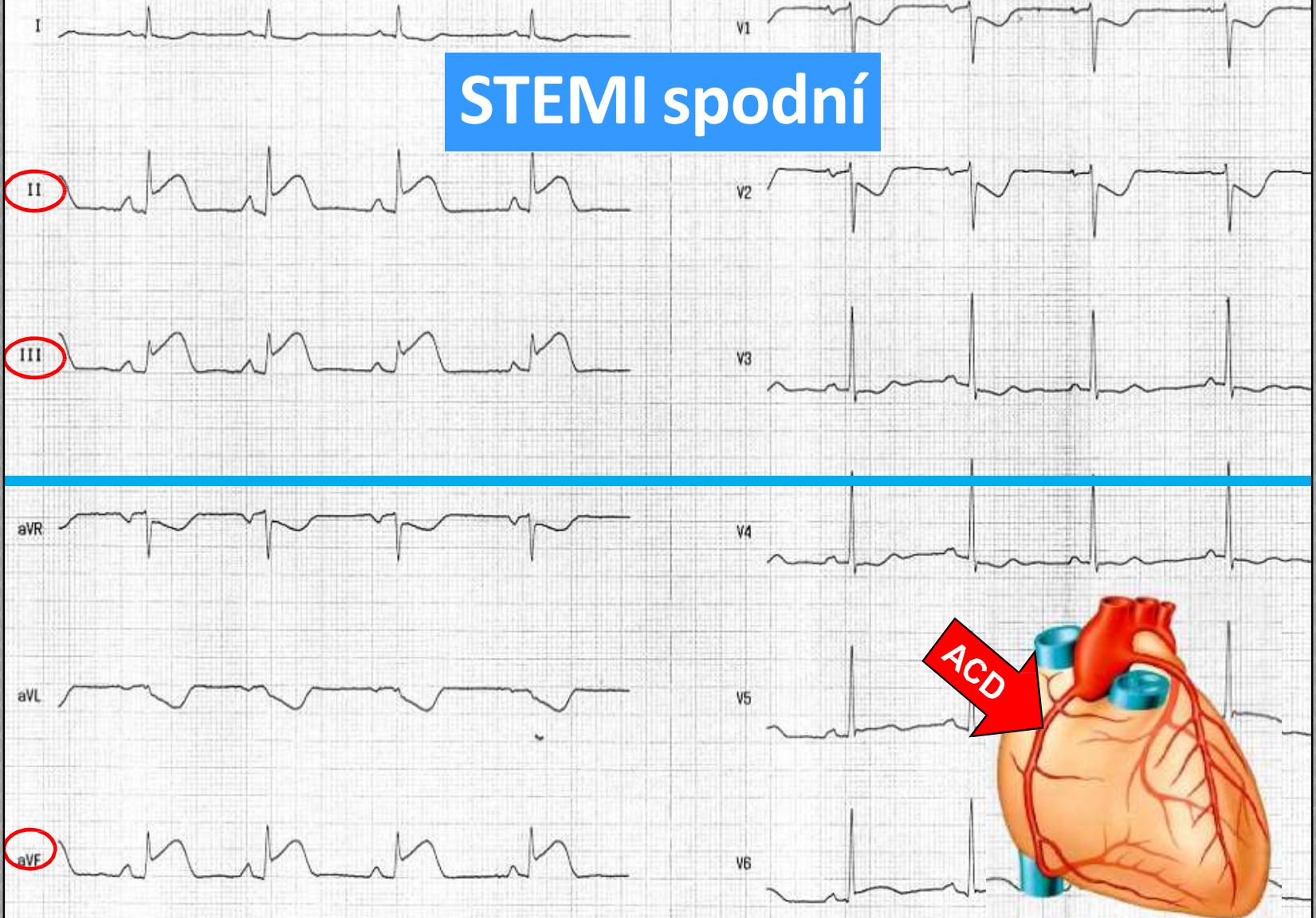


STEMI

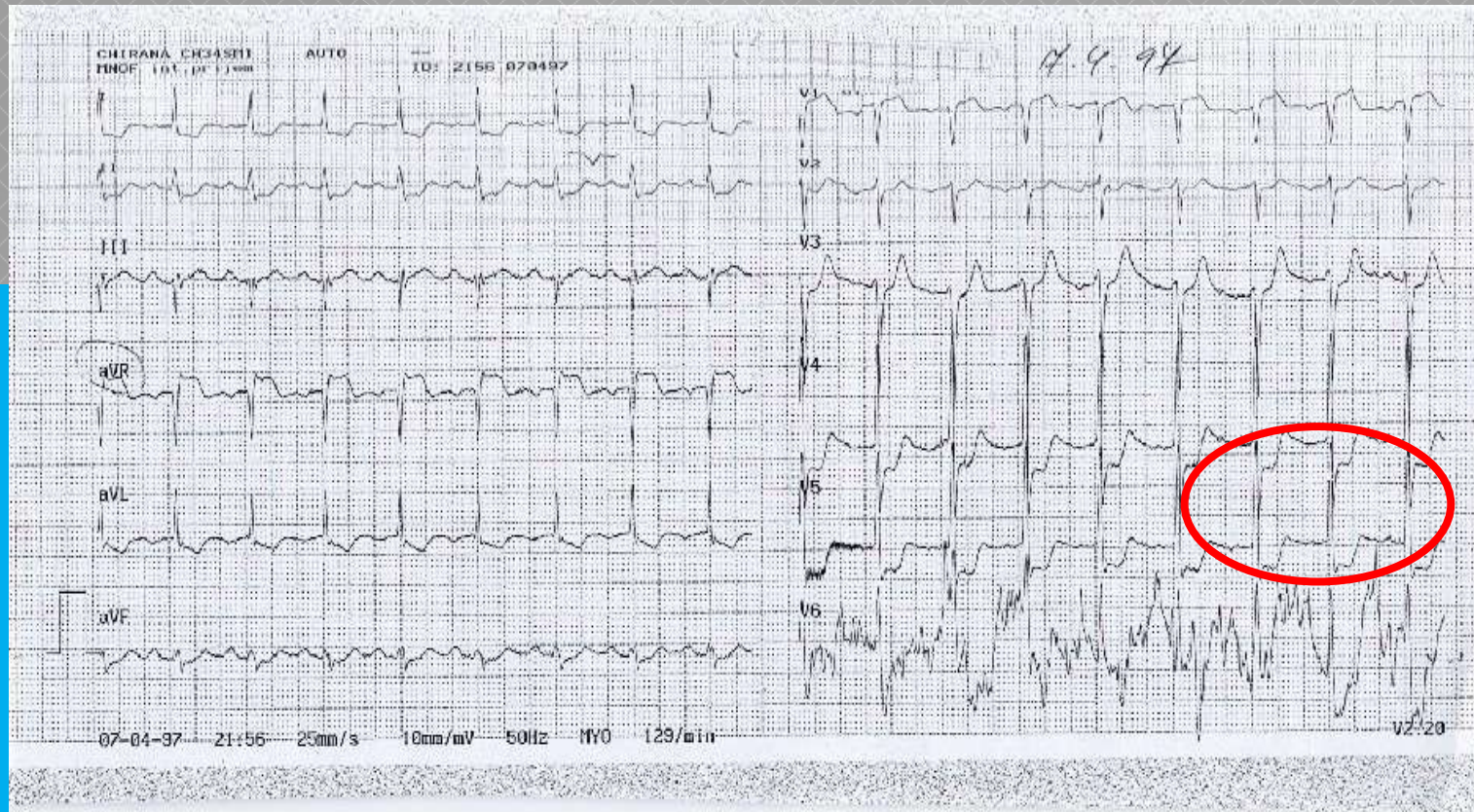


Tramadol 45 mg 8 10

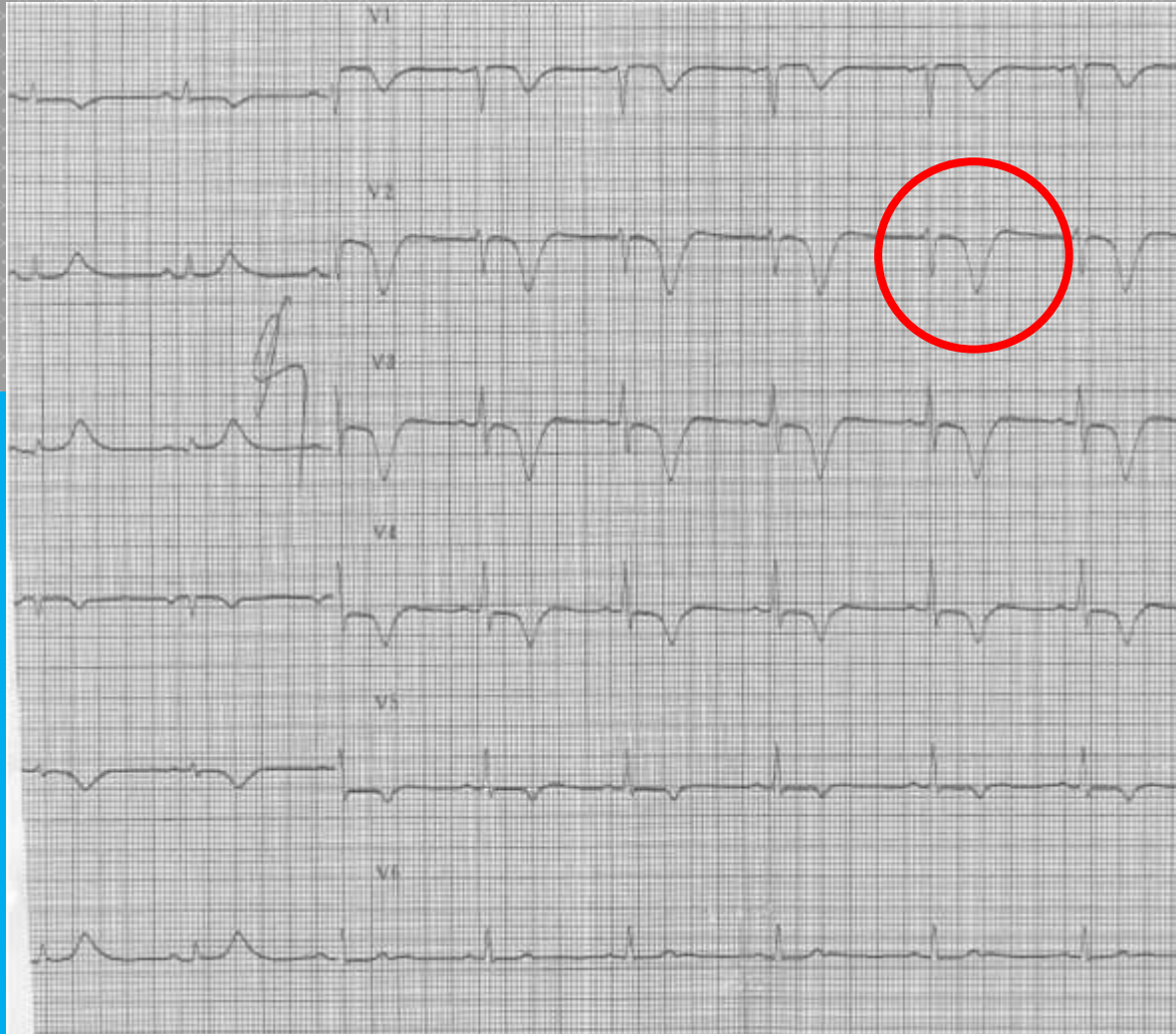
STEMI spodní



Non-STEMI - ST deprese

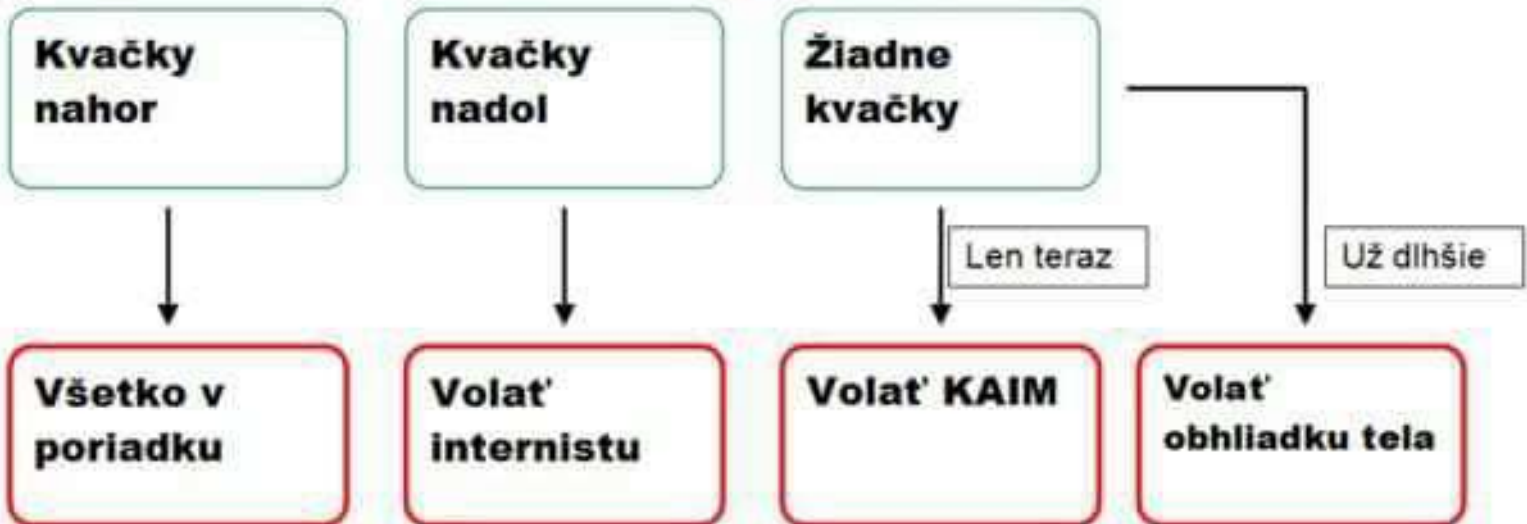

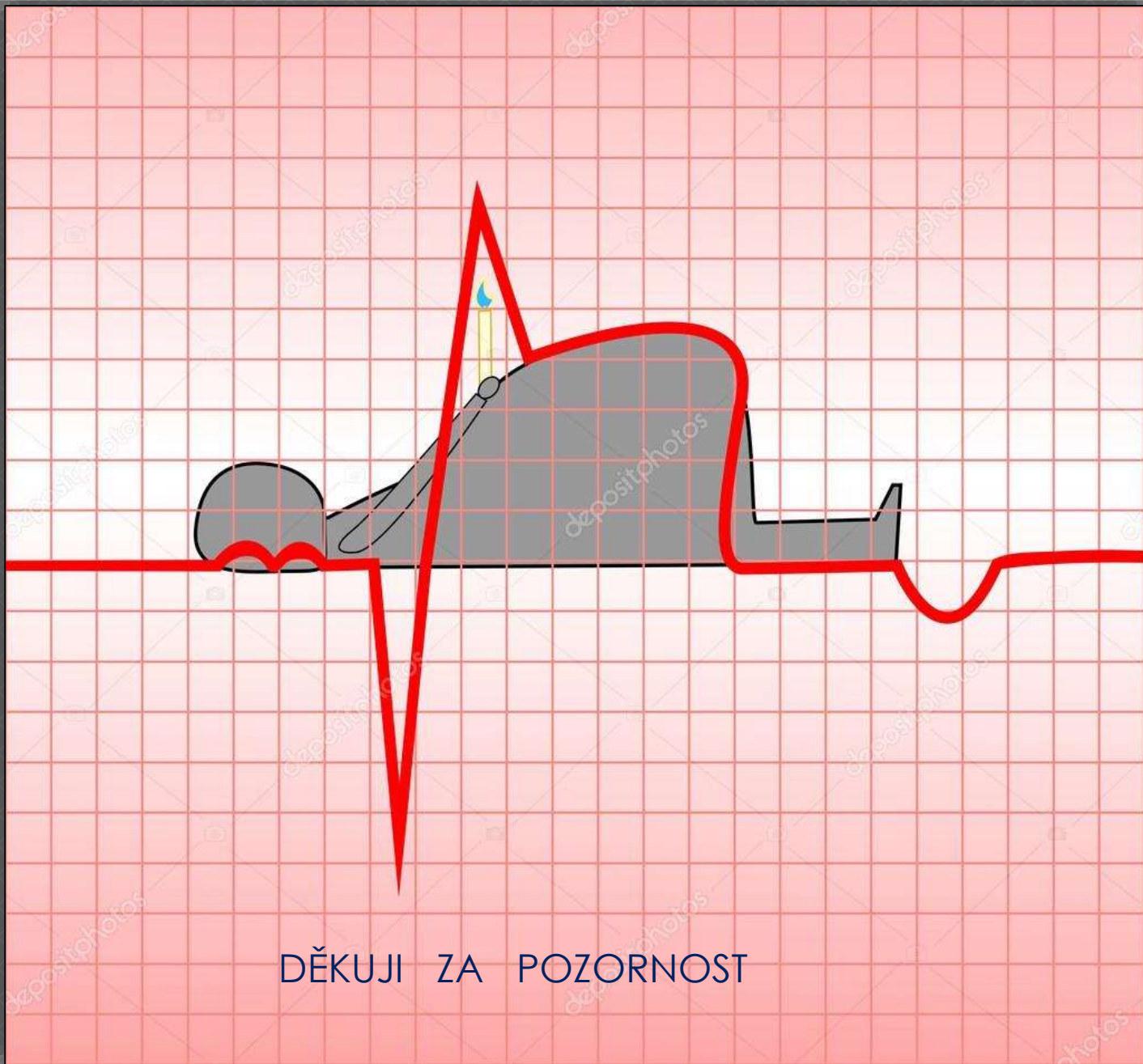
Non-STEMI – non-ST EKG změny (deprese, negativita T)



Hodnotenie EKG

pre chirurgické odbory





DĚKUJI ZA POZORNOST