

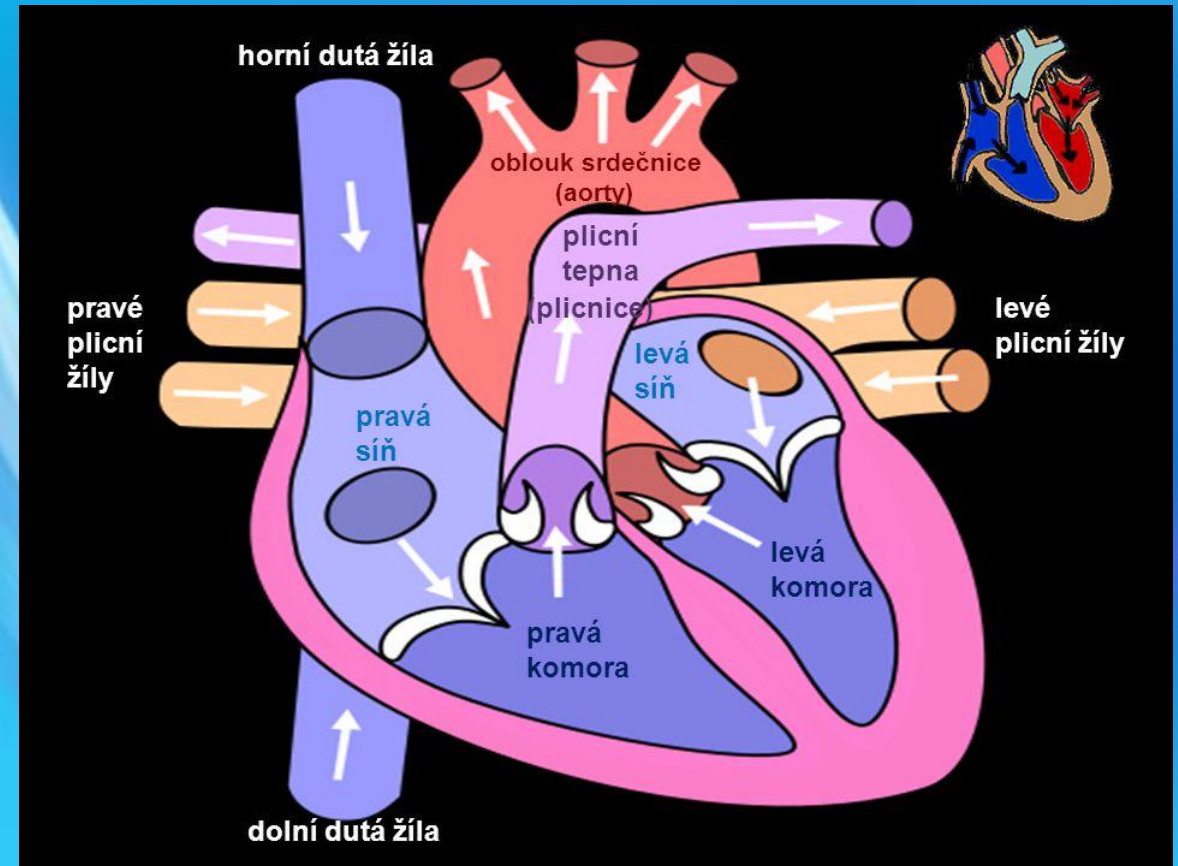
ÚLOHA SESTRY NA KATETRIZAČNÍM SÁLE PŘI IMPLANTACI PULMONÁLNÍ CHLOPNĚ

Pálová M., Tršová L., Mates M., Kopřiva K., Neužil P.

NEMOCNICE NA HOMOLCE

Úvod

- Týká se pacientů s vrozenou srdeční vadou (Fallotova tetralogie, atrezie plicnice, transpozice velkých tepen aj.).
- Alternativa reoperace u nemocných s pulmonální vadou resp. s dysfunkčním konduitem mezi pravou komorou a plicnicí.
- Katetrizační implantace – menší operační riziko.




Úvod

- Katetrizační implantace pulmonální chlopně (TPVI, PPVI) z anglického: „Transcatheter pulmonic valve implantation, Percutaneous pulmonic valve implantation“.
- První implantace ve světě v r. 2000 (prof. Bonhoeffer).
- První implantace v ČR v r. 2011 (Třinec).

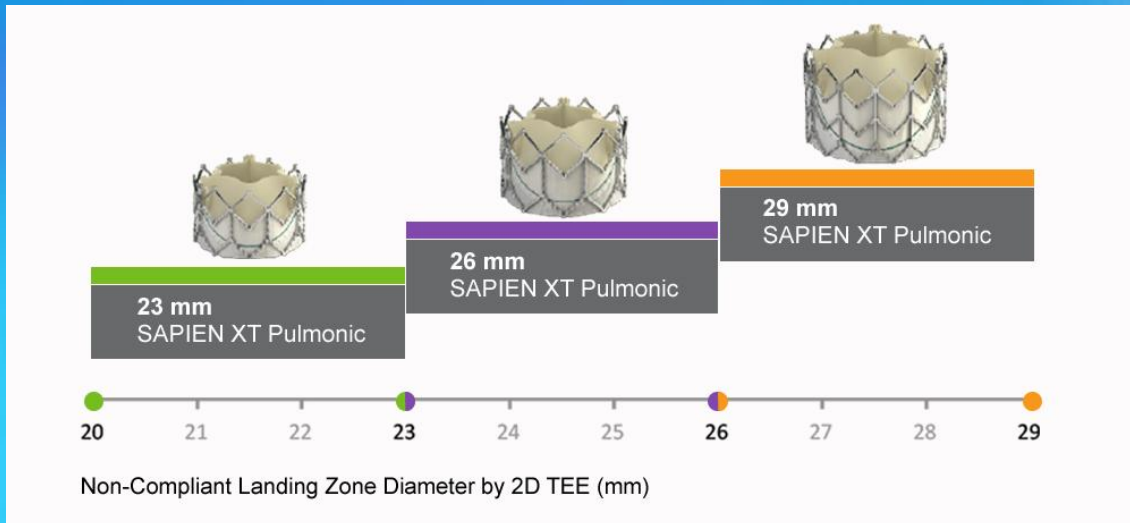
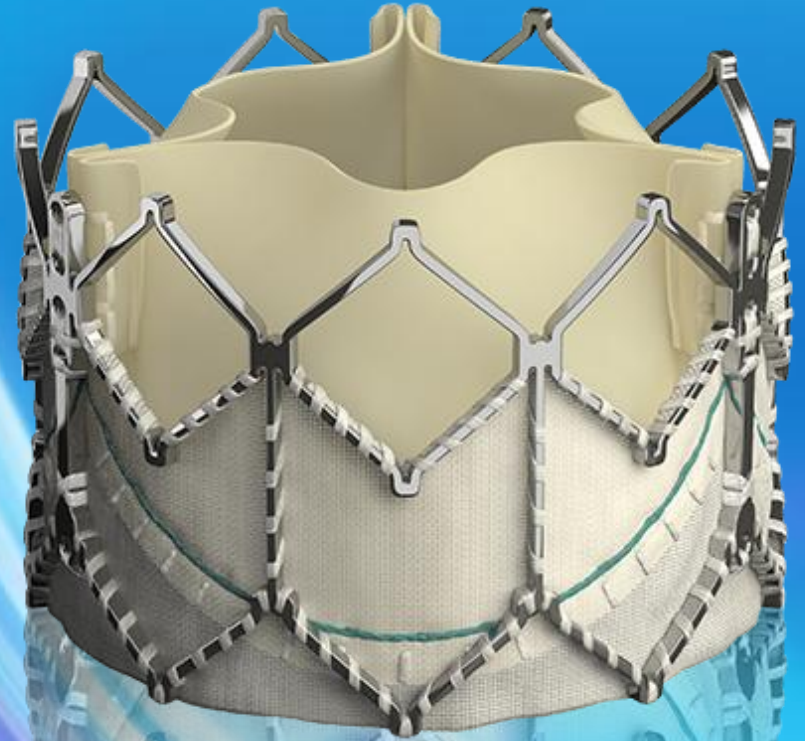
Indikace

- Pacienty posílá ambulance vrozených srdečních vad (součástí Kardiocentra NNH) na základě rozhodnutí indikační komise VSV.
- Vhodnost pacienta k TPVI se posuzuje podle:
 - Klinická indikace
 - Morfologie (anatomie plicnice, konduitu, velikost chlopně).
- Spolupráce s ambulancí VSV NNH od začátku.



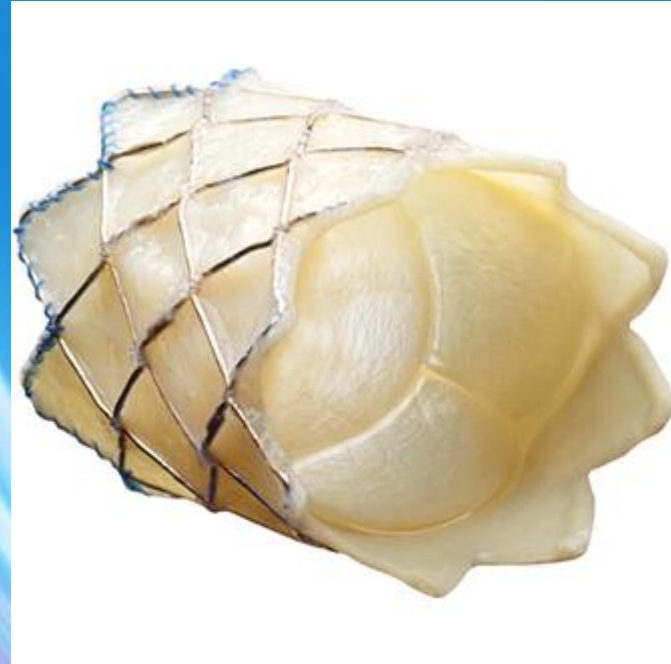Sapien XT

- Balonkem roztahovatelná chlopeň
- Velikost 23, 26 a 29mm



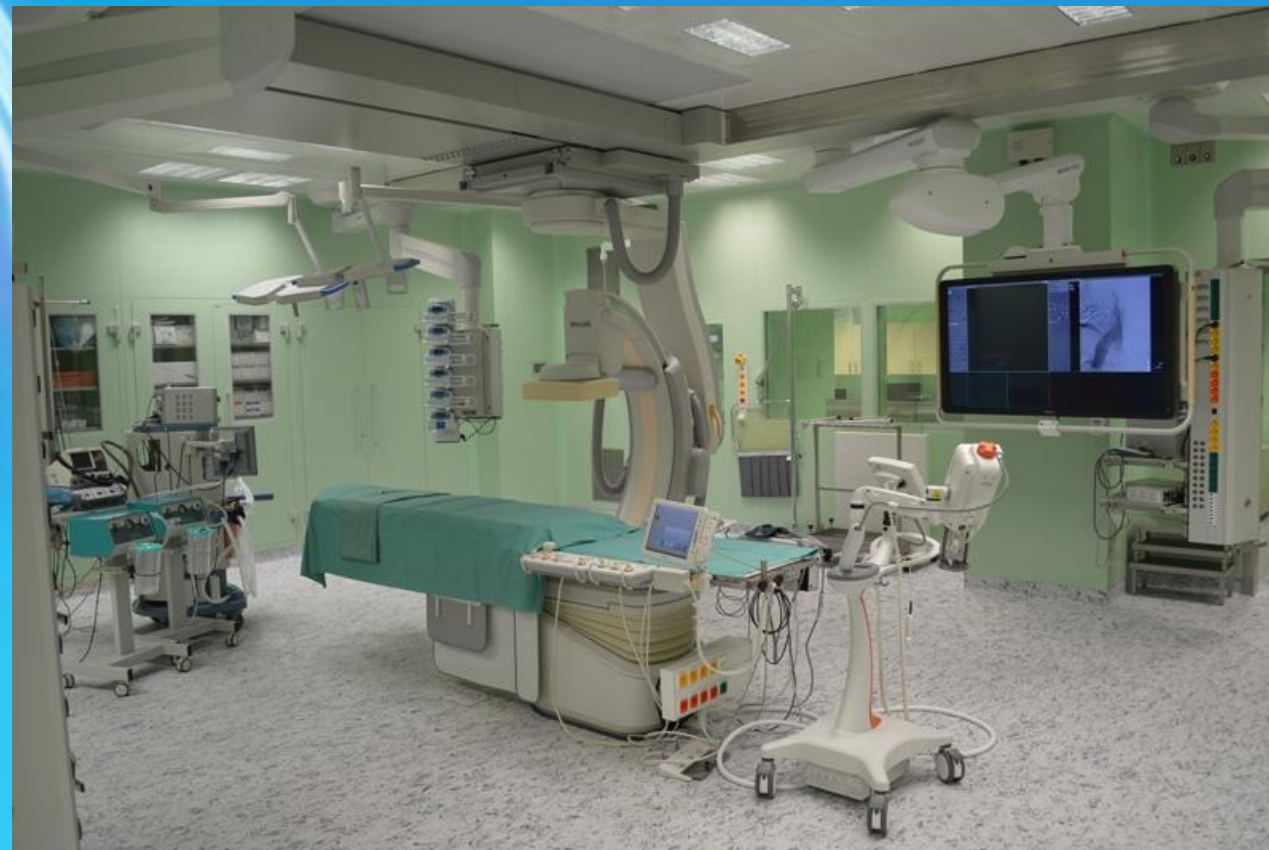Melody

- Část jugulární žíly s chlopní, která je všita do balonkem roztahovatelného stentu
- Maximální velikost 22 mm



Příprava pacienta k výkonu

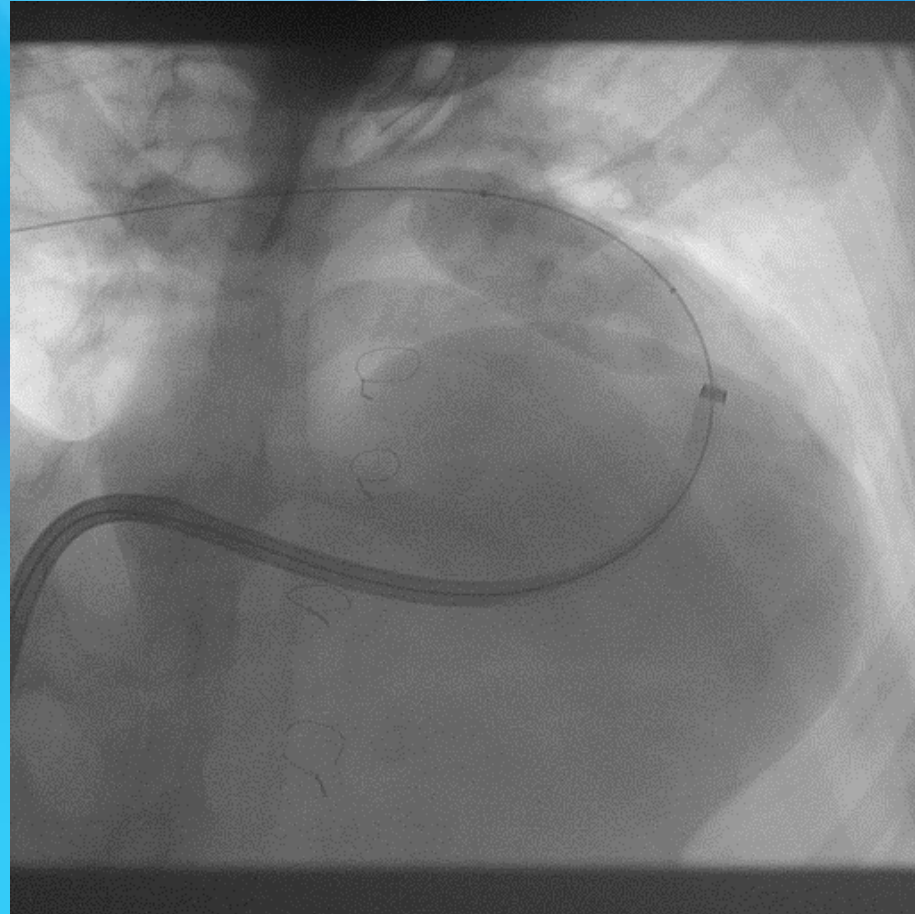
- CŽK, zajištění měření invazivního tlaku, PMK
- Výkon v CA nebo i lokální anestezii
- Poloha pacienta (vypodložený hrudník, ruce podél těla)
- Příprava sterilního stolku
- Zarouškování pacienta
- Příprava speciálního materiálu (dle typu chlopně)



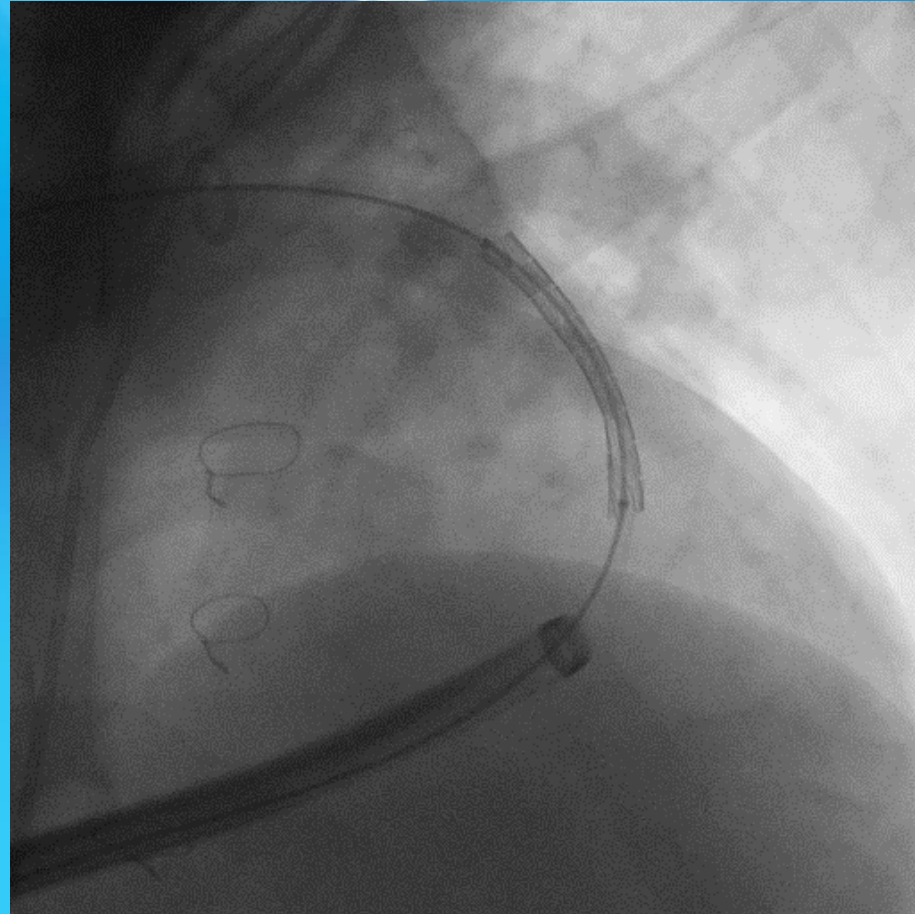
Výkon

- Obvyklý přístup v. femoralis, je možné i v. jugularis
- Kanyluje se i a. femoralis
- Před samotnou implantací chlopně se ev. provádí měření RVOT kalibračním (sizing) balonkem, během predilatací se provádí angiografie kor. tepen selektivním nástřikem nebo nástřikem do bulbu aorty k vyloučení komprese koronární tepny (RCx)

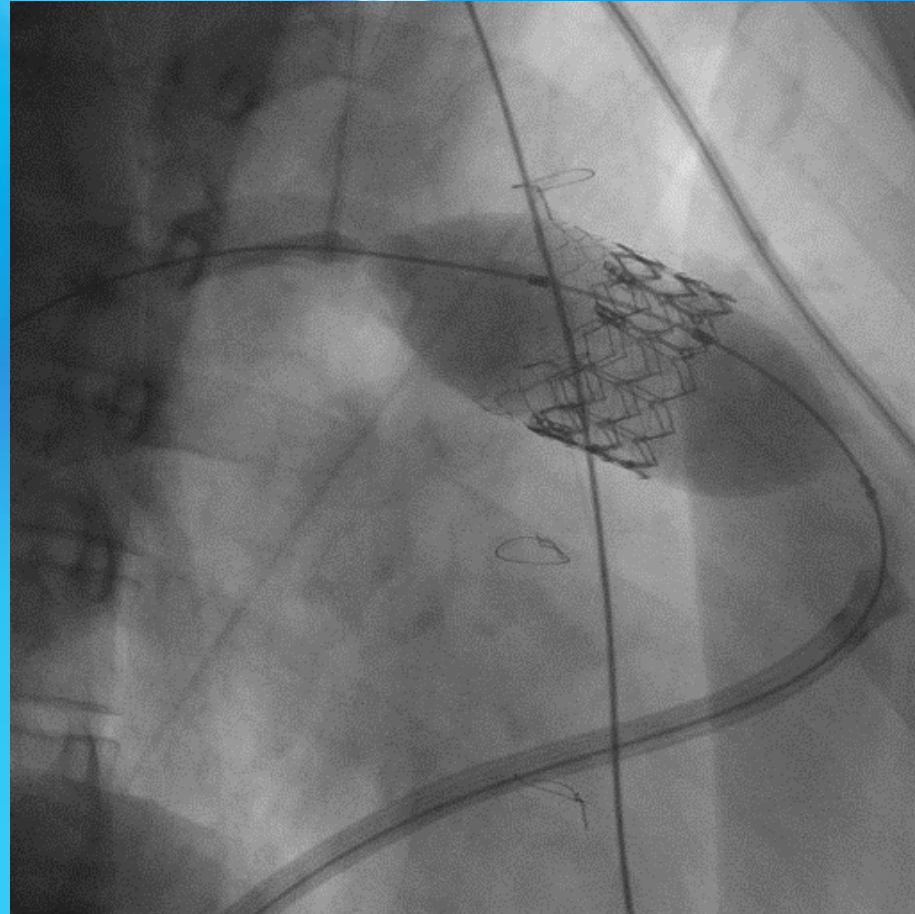
Kalibrační balonek



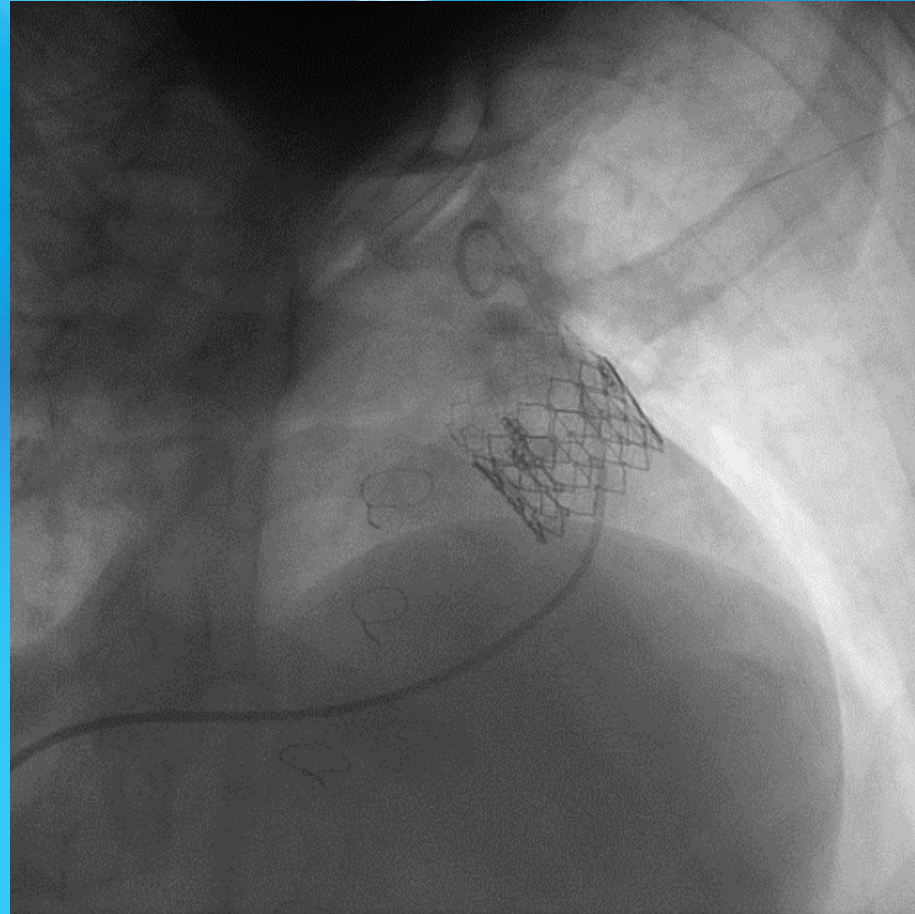
Implantace stentu (Andrastent)



Implantace chlopně (Edwards Sapiens XT)



Kontrolní zobrazení



Po výkonu

- Monitorace na JIMP
- Léky – antiagregační léčba (trvale kys. Acetylsalicylová + první 3 měsíce clopidogrel)
- Prevence IE
- Kontroly (skiaskopické za půl roku a rok) + kontrola v ambulanci VSV.

Výsledky

- Úspěšnost nad 95%
- Periprocedurální mortalita kolem 1%
- Ruptura konduitu 5%
- Riziko komprese koronární tepny 5%
- Vzácně perforace dist. větví plicnice nebo embolizace chlopně

TPVI Na Homolce

- První implantace v r. 2015
- Celkem 15 pacientů



Závěr

- Alternativa chirurgické léčby, je méně invazivní.
- Vývoj nových chlopní pro pacienty, kteří nemohou podstoupit TPVI z důvodu nevhodné morfologie.
- Sestra provází pacienta od prvního objednání z ambulnace VSV až po roční skiaskopickou kontrolu chlopně.

DĚKUJI ZA POZORNOST



© www.sestřička.com