

RECIDIVUJÍCÍ TROMBUS V GIGANTICKÉ LEVÉ SÍNI PŘI UČINNÉ ANTIKOAGULAČNÍ TERAPII

**Lucia Masárová¹, Jiří Ondrášek³, Jiří Seménka^{1,2}, Eva Šimarová⁴,
Roman Panovský^{1,2}**

¹1. interní kardio-angiologická klinika, Fakultní nemocnice u Sv. Anny

²ICRC, Fakultní nemocnice u Sv. Anny

³Centrum kardiovaskulární a transplantační chirurgie, Brno

⁴Klinika zobrazovacích metod, Fakultní nemocnice u Sv. Anny

Brno, 8.5.2018




FIBRILACE SÍNÍ – VÍCE NEŽ 100 LET

Thomas Lewis^[1], Rothberger a Winterberg^[2]

Arthur Cushy^[3]

1900 – přímé spojení mezi
nepravidelností srdečního
pulzu a aurikulární fibrilací síní.



<http://www.themitralvalve.org/mitralvalve/sir-thomas-lewis>

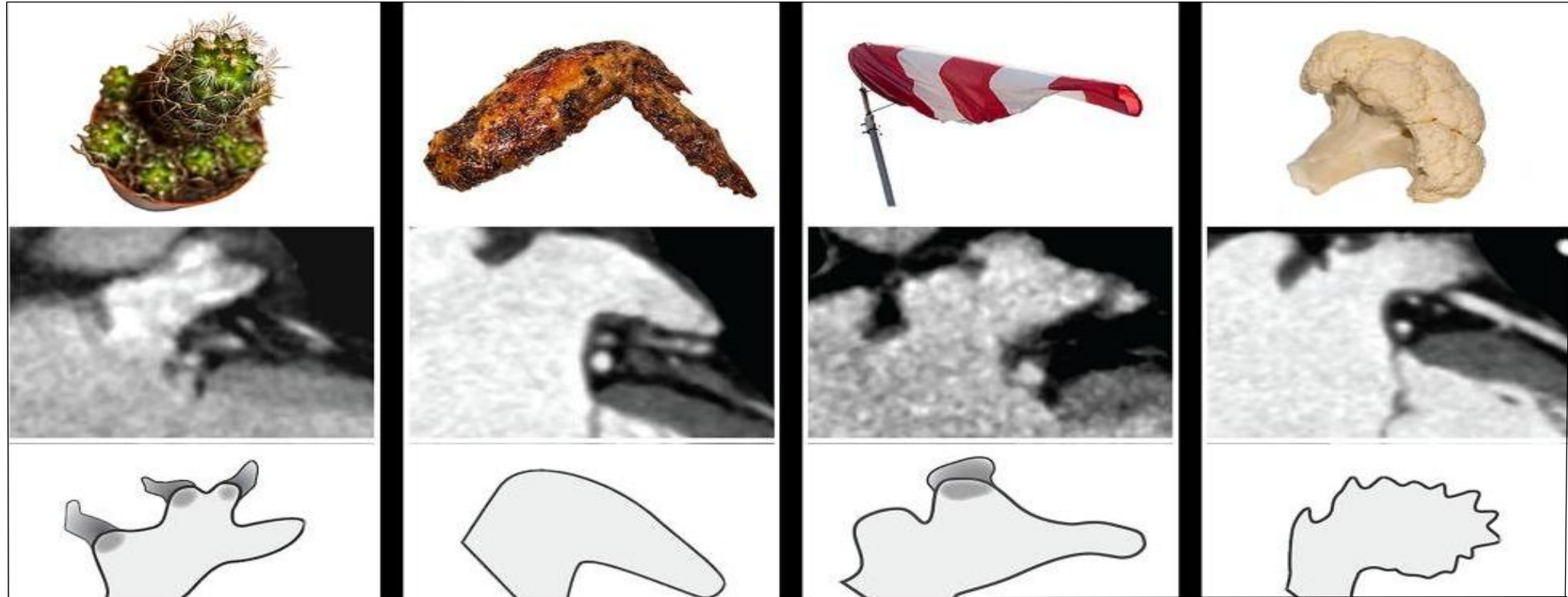
¹ Lewis T. Auricular fibrillation: a common clinical condition. Br Med J. 1909;2:1528.

² Rothberger CJ, Winterberg H. Vorhofflimmern und Arhythmia perpetua. Wien Klin Wochenschr. 1909;22:839–44.

³ Cushny AR, Edmunds CW. Paroxysmal irregularity of the heart and auricular fibrillation. Am J Med Sci. 1907;133:66–77.



TYPY OUŠEK LEVÉ SÍNĚ DLE WANGA¹



¹Korhonen M, Muuronen A, Arponen O, et al. Left Atrial Appendage Morphology in Patients with Suspected Cardiogenic Stroke without Known Atrial Fibrillation. Toyoda K, ed. *PLoS ONE*. 2015

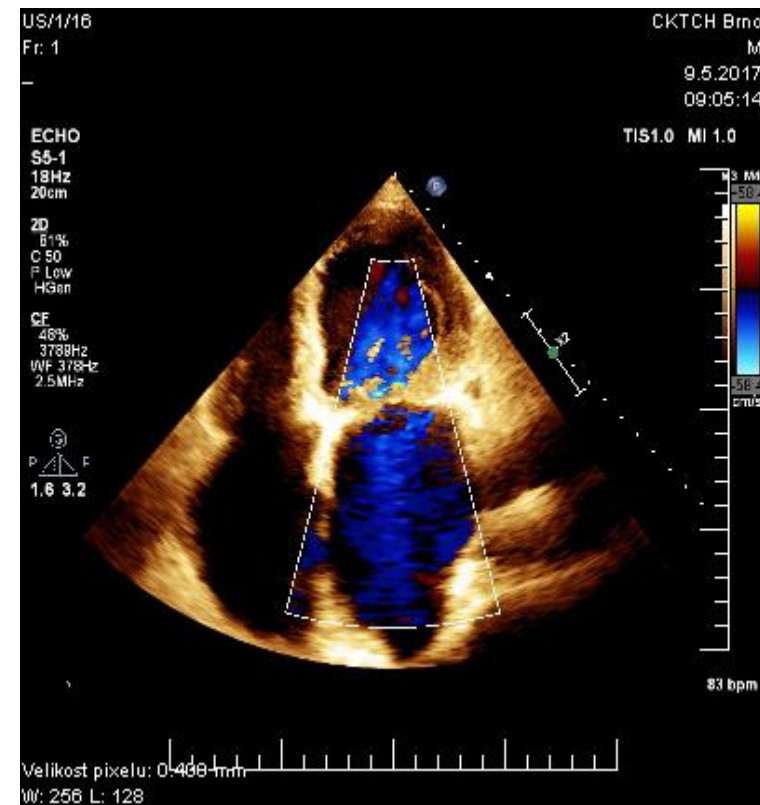
KAZUISTIKA – Muž, nar. 1944

RA: otec + 83, matka + 78 CMP

OA: prvozáchyt **fibrilace síně od roku 2001**,
při dekompenzované thyreotoxikóze, CHOPN,
hypertenze...

FA: účinně antikoagulován Warfarinem, Betaxa,
Thyrosol, Euphyllin, Furon, Prestarium

Echo srdce 5/2017: LK 60, EF LK 65%,
LS 79 (apik. 75x10,5), RV 70ml



1. KARDIOCHIRURGICKÁ INTERVENCE

- náhrada mitrální chlopně **bioprotézou**
- anuloplastika trikuspidální chlopně ringem
- **uzávěr ouška levé síně**

Podávání NOAC by mělo být zvaženo jako alternativa k VKA u nemocných s aortální stenózou, aortální regurgitací nebo mitrální regurgitací, když mají fibrilaci síní.

IIa

B

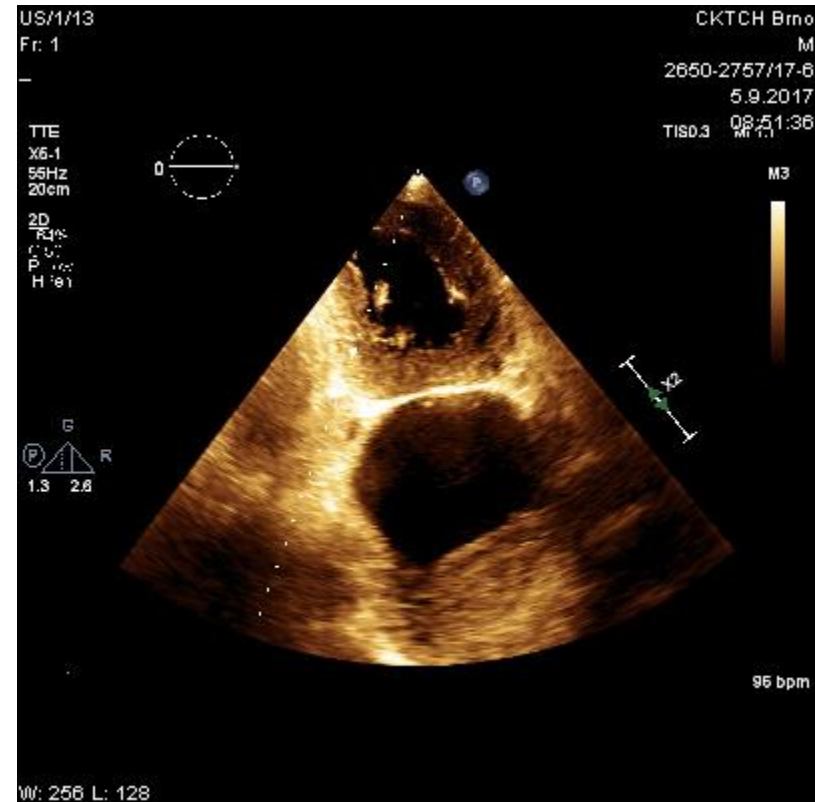
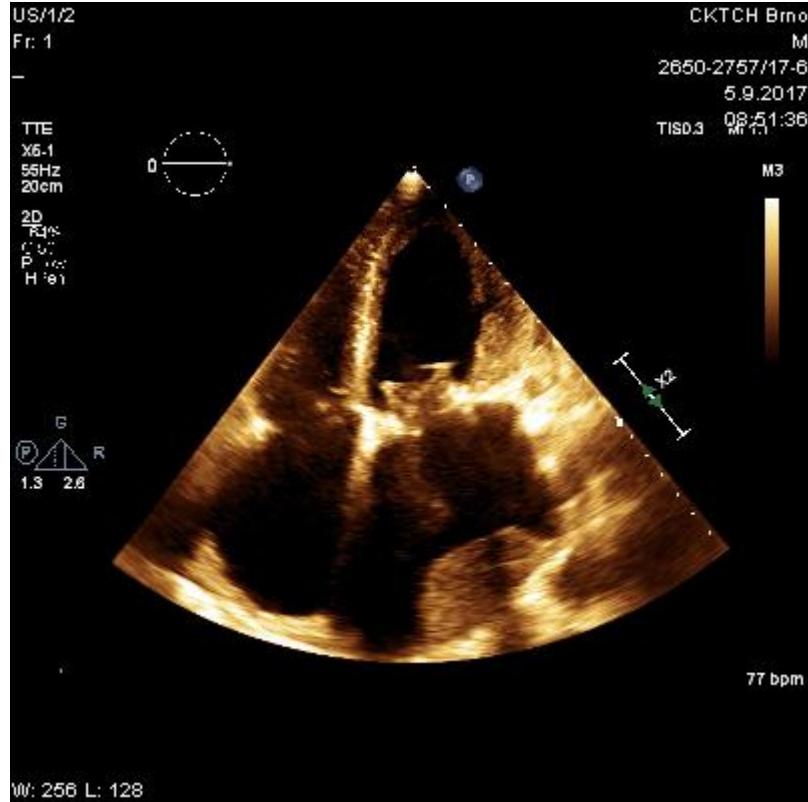
Antagonisté vitamínu K (VKA) zůstávají základem léčby u pacientů s biologickými srdečními chlopněmi krátce po operaci; NOAC zřejmě poskytuje tu samou ochranu – **POZOR NE U MECHANICKÝCH CHLOPNÍ.**

Veletrhy Brno | 6.–9. května

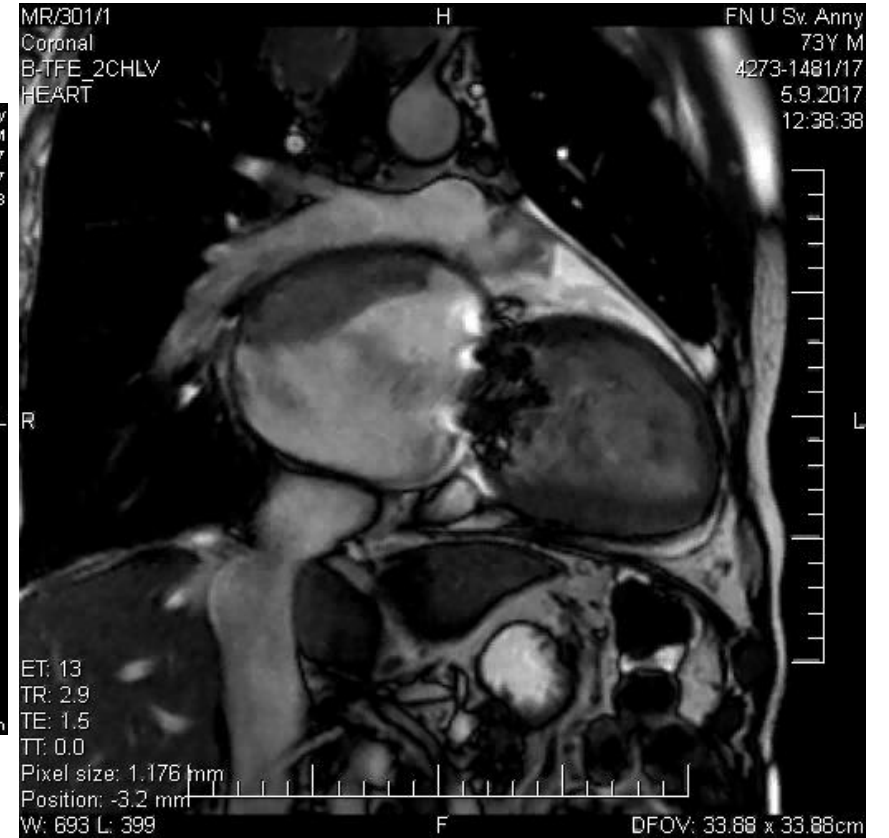
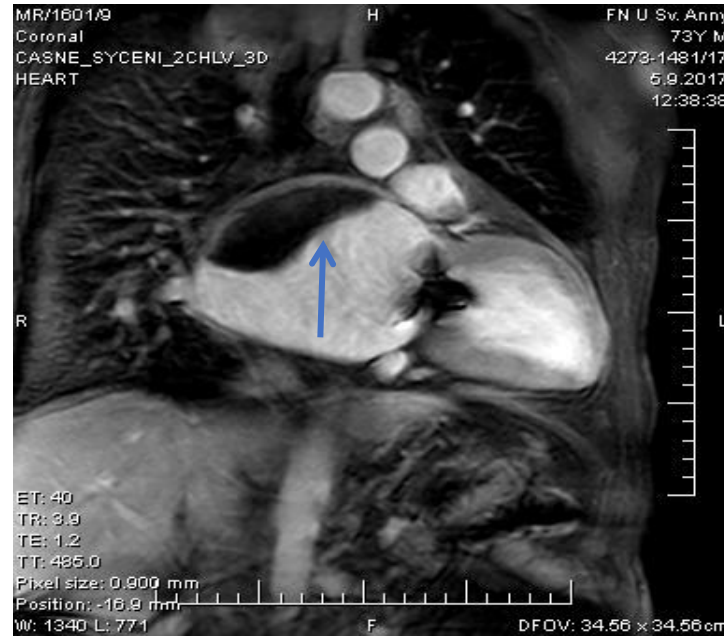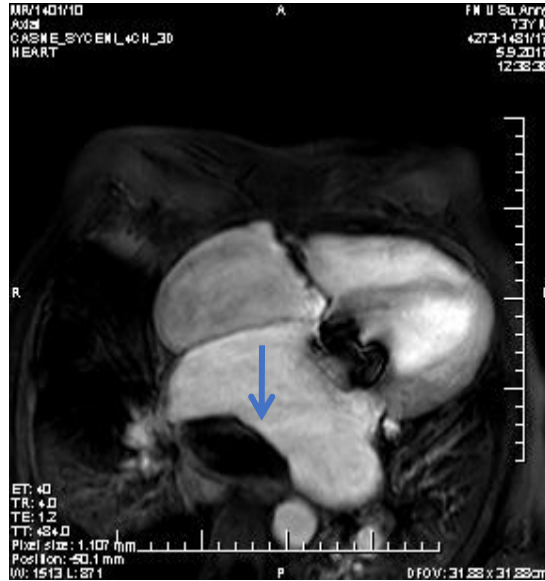
XXVI. VÝROČNÍ SJEZD
ČESKÉ KARDIOLOGICKÉ SPOLEČNOSTI

2018

TŘÍMĚSÍČNÍ FOLLOW-UP OD OPERACE



Trombus vs myxom?



2. KARDIOCHIRURGICKÁ INTERVENCE

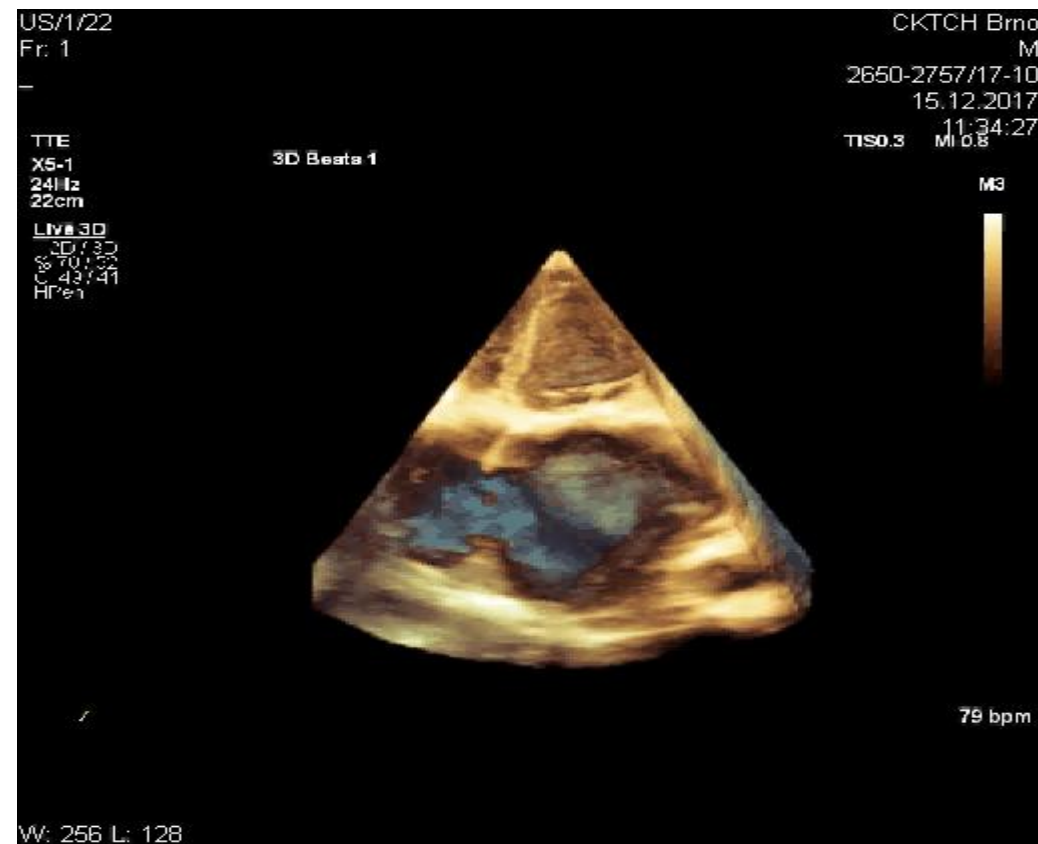
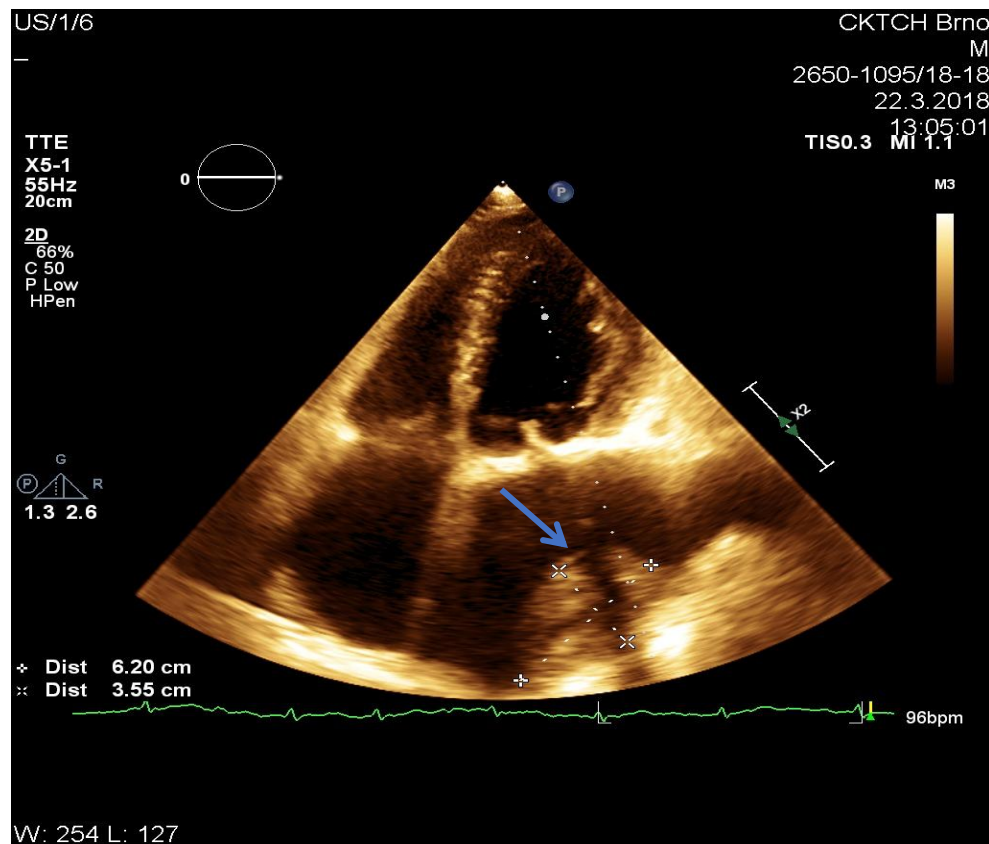
- Trombectomie (60x30cm) – histologicky verifikovaný trombus
- Leiden G1691A
- Protrombin G20210A

NAJČASTĚJŠÍ MUTACE NEGATIVNÍ.....

Mechanické náhrady		
Přidání nízké dávky kyseliny acetylsalicylové (75–100 mg/den) k VKA by mělo být zvaženo po <u>tromboembolické komplikaci vzniklé navzdory adekvátnímu INR.</u>	Ila	C




ŠESTIMĚSÍČNÍ FOLLOW-UP OD OPERACE



ETIOLOGIE TROMBU II.

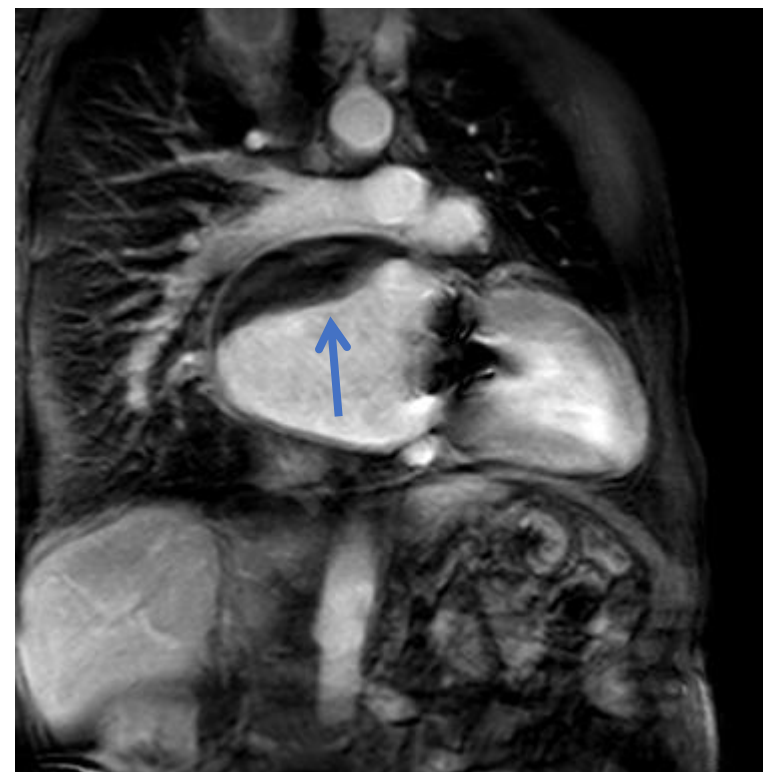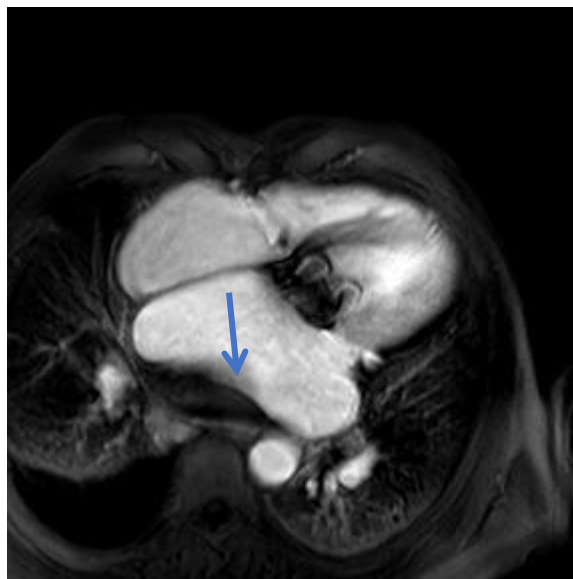
- **Imunologické testy:** IgG a IgM proti kardiolipinu, glykoproteiny
- **Hematologické:** antitrombin, fibrinogen, PFA 100 col/epi a ADP, homocystein
- **Onkologické vyšetření:** onkomarkery, CT plic, kolonoskopie

VŠE NEGATIVNÍ...



DEVÍTIMĚSÍČNÍ FOLLOW-UP OD OPERACE

24/04/2018



SHRNUTÍ KAZUISTIKY

- ✓ Uzávěr ouška levé síně
- ✓ Biologická protéza
- ✓ VKA (plus trombex/ASA)
- ✓ Došetření trombofilních stavů

Antikoagulační léčba pomocí VKA a/nebo UFH je doporučena u trombózy bioprotézy před zvažáním reintervence.

I

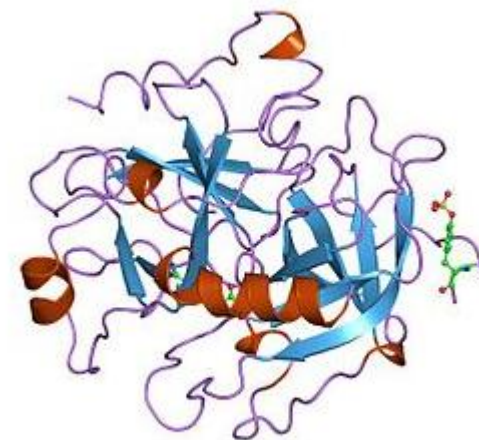
C

PROZATÍM TROMBUS BEZ REGRESE...

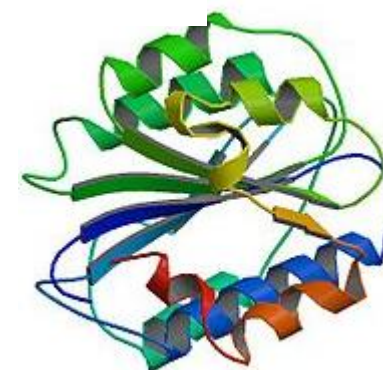


DISKUZE

- Redukce objemu levé síně
(Corey at al., 2011)
- Nastavení INR 3,0-3,5 a více
(Mohamed et al., 2018)
- Pokus o rozpuštění trombu pomocí UHF
(Jang et al., 2010)



Thrombin



Von Wilebrandův faktor

NOAC VERSUS WARFARIN

- A case of cerebral embolism with a large thrombus in the left atrium, and a recurrence of thrombus in the left atrium after the maze procedure.

(PMID:28954974)

Abstract	Citations	Related Articles	Data	BioEntities	External Links
--------------------------	---------------------------	----------------------------------	----------------------	-----------------------------	--------------------------------

[Arakawa M¹](#), [Shimoyama T¹](#), [Matsumoto N¹](#), [Suda S¹](#), [Kurita J²](#), [Kimura K¹](#)

[Affiliations](#) ▶

[Rinsho Shinkeigaku = Clinical Neurology](#) [28 Sep 2017, 57(10):584-590]

Type: Journal Article, Case Reports (lang: jpn)

DOI: [10.5692/clinicalneurology.001069](https://doi.org/10.5692/clinicalneurology.001069) 

Abstract

A 67-year-old woman developed weakness of the entire left side of the body and disturbance of consciousness, and was admitted to our hospital. She had atrial fibrillation (AF) on arrival at the hospital. Diffusion weighted magnetic resonance imaging showed high intensity area in the right basal ganglia, and magnetic resonance angiography showed occlusion of the right internal carotid artery (ICA). Thrombolytic therapy with intravenous tissue plasminogen activator (IV tPA) was administered 225 minutes after onset, and endovascular procedure also performed. After endovascular therapy, the patient had successful recanalization of the right ICA. Transesophageal echocardiography (TEE) showed a mass in the left atrium. Cardiac surgery for the excision of a left atrial mass and the maze procedure for atrial fibrillation were performed on the 29th hospital day. The mass was pathologically confirmed as thrombus. Follow up TEE after cardiac surgery revealed recurrence of thrombus at the both origin of pulmonary vein in the left atrium. Finally, the thrombus was disappeared at 6-month after onset with taking warfarin. She had no stroke events during the clinical course.




TAKE HOME MESSAGE

- **Gigantická levá síň** představuje zvýšené riziko vývoje různých komplikací včetně **vzniku trombů**, trombembolické příhody, hemodynamické nestability a náhlé smrti. (Kawazoe et al., 1983)
- Riziko vzniku **trombembolismu** se zvyšuje s **velikostí levé síně** nezávisle na **účinné antikoagulační terapii**. (Apostolakis et al., 2008)
- Každý pacient si vyžaduje **individuální komplexní přístup** a terapii **šitou na míru**.



DĚKUJI ZA POZORNOST.



<https://www.everydayhealth.com/atrial-fibrillation/living-with/atrial-fibrillation-isnt-just-older-persons-problem/>

