

# Reveal ling

Martina Kadlecová, Kristýna Kemzová

Nemocnice Na Homolce

# Diagnostika arytmií

- Důležitou roli hraje možnost dlouhodobého monitorování pacientů
- Standardní možnosti dlouhodobého monitorování nevedou vždy k úspěšné diagnostice
- Zde je indikace k dlouhodobé monitoraci monitorem reveal

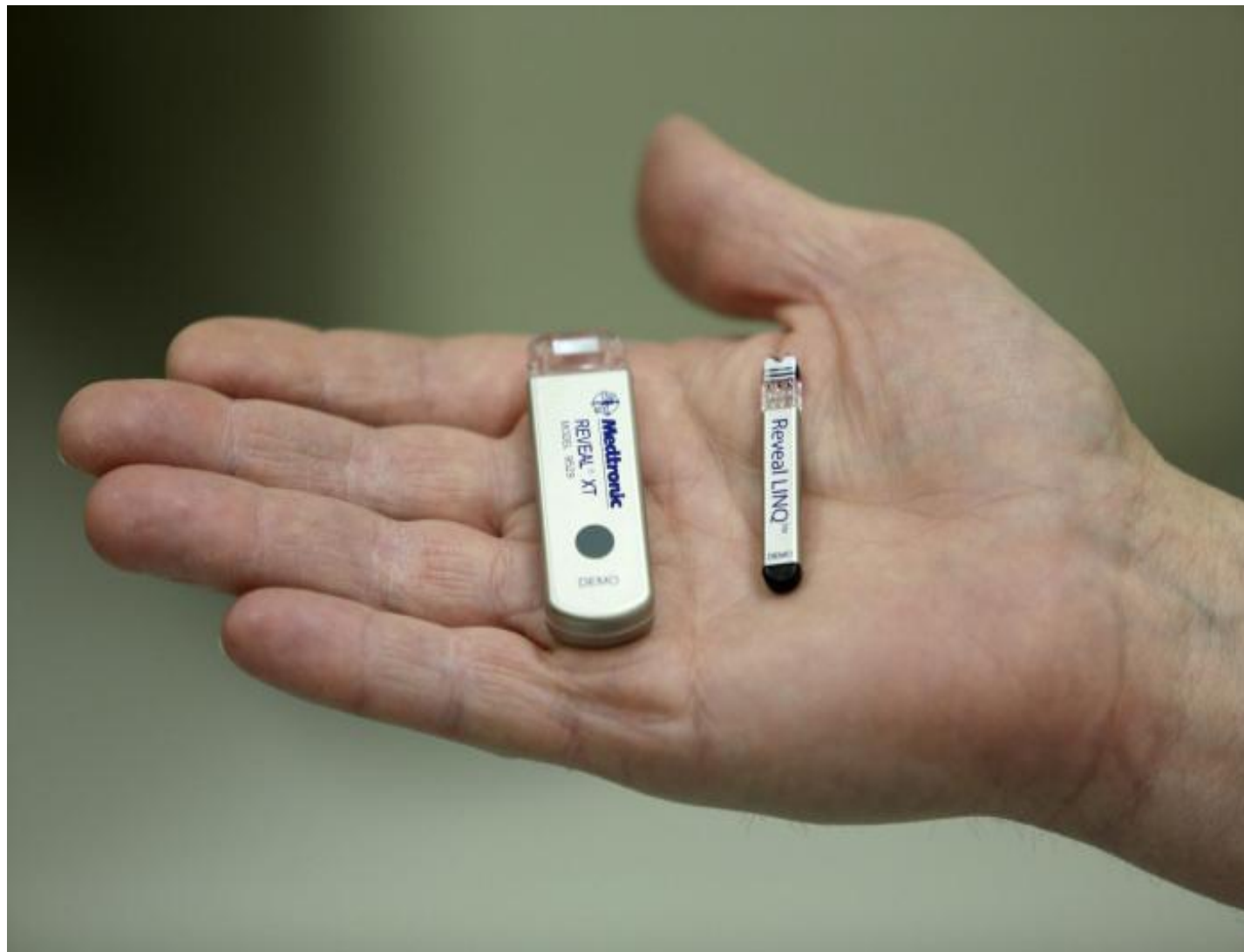# Indikace

- Monitorace velmi málo frekventních palpitací, které nejsme schopni zachytit pomocí žádných jiných neinvazivních monitorovacích metod.
- Detekce, nebo vyloučení arytmiického původu synkopy, kdy Holterovo monitorování EKG, elektrofyzilogické vyšetření ani test na nakloněné rovině neprokázaly příčinu synkopy.

# Možnosti diagnostiky

- 24 hod. Holterovské monitorování
- LOOP recorder – 7 - 14 denní
- MDT karta
- Domácí monitor např. OMRON
- Hospitalizace
- EFV – invazivní
- Test na nakloněné rovině – invazivní

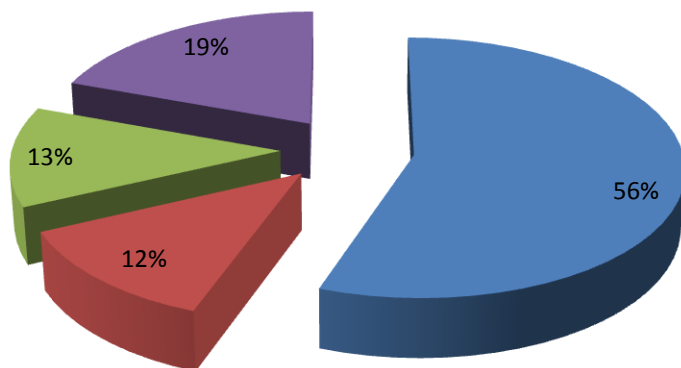
# Reveal XT, Reveal linq



# Soubor pacientů v NNH

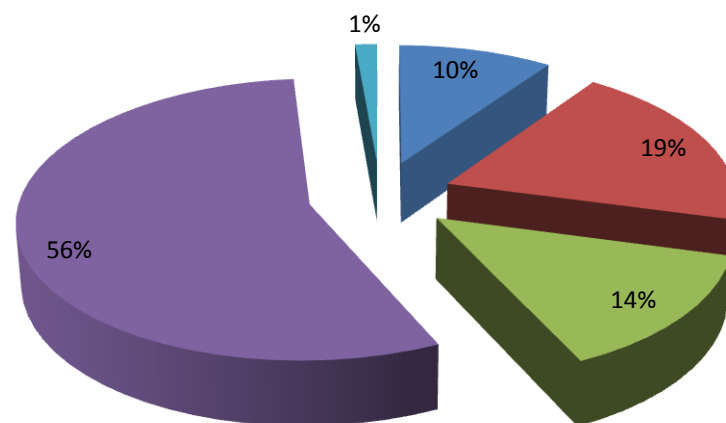
## Indikace k implantaci

- synkopy/ presynkopy
- palpitace
- synkopy a palpitace
- ostatní



## Výsledky

- ablace
- konzervativně
- ks
- bez arytmií
- kardiochirurgie



52 implantací



Vaclav Kinzl

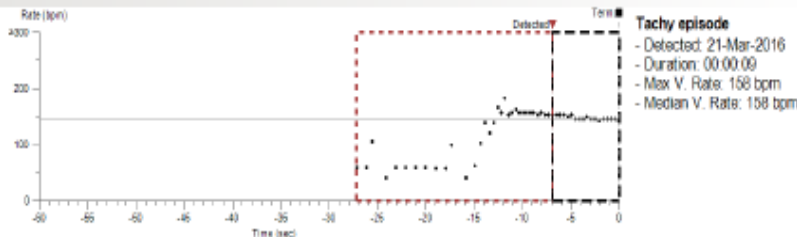


History

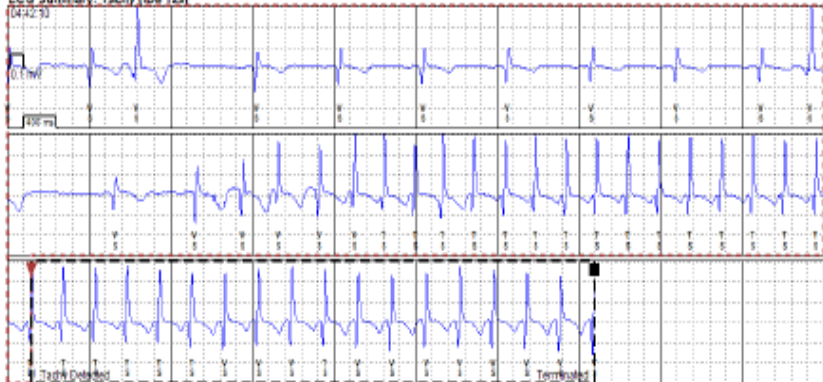
Date of Birth: 05-Jun-1930	ID: 3006554056	Follow-up Physician: Neužil, Petr	Battery: OK
Phone: 235319963	Reason for Monitoring: Syncope	Date of Implant: 24-Feb-2016	



Event Summary: Tachy episode (ID# 129)



ECG Summary: Tachy (ID# 129)



Counters



Observations

21-Mar-2016 00:05 to 22-Mar-2016 00:05

- CareAlert: Tachy

	Since 21-Mar-2016 00:05	Lifetime
Symptom	0	0
Tachy	1	15
Pause	0	60
Brady	0	10
AT	0	35
AF	1	10
% of Time in AT/AF	77.2%	10.4%

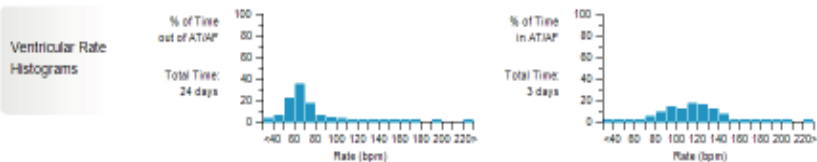
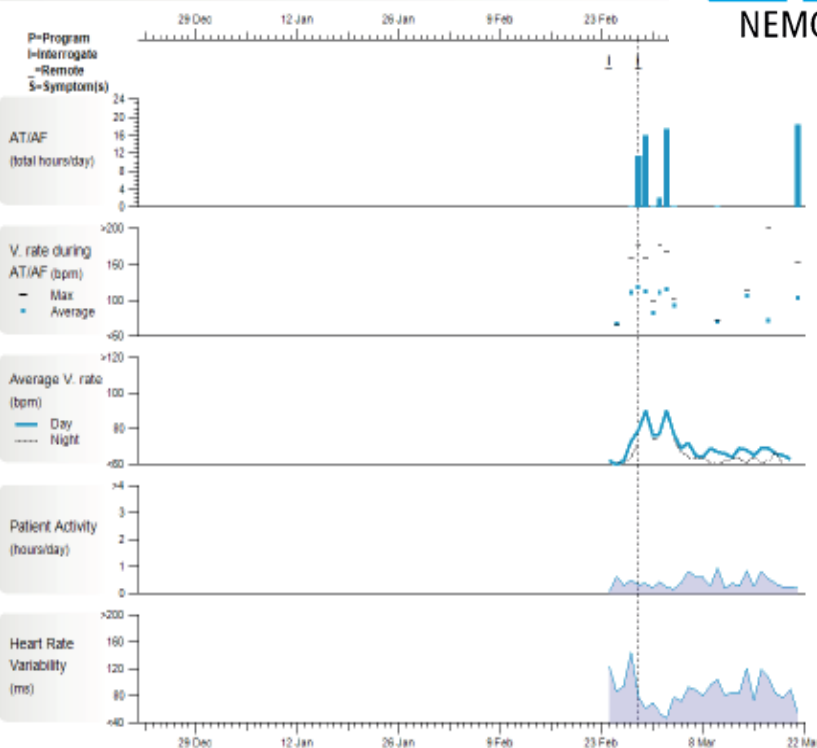
Signature



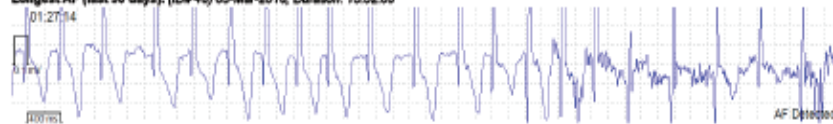Vaclav Kinzl



90 Day Car  
22-Dec



Longest AF (last 90 days): (ID# 48) 03-Mar-2016, Duration: 15:52:00



# Příprava pacienta před zavedením

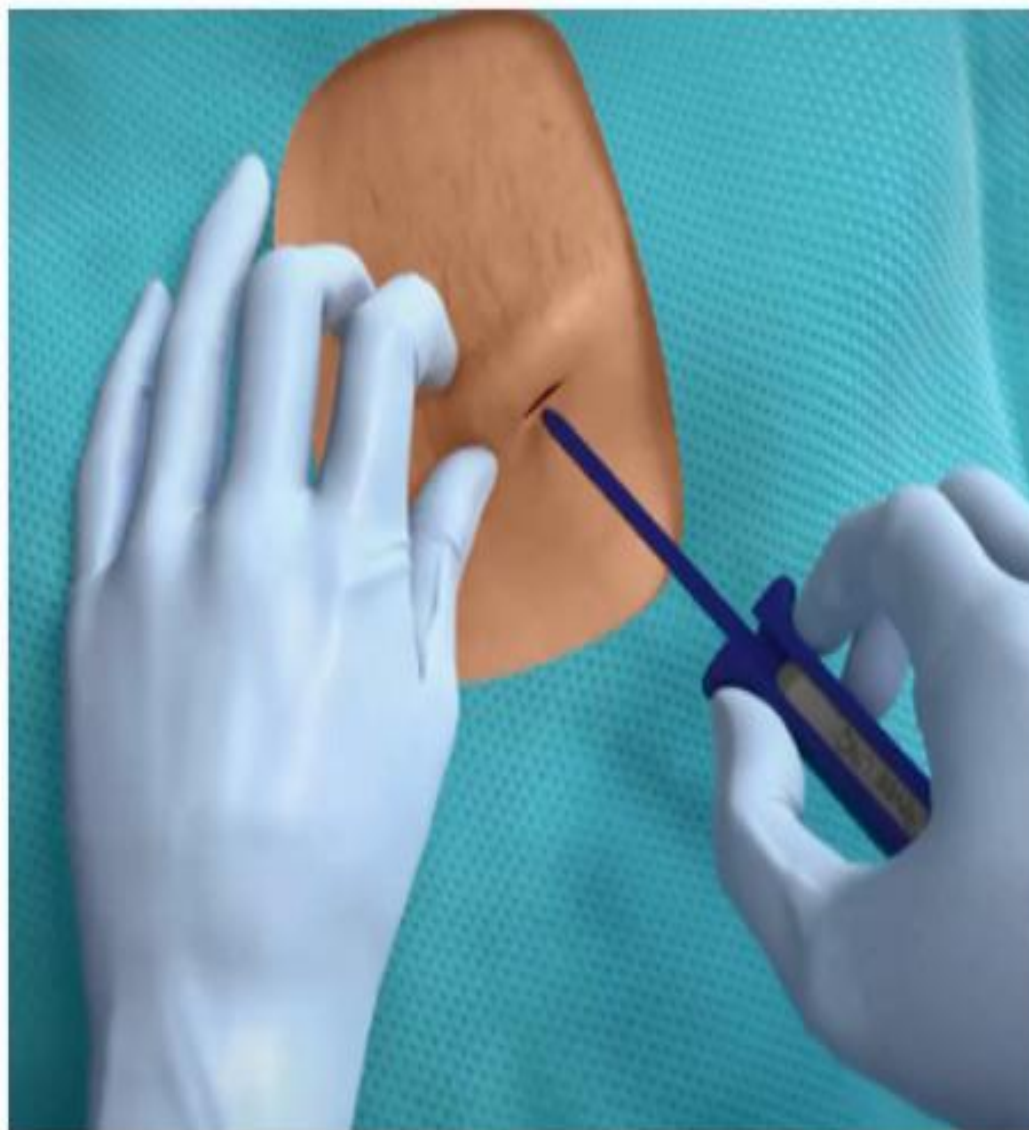- Pacient přichází na doporučení kardiologa – arytmologa
- Výkon se provádí v ambulantním režimu
- Sestra pacienta připraví na operační sál
- Příprava dokumentace – informované souhlasy, standardně vedená ambulantní dokumentace – hodnoty vitálních funkcí
- Pacient je vyšetřen lékařem



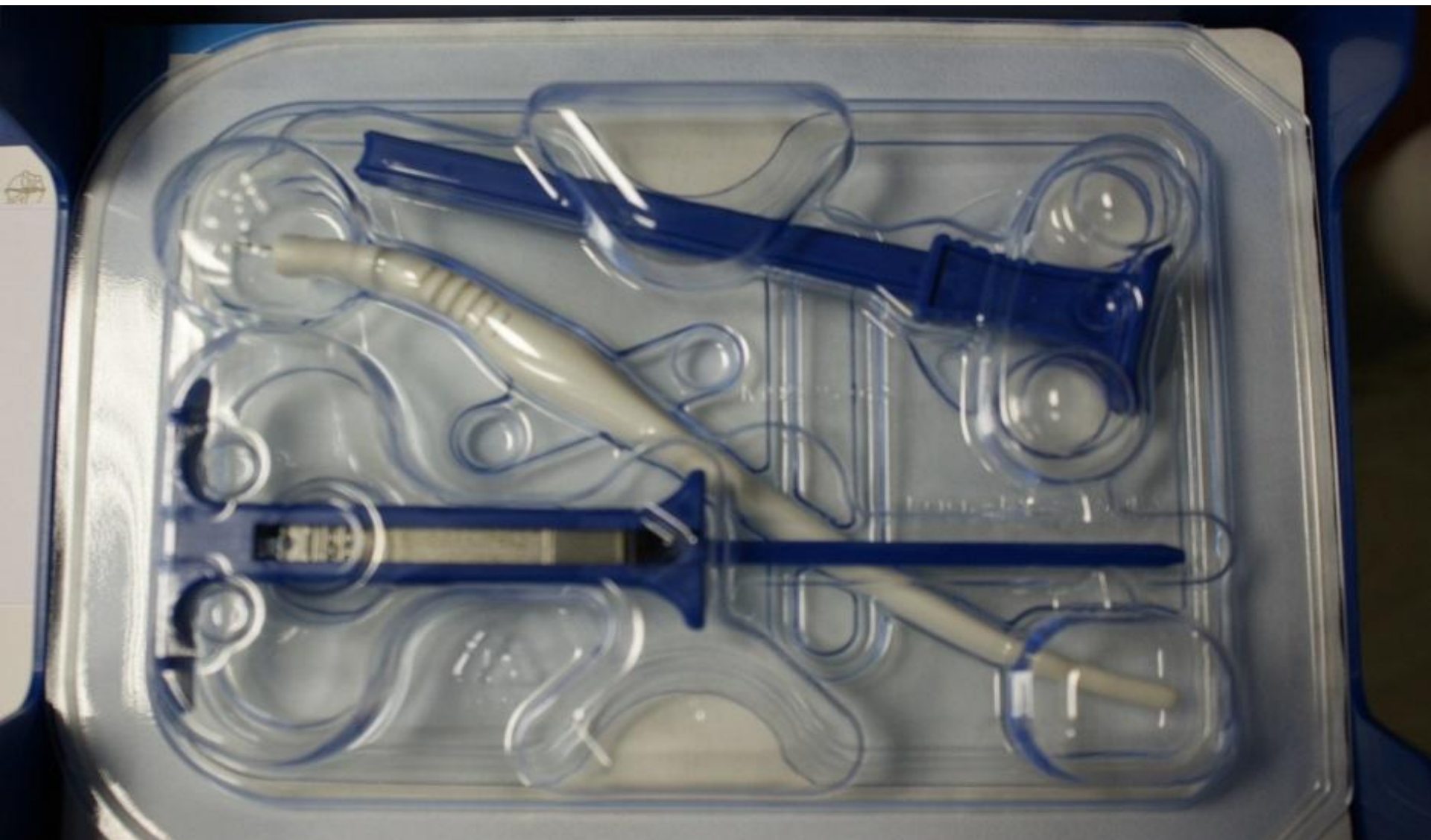# Zavedení revealu linq

- Reveal – implantace na sterilním operačním sále punkční technikou
- Lokální anestezie
- Drobný operační zákrok
- Oblast podklíčku
- Doba zákroku : 15 minut včetně přípravy

# Zavedení punkční techniky



# Obrázek revealu lina



# Edukace pacienta

- Po zavedení revealu line je pacient vybaven patientskou jednotkou
- Technik pacienta opakovaně edukuje o reportingu dat z přístroje
- Pacient je vybaven telefonickým kontaktem na pracoviště

# Péče o operační ránu

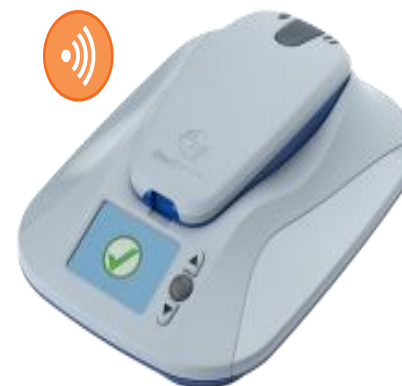- Po zákroku je místo vpichu kryto sterilním obvazem
- Převaz je doporučen na druhý den od zákroku
- Pokud operatér použil steh - stehy ex 8. den
- Na našem pracovišti používáme steril strip – ex. 8. den
- Pacient je seznámen s termínem kontroly
- Pacient odchází bez omezení

# Přenos dat - sledování

- Automatický přenos EKG epizod přes systém CareLink na server
- Jednoduchý přístup k EKG epizodám přes web

# System EKG monitorace

Aktivátor epizod



MyCareLink™  
Pacientský  
Monitor

**Patient Details:** Johnson, Rex  
PID49780321  
Reveal LINK™ Date of Birth: 01/11/1951  
Last Audit: 26-Jan-2012  
Transmission Details Transfer Out  
Discontinue

Overview Profile **History** Schedule CareAlert Notification

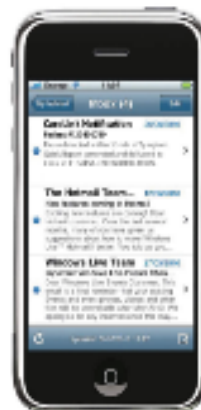Indication	Device Information	Patient Phone Number	Follow-Up Physician
Syncope	Battery Status: ON	555-555-5555 955-777-2340	Smith, Martin, MD

**Patient Reports** (Last 30 Reports) Next Scheduled 30-day Summary Report: 06-Feb-2012 Create New Report

Received	Report Type	Event Summary
26-Jan-2012 12:14	Full Report	Pause Episode, Symptom Episode
26-Jan-2012 03:30	Event Report	Pause Episode, Symptom Episode
7-Jan-2012 09:15	Summary Report	Patient Data from 12/07/2011 - 01/06/2012
6-Dec-2011 11:53	Full Report	No Events

Contact Us Important Medical Record Information Privacy Statement Terms Of Use  
© 2011 - 2011 Medtronic Inc.

Vylepšené  
CareLink®  
uživatelské  
rozhraní



Mobilní  
alarmy

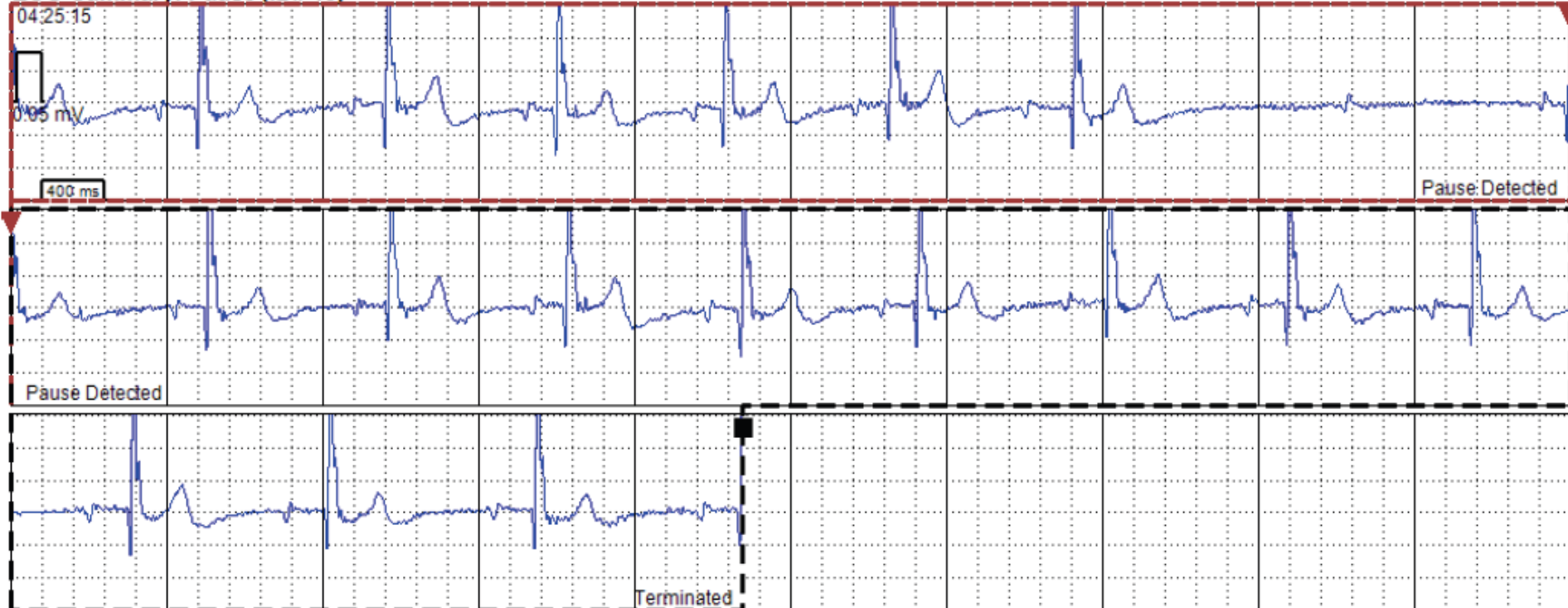
# Kazuistika

- ▶ 39letý pacient s anamnézou přeléčené borreliózy, v dětství snad tetanické projevy
- ▶ 2 epizody náhlé krátkodobé poruchy vědomí s amnézií na událost - během jedné epizody autonehoda (dle svědka měl pac. zakloněnou hlavu a asi zavřené oči), občas má zvláštní příjemné čichové vjemy
- ▶ zjištěna hypertenze, přechodně ACE-I, t.č bez terapie
- ▶ neurologická EEG-video monitorace bez průkazu epilepsie, na MRI jen ojed. drobounká nespecifická ložiska bilat. frontálně
- ▶ dle neuropsychologického vyšetření uzavřen stav jako funkční psychogenní
- ▶ ECHO bez patologie
- ▶ dle holter EKG ve spánku intermitentně AV blok II. st Wenckebach
- ▶ při EFV zjištěna snížená antegrádní převodní kapacita, suprahisální Wenckebach 100/min (590ms), při isoprenalinu se normalizuje
- ▶ implantován záznamník Medtronic REVEAL LNQ11
- ▶ 3 měsíce od implantace záznamníku záchyt 19 epizod AV bloků vyššího stupně
- ▶ implantace leadless stimulátoru

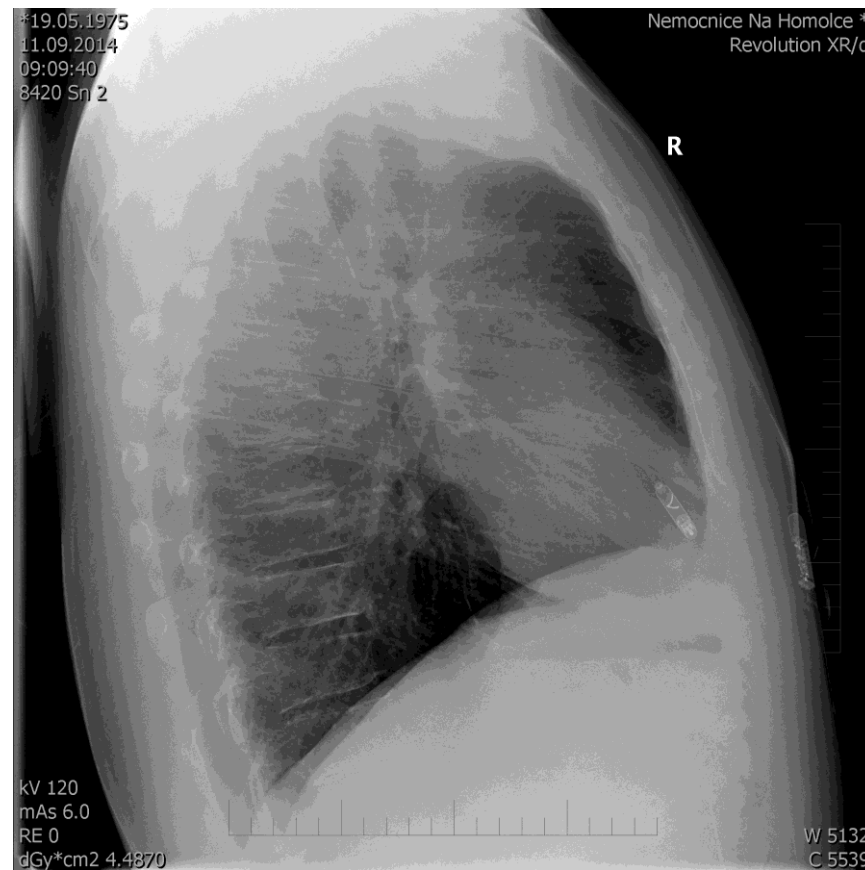
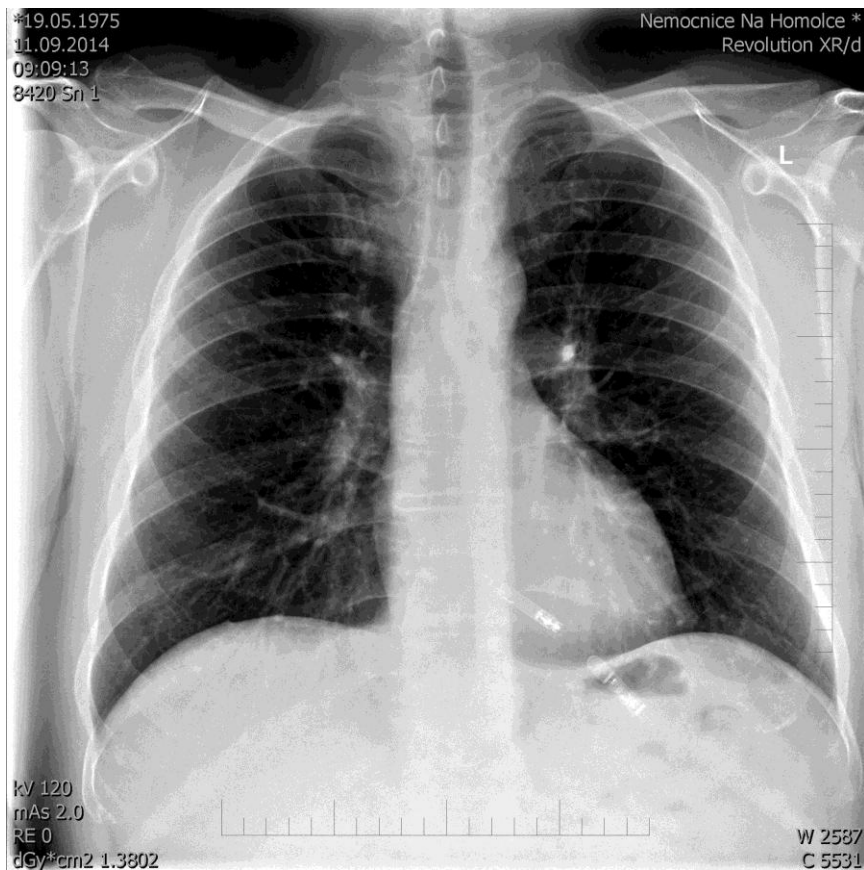


# AV blok

ECG Summary: Pause (ID# 18)



# Co je na obrázku za přístroje?



# Závěr

- V případech, kdy nelze určit správnou diagnosu pomocí neinvazivního monitorování, je velmi přínosný monitorovací systém Reveal linq.
- Umožňuje stanovit správnou diagnostiku srdečních arytmií včetně těch nejzávažnějších.

Děkuji za pozornost



