



Centrum pro
dospělé s vrozenou
srdeční vadou
Klinika kardiiovaskulární
chirurgie FN Motol

Pozdní intervence u transpozice

Petra Frank Antonová

Centrum pro dospělé s vrozenou srdeční vadou

Klinika kardiiovaskulární chirurgie

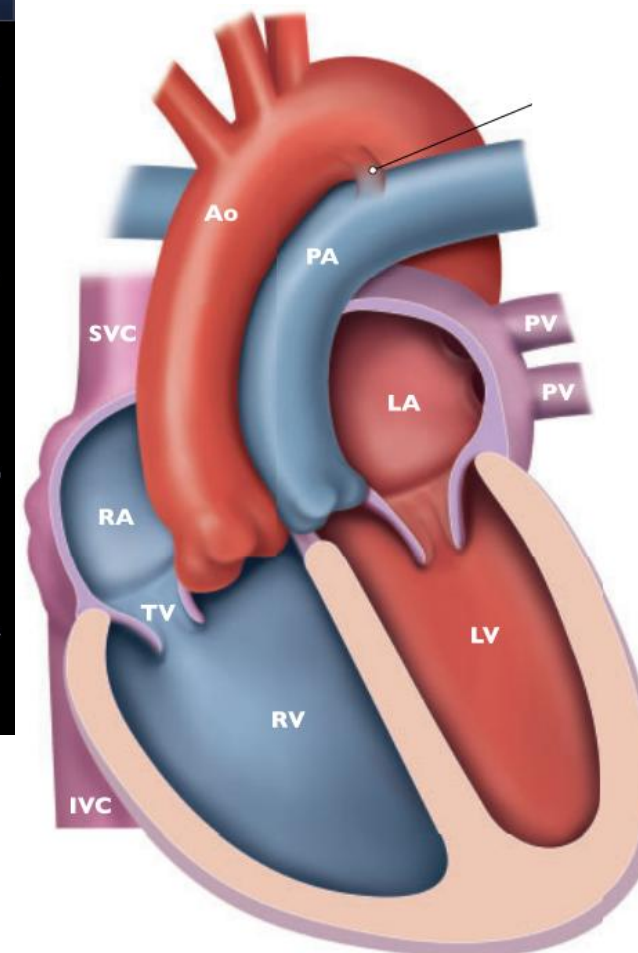
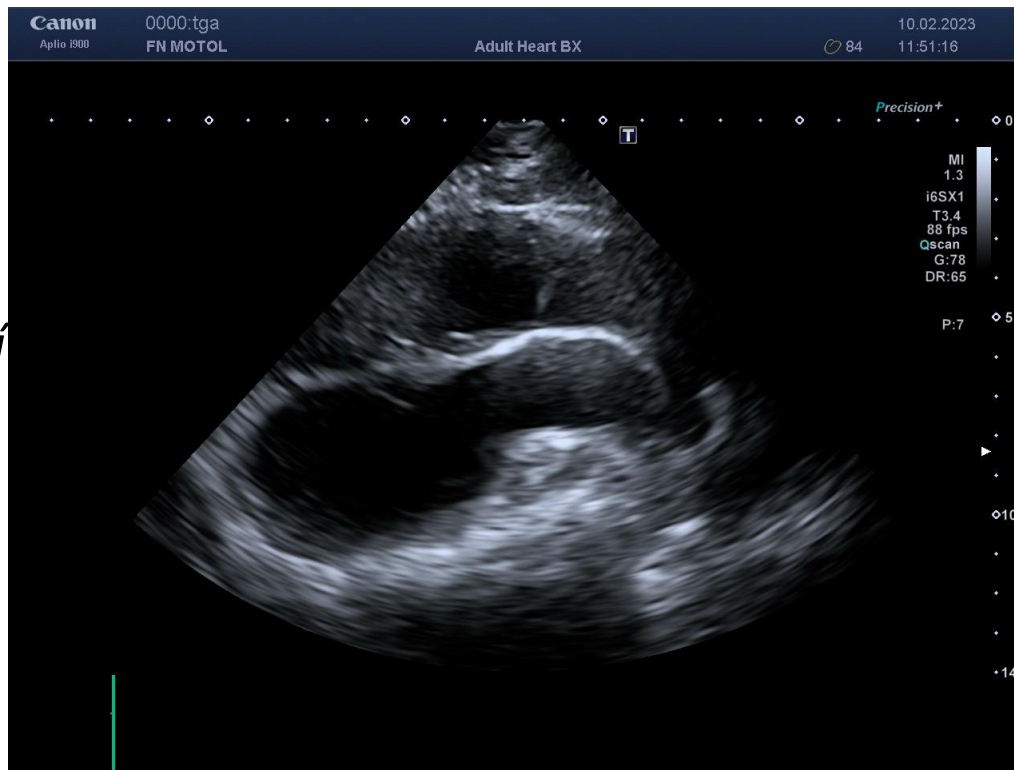FN Motol

Transpozice velkých arterií

- Muži : ženy 2:1

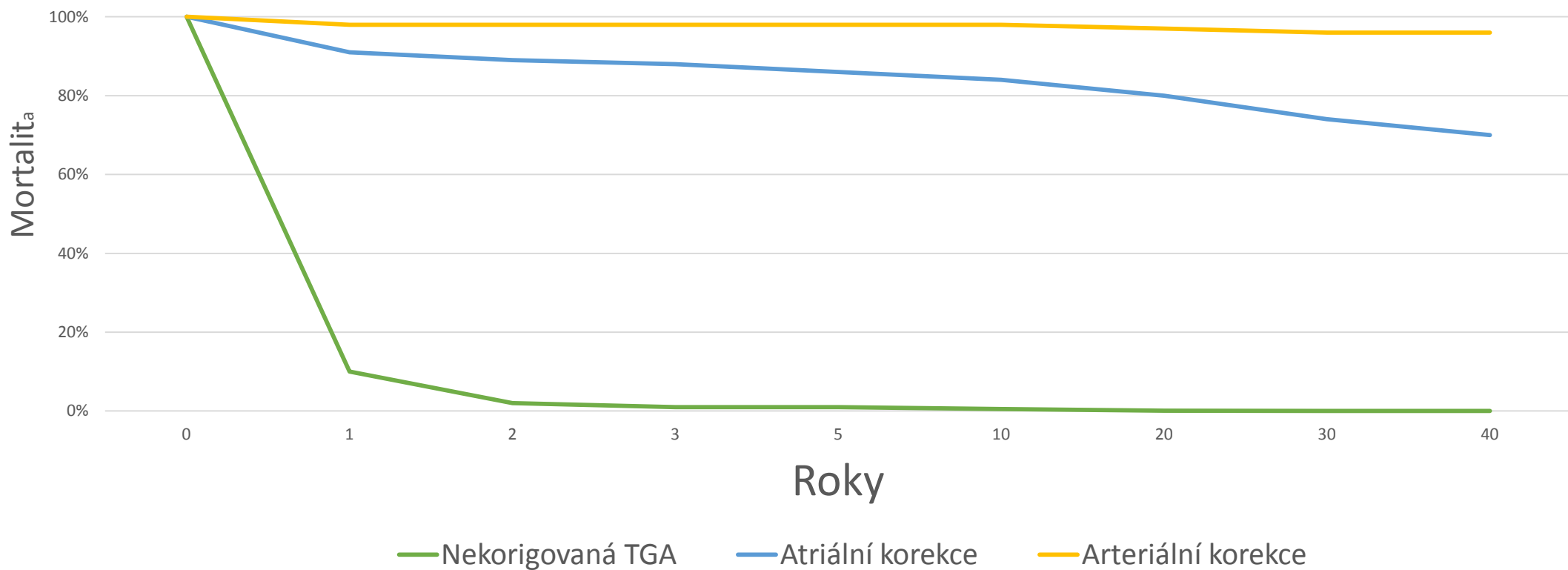
*Atrio-ventrikulární
konkordance a
ventrikulo-arteriální
dyskordance*

- Jednoduchá
- Komplexní
 - VSD (45%)
 - LVOTO (20%)
 - CoA (5%)



Bez chirurgické intervence se dožije jednoho roku jen 10% pacientů

Přežití podle typu korekce

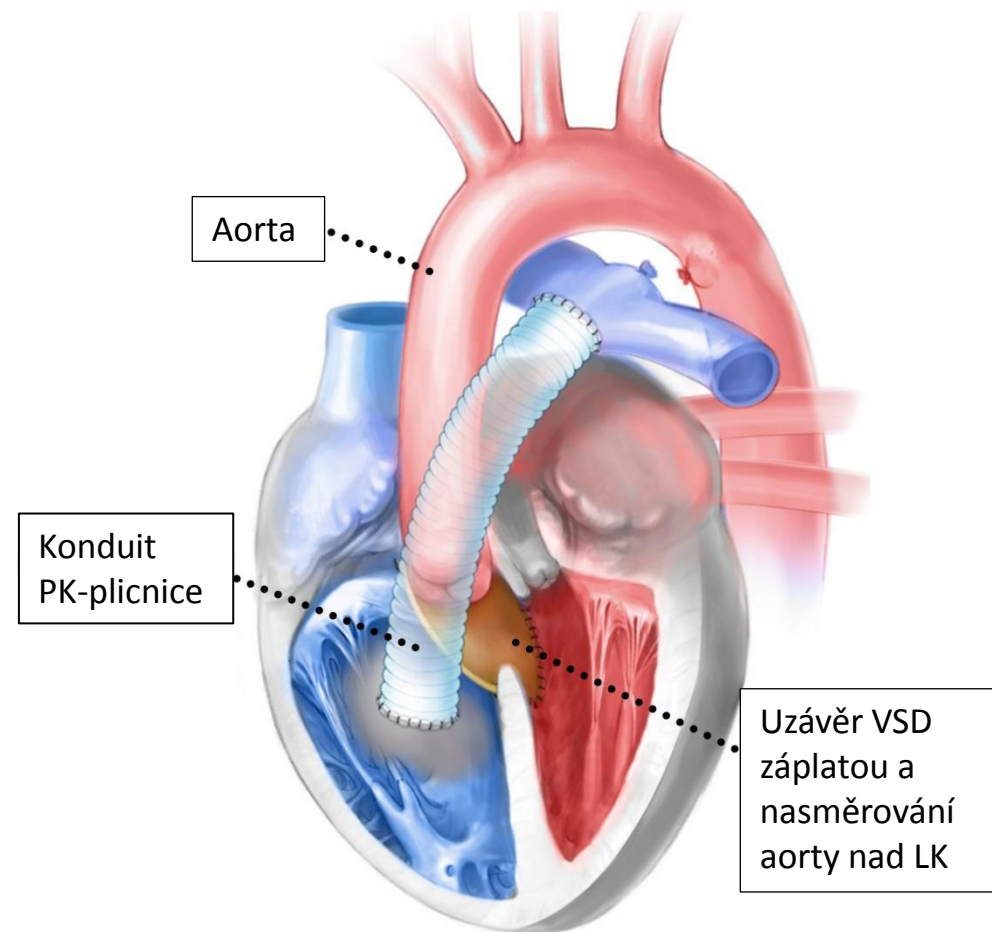


Komplexní TGA

- Velmi často řešena **Rastelliho korekcí**

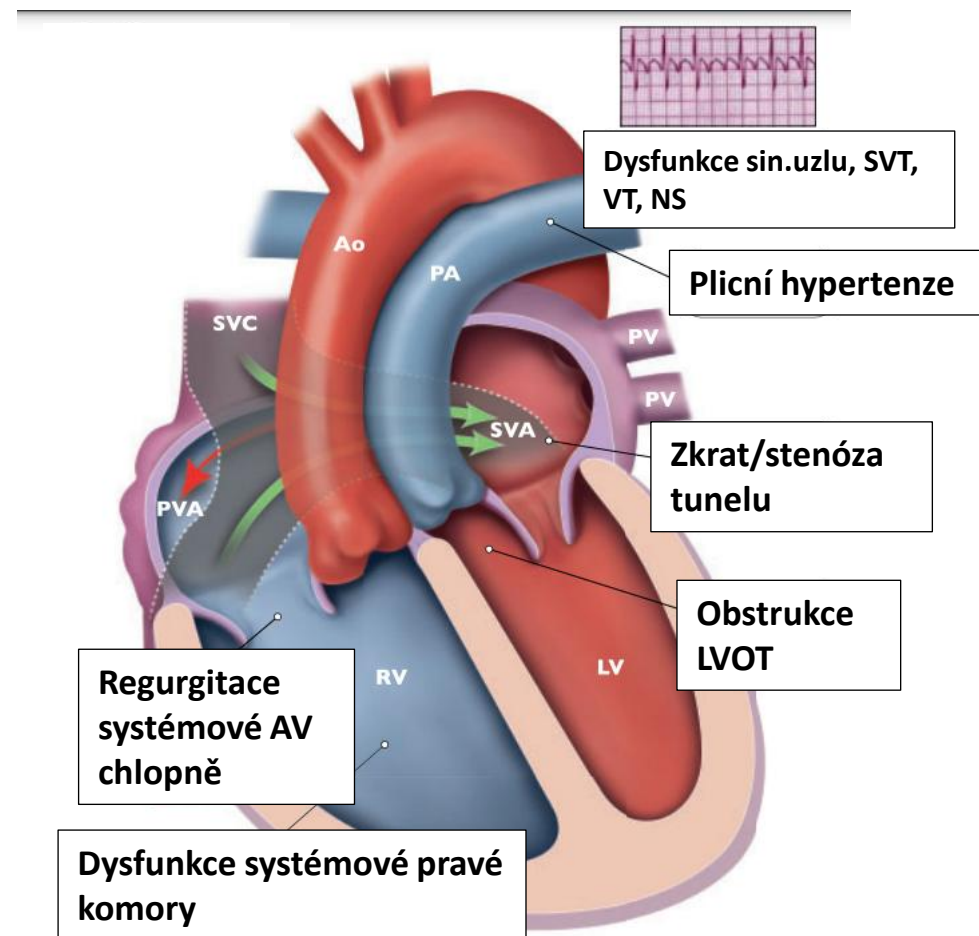
INTERVENCE

- Stenóza/regurgitace konduitu PK/PA
 - Opakované intervence
 - Výměna konduitu
 - Perkutánní implantace chlopně
- Reziduální LVOTO
- Reziduální VSD



Atriální korekce – dlouhodobé důsledky

- Stenózy tunelů systémových i plicních žil
- Zkraty tunelů – paradoxní embolizace
- LVOTO + SAM mitrální chlopně
- Systolická dysfunkce systémové pravé komory
- Sekundární progresivní trikuspidální regurgitace
- Ztráta sinusového rytmu – bradykardie
- SVT (ztráta preloadu – tuhé tunely)
- VT
 - Monomorfní okolo záplat LVOTO
 - Polymorfní při selhání systémové PK
 - Sekundární při rychlé SVT v důsledku ischemie a nízkého srdečního výdeje
- Smrt – NS při arytmií nebo terminálním srdečním selhání



Atriální korekce – dlouhodobé přežití



The screenshot shows the top navigation bar of the Heart journal website with links for 'Latest content', 'Current issue', 'Archive', 'Browse by collection', and 'Authors'. Below the navigation bar, the breadcrumb trail reads 'Home / Archive / Volume 108, Issue 23'. The main content area features a sidebar on the left with icons for 'Article Text', 'Article info', 'Citation Tools', and a share icon. The article title is 'Predictors of mortality after atrial correction of transposition of the great arteries', categorized under 'Congenital heart disease' and 'Original research'. The authors listed are Petra Antonová¹, Vilem Rohn¹, Vaclav Chaloupecky², Iveta Simkova³, Monika Kaldararova³, Jan Zeman⁴, Jana Popelova⁵, Mariia Havova¹, and Jan Janousek². A 'PDF' icon is visible in the top right corner of the article area.

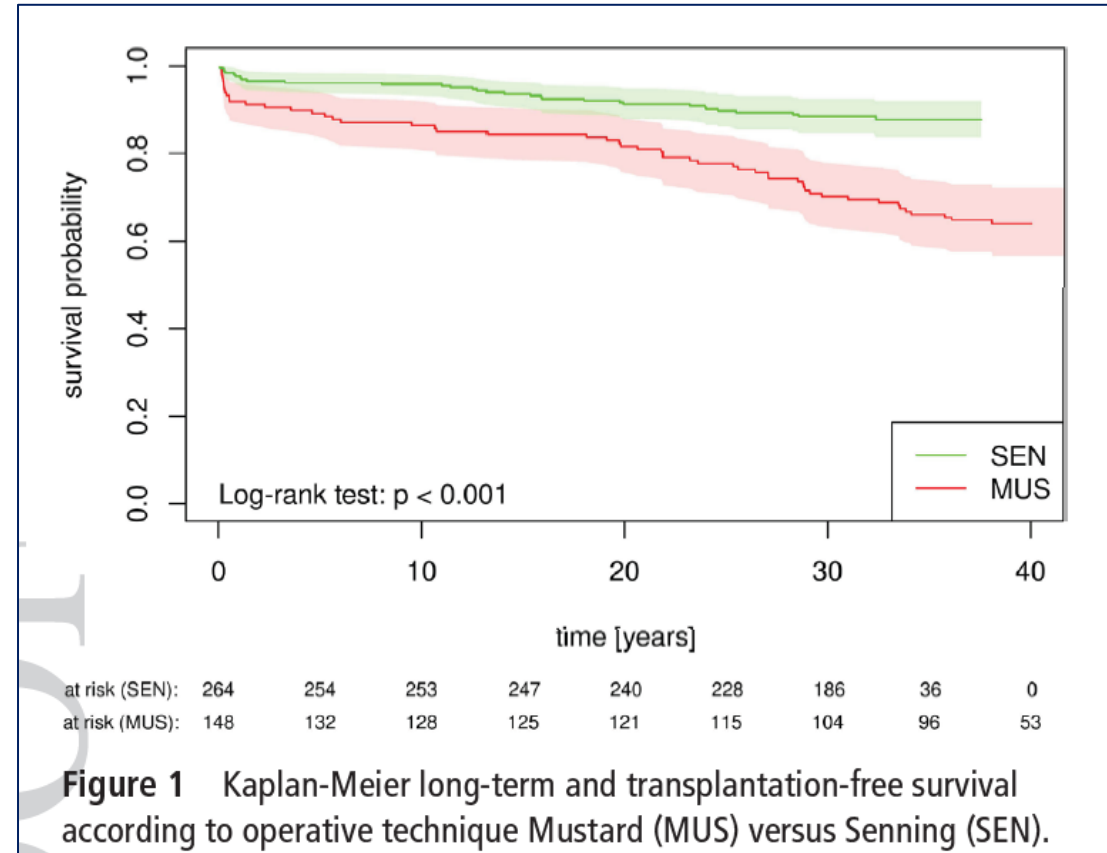
1979 – 1997: 454 pacientů
Časná mortalita 9,25%

TGA - dlouhodobé přežití

• 10 20 30 40 let

• 92% 88% 82% 77%
Bez časně mortality

• 84% 80% 74% 70%
celkem







- 1163 pacientů, 28 center
 - 31 KCH TV
 - 280 revize tunelů
- 10leté sledování
 - 66 úmrtí
 - 19 Tx
 - 6 MCS
- Prediktory
 - VT
 - QRS \geq 120 ms
 - Závažná dysfunkce PK
 - Komplexita TGA
 - Hospitalizace pro SI
- Asociace s MACE
 - SVT, KS, dilatace obou K, dysfunkce PK, závažná TI

Original Investigation

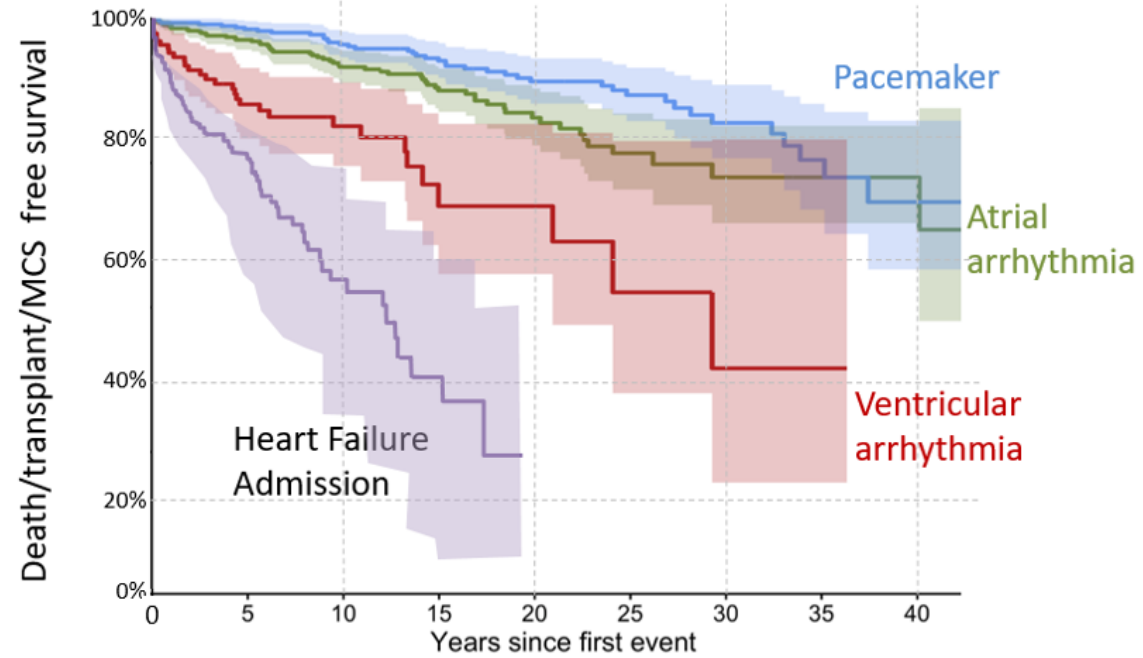
Long-Term Outcomes After Atrial Switch Operation for Transposition of the Great Arteries

Craig S. Broberg MD, MCR^a  , Alexandra C. van Dissel MD^{a b},
Jessica Minnier PhD^c, Jamil Aboulhosn MD^d, Robert M. Kauling MD^e,
Salil Ginde MD^f, Eric V. Krieger MD^g, Fred Rodriguez III MD^h, Tripti Gupta MDⁱ,
Sangeeta Shah MDⁱ, Anitha S. John MD, PhD^j, Timothy Cotts MD^k,
W. Aaron Kay MD^l, Marissa Kuo MDⁱ, Cindy Dwight RN, ND^l, Patricia Woods NP^a,
Jeremy Nicolarsen MD^m, Berardo Sarubbi MDⁿ, Flavia Fusco MDⁿ,
Petra Antonova MD^o...Alexander R. Opotowsky MD, MMSc^{w x bb}



Centrum pro
dospělé s vrozenou
srdeční vadou

Klinika kardiologická
chirurgie FN Motol



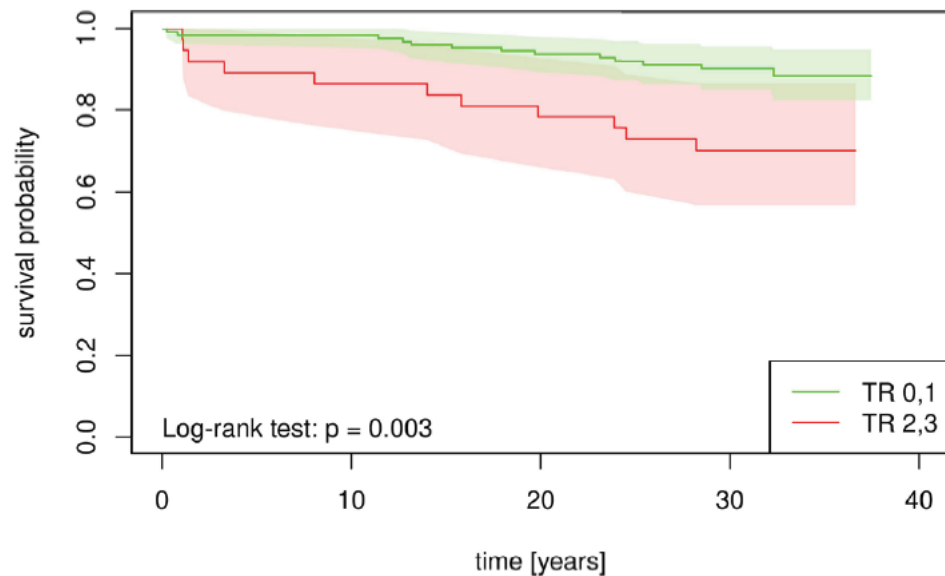
Number at risk

Atrial arrhythmia	532	389	263	174	97	57	29	14	9
Pacemaker	388	342	270	213	149	104	56	28	8
Ventricular arrhythmia	155	93	49	20	13	5	3	3	
Heart failure admission	191	77	25	8					

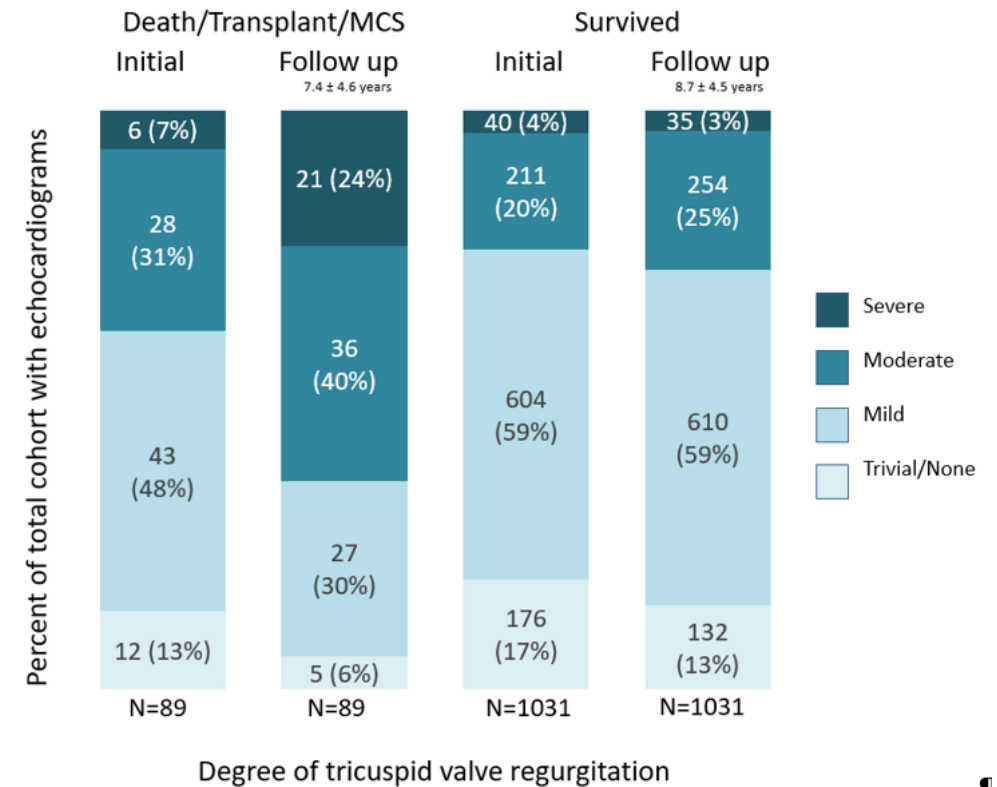
TGA – dlouhodobé přežití

- Závažná trikuspidální regurgitace ihned po iniciální korekci

- Závažná trikuspidální regurgitace v dlouhodobém sledování



at risk (TR 0,1):	125	123	123	120	117	110	79	17	0
at risk (TR 2,3):	37	33	32	31	29	26	23	7	0



Indications for surgical intervention

In *symptomatic* patients with pulmonary venous atrium obstruction, surgical repair (catheter intervention rarely possible) is recommended.

I

C

In *symptomatic* patients with baffle stenosis not amenable to catheter intervention, surgical repair is recommended.

I

C

In *symptomatic* patients with baffle leaks not amenable to catheter-based closure, surgical repair is recommended.

I

C

In patients with severe systemic (tricuspid) AV valve regurgitation, without significant ventricular systolic dysfunction (EF >40%), valve repair or replacement should be considered, *regardless of symptoms*.

IIa

C

PA banding in adults, as LV training with subsequent arterial switch procedure, is not recommended.

III

C

Indications for catheter intervention

In *symptomatic* patients with baffle stenosis, stenting is recommended when technically feasible.

I

C

In *symptomatic* patients with baffle leaks and cyanosis at rest or during exercise, or with strong suspicion of paradoxical emboli, stenting (covered) or device closure is recommended when technically feasible.

I

C

In patients with baffle leaks and symptoms due to L–R shunt, stenting (covered) or device closure is recommended when technically feasible.

I

C

In *asymptomatic* patients with baffle leaks with substantial ventricular volume overload due to L–R shunt, stenting (covered) or device closure should be considered when technically feasible.

IIa

C

In patients with a baffle leak who require a PM/ICD, closure of the baffle leak with a covered stent should be considered, when technically feasible, prior to insertion of transvenous leads.

IIa

C

In *asymptomatic* patients with baffle stenosis, stenting may be considered when technically feasible.

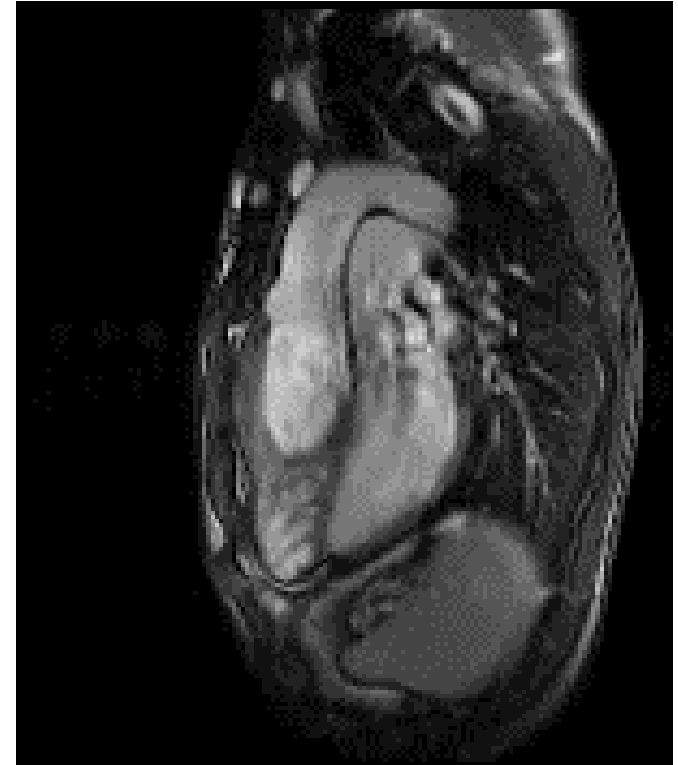
IIb

C

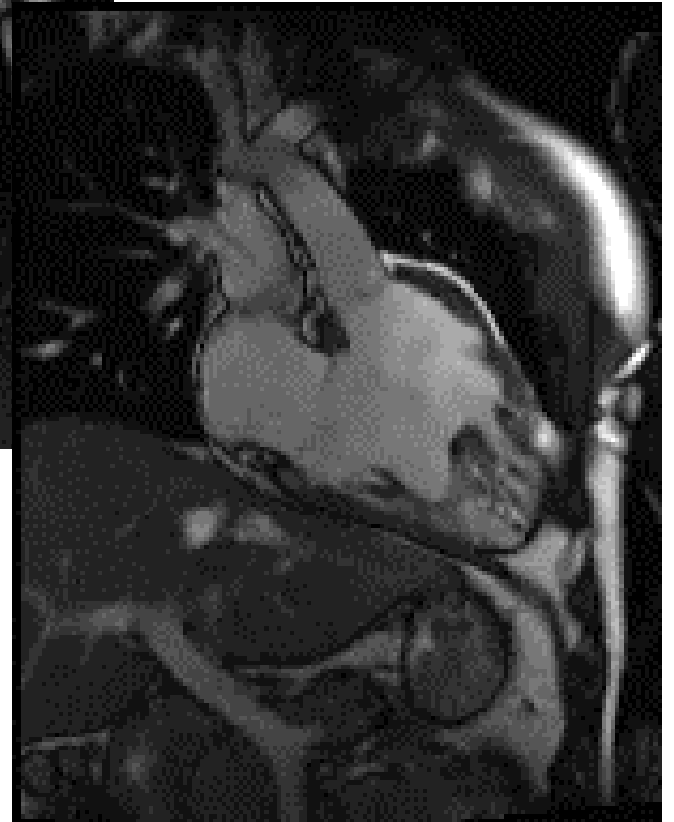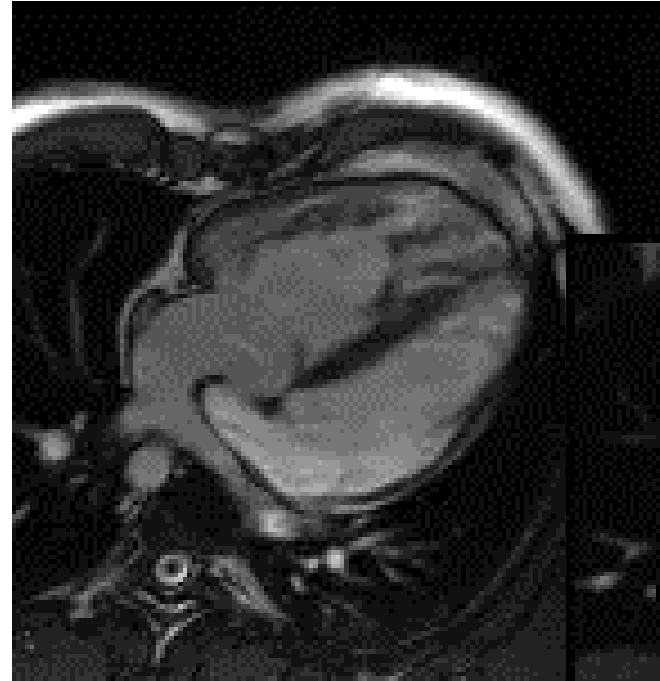
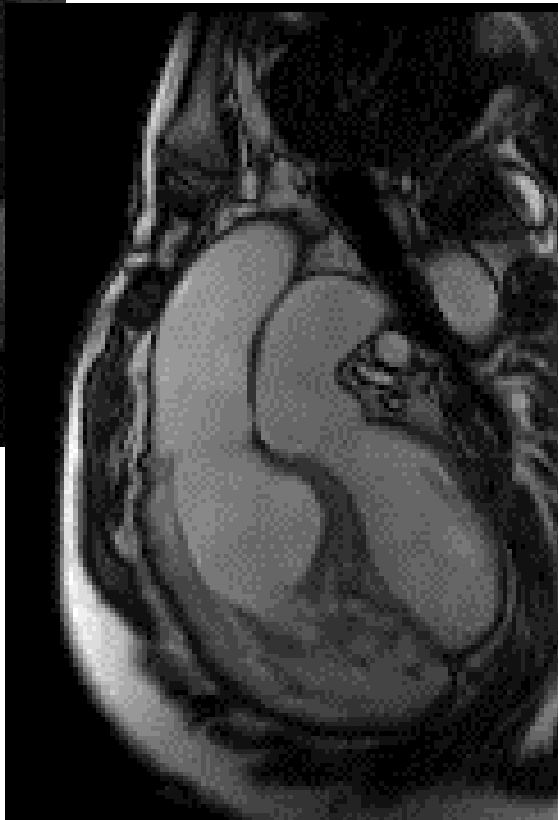
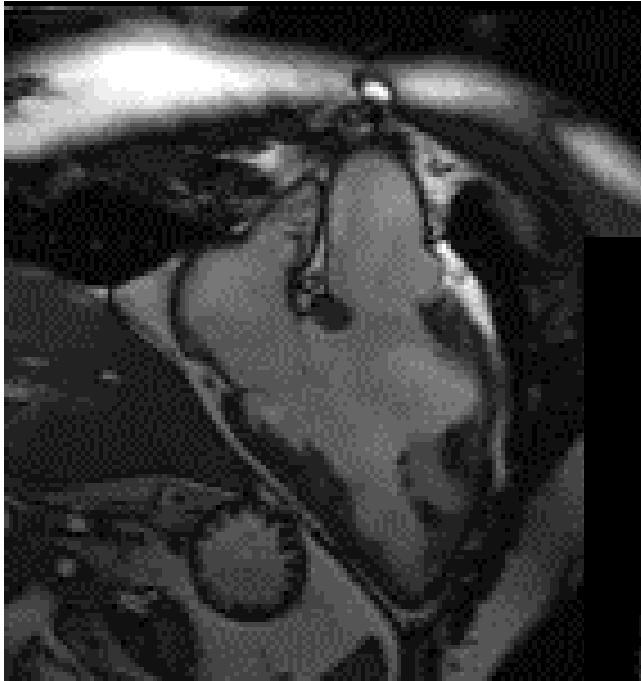
Atriální korekce – pozdní intervence ČR

- Pozdní intervence

- Náhrada trikuspidální chlopně 10 pacientů (2,2%)
- Revize stenózy tunelů 10 pacientů (2,2%)
- Uzávěr reziduálního VSD 1 pacient
- Plastika trikuspidální chlopně 1 pacient (pro IE)
- Plastika LVOTO a náhrada mitrální (subpulmonální) chlopně pro významnou regurgitaci 1 pacient

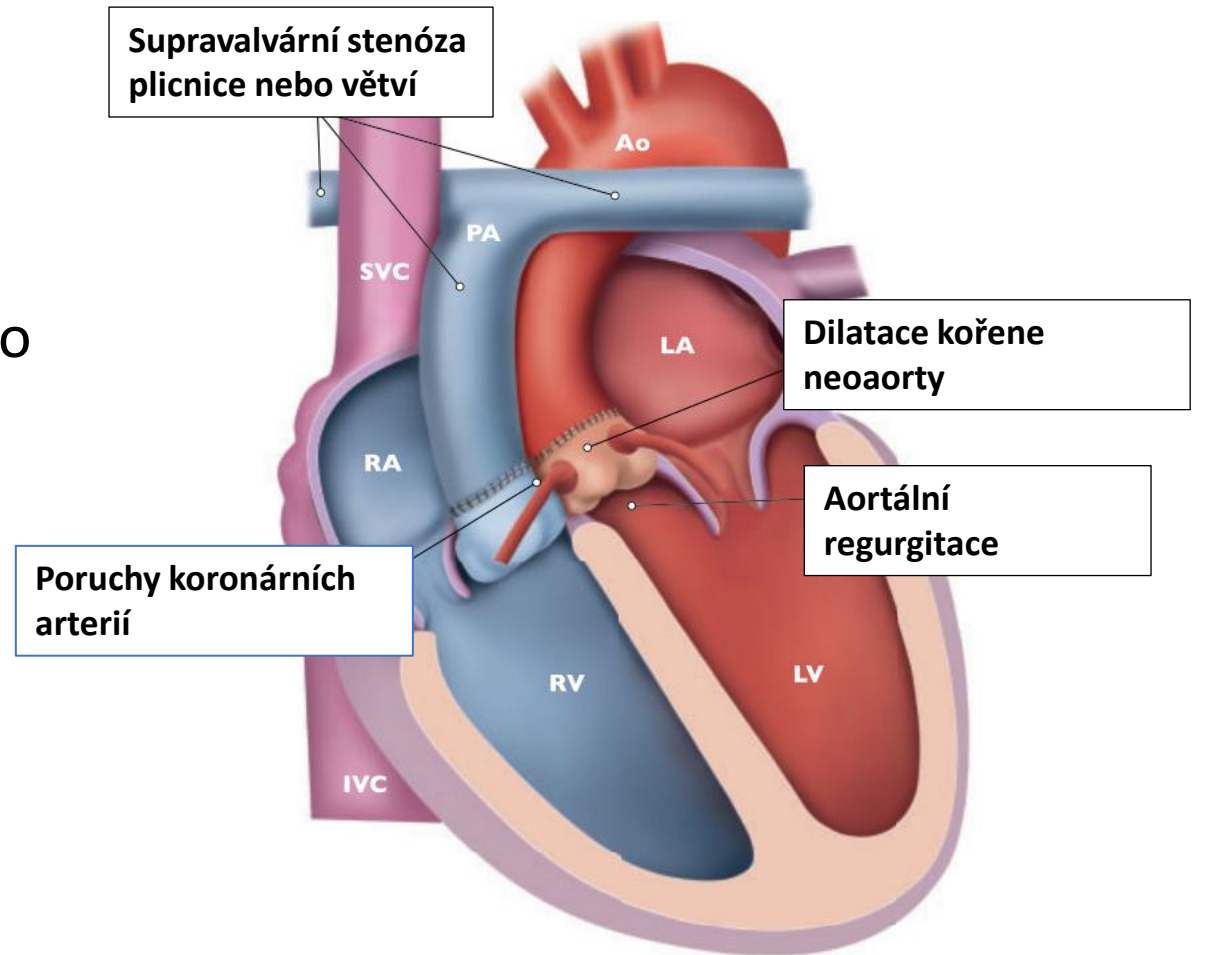


Systolická dysfunkce systémové pravé komory Závažná trikuspidální regurgitace



TGA – arteriální switch

- Důsledky
 - Dilatace kořene neoaoerty – rozvoj aortální regurgitace
 - Stenóza plicnice – supravalyární nebo větví
 - Dysfunkce LK v důsledku anomálií koronárních arterií
 - V dospělém věku extrémně vzácná
 - Ostrý úhel aortálního oblouku - hypertenze



ORIGINAL RESEARCH

Long-Term Survival and Freedom From Coronary Artery Reintervention After Arterial Switch Operation for Transposition of the Great Arteries: A Population-Based Nationwide Study

Karel Koubský ¹ MD, PhD; Roman Gebauer, MD; Tomáš Tláška ² MD, PhD; Tomáš Matějka, MD; Rudolf Poruban ³ MD, PhD; Denisa Jičínská ⁴ MD; Bohumil Hučín, MD, PhD; Jan Janoušek ⁵ MD, PhD; Václav Chaloupecký ⁶ MD, PhD

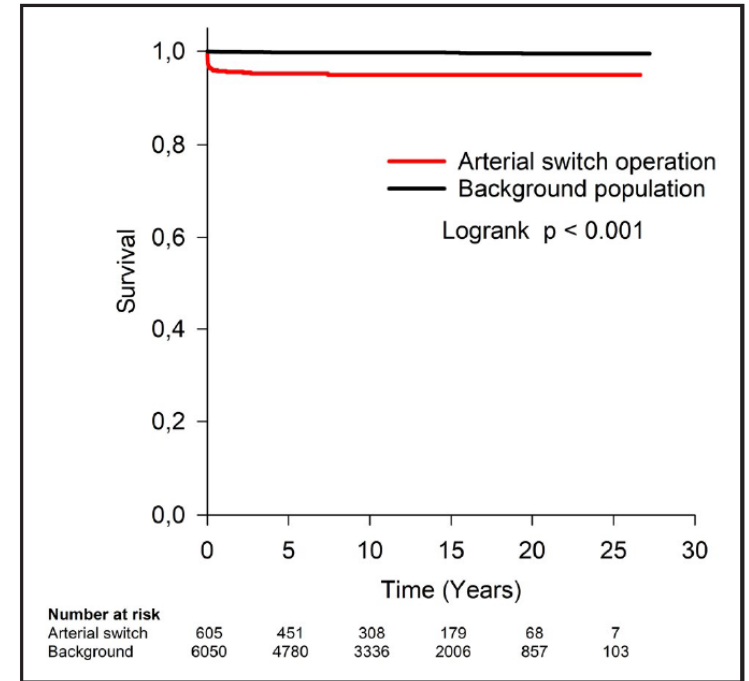
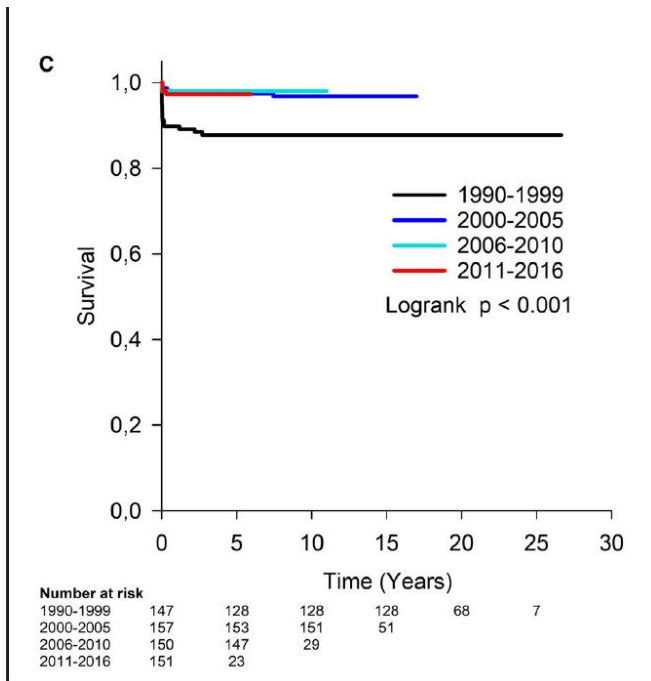


Figure 1. Overall survival after arterial switch operation compared with background population of children matched for sex and age.

1990 – 2016
605 dětí
Časná mortalita 3,3%
20leté přežití 94,9%



- **14 pacientů - 16 koronárních reintervencí**

- 6 reimplantací, 2 rekonstrukce ostií, 8 CABG (2 CABG po předchozích reintervencích)
- **Z toho jen u 7 se jednalo o pozdní reintervence!!**

Bez reintervence koronárních arterií po 10, 15, 20, a 25 letech po ASO: 98%, 97%, 96%, a 96%

Prediktory mortality

- Chirurgická éra
1990 -1999 – 8,8% versus 1,3% 2010 - 2016
- Intramurální koronární arterie

Surgical Reintervention	
Coronary intervention	2 (0.5)
Aortic reconstruction at anastomosis	2 (0.5)
Pulmonary artery reconstruction/plasty at anastomosis	25 (6.7)
Aortic valve plasty	4 (1.1)
Aortic valve replacement	2 (0.5)
Subaortic stenosis resection	5 (1.3)
Aortic arch/coarctation surgery	5 (1.3)
Pulmonary valve plasty	4 (1.1)
Subpulmonary stenosis/right ventricular outflow tract resection	1 (0.3)
Left pulmonary artery plasty	6 (1.6)
Right pulmonary artery plasty	6 (1.6)
Ventricular septal defect closure	1 (0.3)
Atrial septal defect closure	3 (0.8)
Mitral valvuloplasty	3 (0.8)
Permanent pacemaker	3 (0.8)
Implantable cardioverter-defibrillator	3 (0.8)
Total	48 (12.8)

0,5%

3,4%

31,5%

Catheter-based intervention	
Aortic plasty/stenting at anastomosis	5 (1.3)
Pulmonary artery plasty/stenting at anastomosis	33 (8.8)
Aortic valve plasty	1 (0.3)
Aortic coarctation dilation/stenting	4 (1.1)
Pulmonary valve plasty	13 (3.5)
Right pulmonary artery dilation/stenting	20 (5.3)
Left pulmonary artery dilation/stenting	28 (7.5)
Superior vena cava dilation/stenting	2 (0.5)
Closure of aortopulmonary collaterals	6 (1.6)
Right ventricle to pulmonary artery homograft dilation	3 (0.8)
Intracoronary thrombolysis	1 (0.3)
Cavotricuspid isthmus ablation for typical atrial flutter	2 (0.5)
Total	60 (16.0)

Recommendations	Class ^a	Level ^b
Stenting or surgery (depending on substrate) is recommended for <u>coronary artery stenosis</u> causing ischaemia.	I	C
Neo-aortic root surgery should be considered when the neo-aortic root is >55 mm, providing average adult stature (for <u>neo-aortic valve</u> replacement for severe neo-aortic AR see valvular heart disease guidelines with special considerations ⁵).	Ila	C
Stenting should be considered for <u>PA branch</u> stenosis, regardless of symptoms, if >50% diameter narrowing and RVSP >50 mmHg and/or related reduced lung perfusion are present.	Ila	C

© ESC 2020

Circulation

Volume 127, Issue 3, 22 January 2013; Pages 331-339
<https://doi.org/10.1161/CIRCULATIONAHA.112.135046>



ORIGINAL ARTICLE

Cardiovascular Outcomes After the Arterial Switch Operation for D-Transposition of the Great Arteries

Paul Khairy, MD, PhD, Mathieu Clair, MD, Susan M. Fernandes, MHP, PA-C, Elizabeth D. Blume, MD, Andrew J. Powell, MD, Jane W. Newburger, MD, MPH, Michael J. Landzberg, MD, and John E. Mayer, Jr, MD

Závěr

Atriální i arteriální korekce jsou život zachraňující výkony s velmi dobrým přežitím do dospělosti

Pozdní intervence u TGA jsou důsledkem kardiochirurgických výkonů při primární korekci

Arteriální korekce předčí atriální korekci v dlouhodobém přežití i nižší četnosti reziduálních nálezů a komplikací