

XVII. KONFERENCE ČESKÉ ASOCIACE AKUTNÍ KARDIOLOGIE  
8.-10. prosince 2019, Hotel THERMAL, Karlovy Vary

# PERIPROCEDURÁLNÍ DISEKCE AORTY PŘI PRIMÁRNÍ PCI U NEMOCNÉ S TĚŽKOU KYFOSKOLIÓZOU – KAZUISTIKA

Coufal Z.<sup>1</sup>, Slabák M.<sup>1</sup>, Šťastný J.<sup>1</sup>,

<sup>1</sup> *Kardiologické oddělení, Krajská nemocnice T. Bati, a. s., Zlín,*

prim. MUDr. Zdeněk Coufal

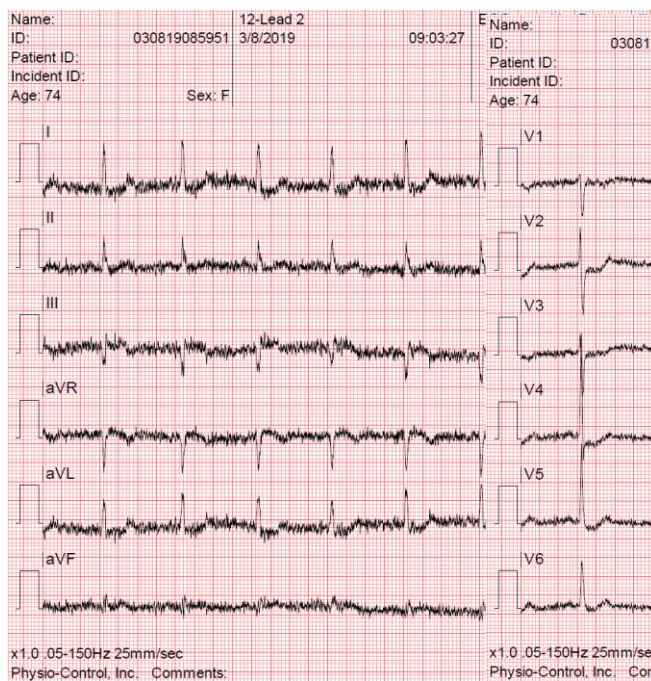Kardiologické oddělení

Krajská nemocnice Z. Bati, a.s. Zlín



# Popis případu

8.3.2019: 75 letá žena s CHD  
7 hodin bolesti na hrudi, o  
příjezd na sál 8 hod.  
předléčba: 7 500 IU UFH, 2 tb



\*28.07.1944  
08.03.2019  
10:20:36  
1 Sn 1

KNTB a.s., Zlín  
AlluraXper

Krajska nemocnice T. Bati a.s.  
FujiRTG23

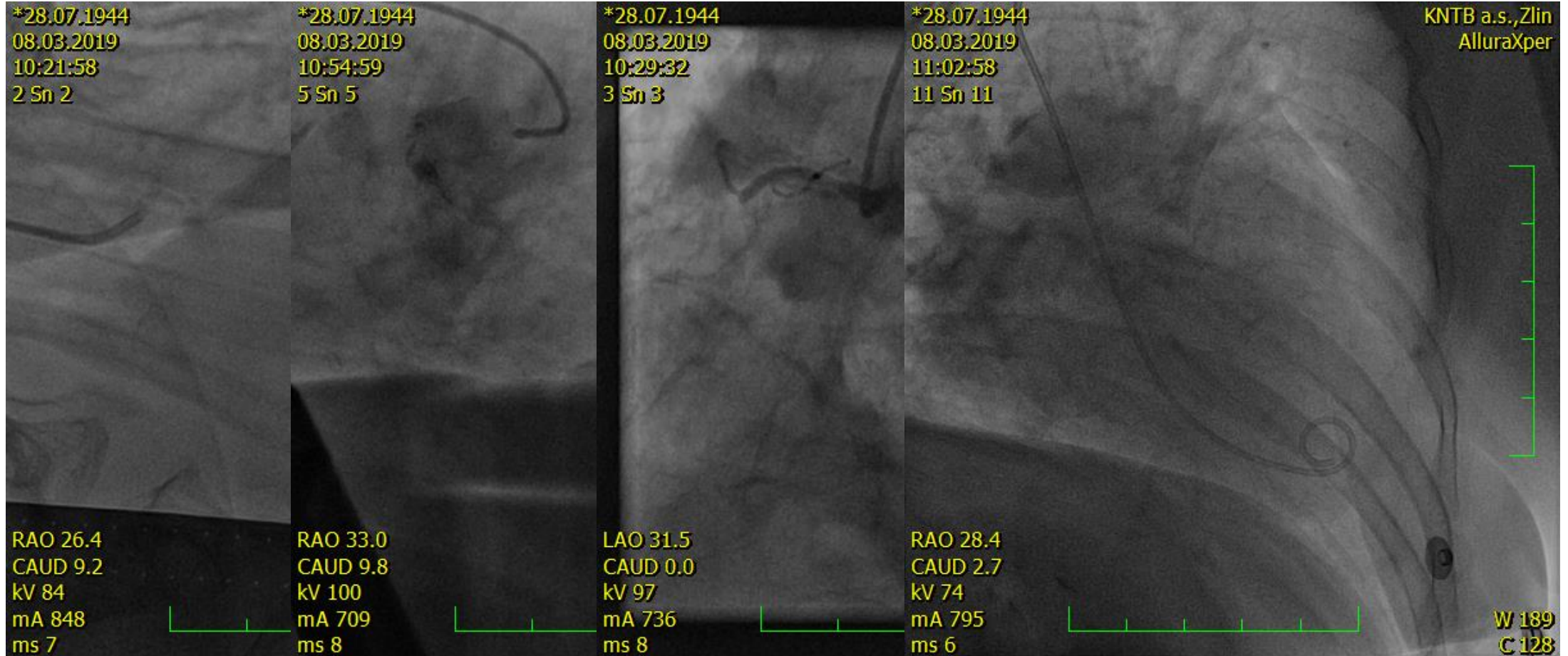
RAO 0.0  
CAUD 0.0  
kV 77  
mA 1006  
ms 10

W 256  
C 128

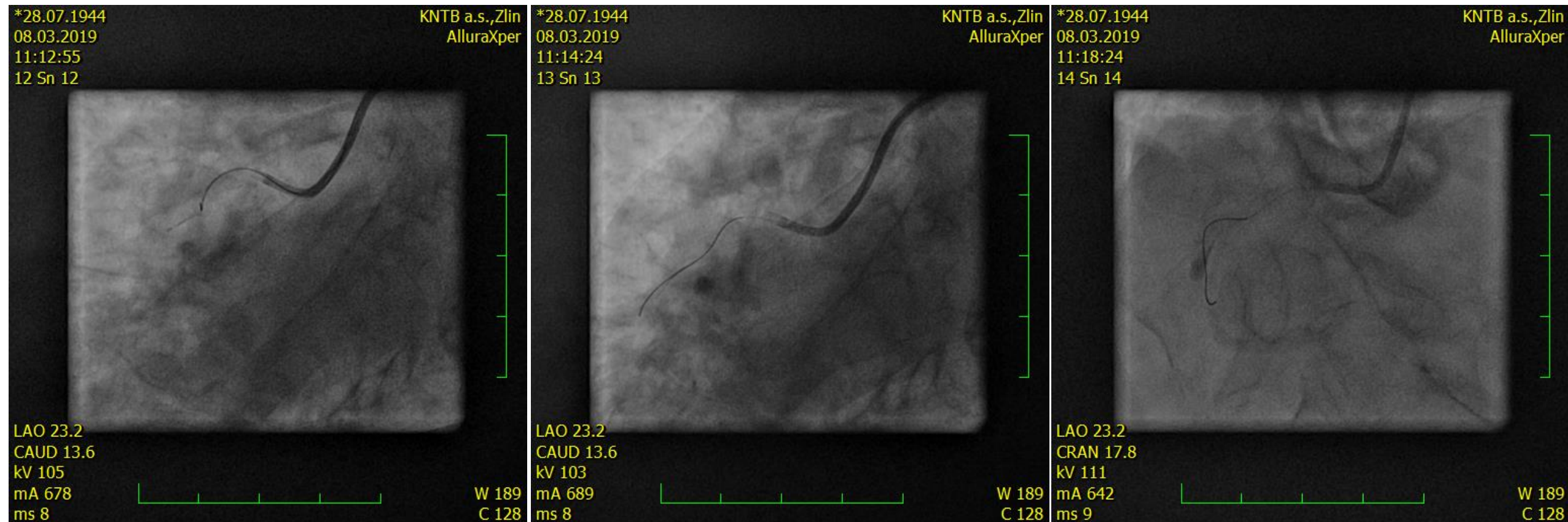
W 9204  
C 8192



# Co je to?



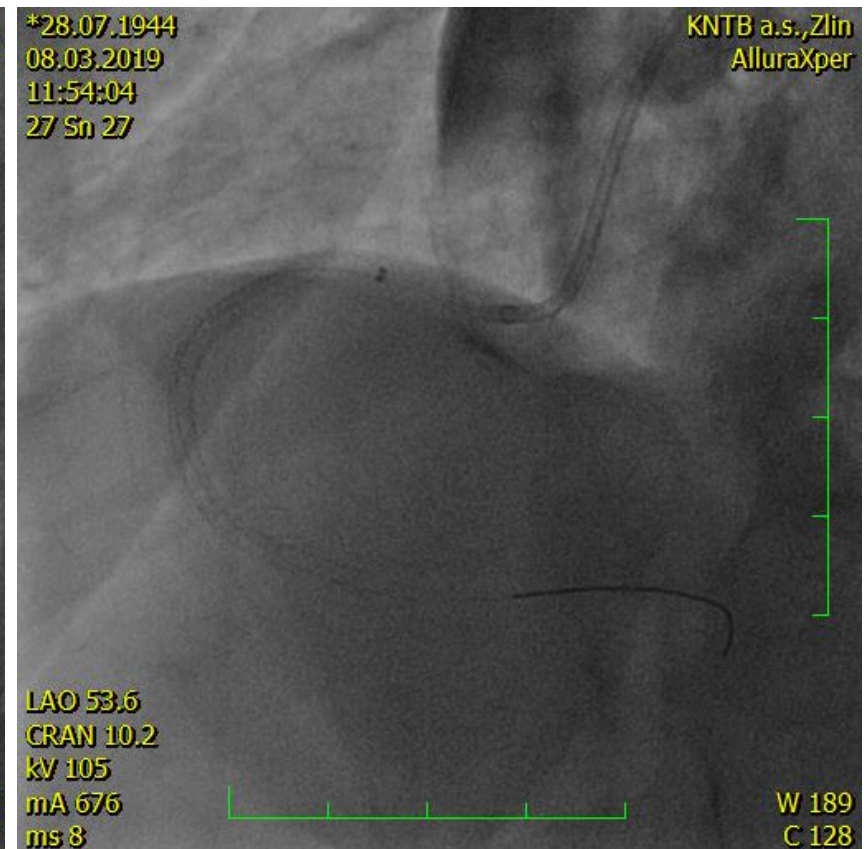
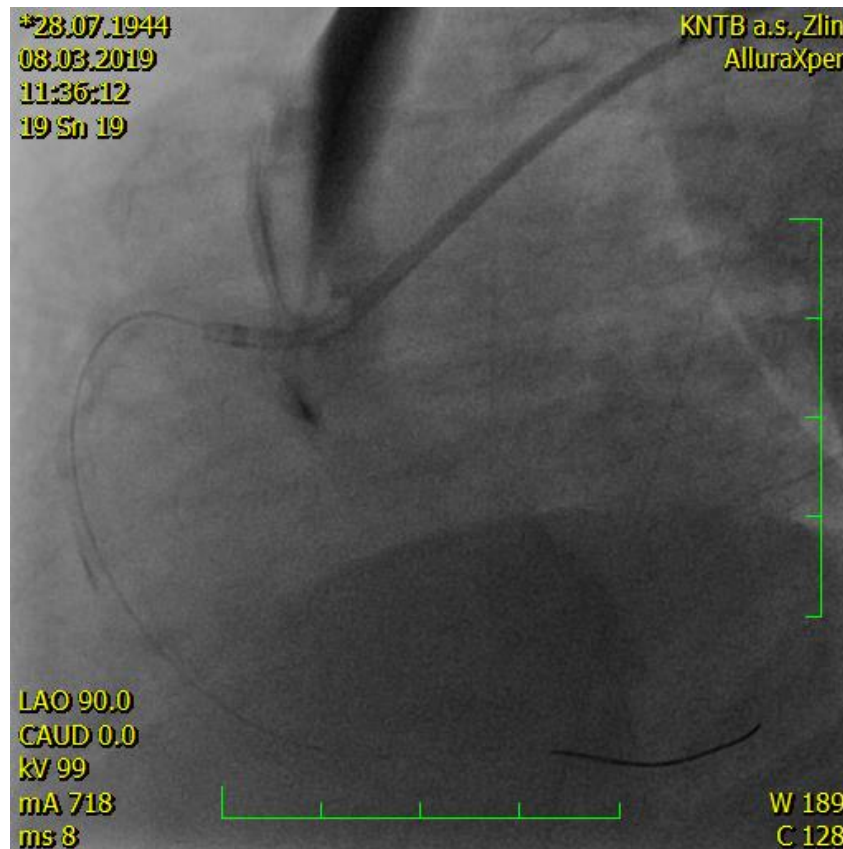
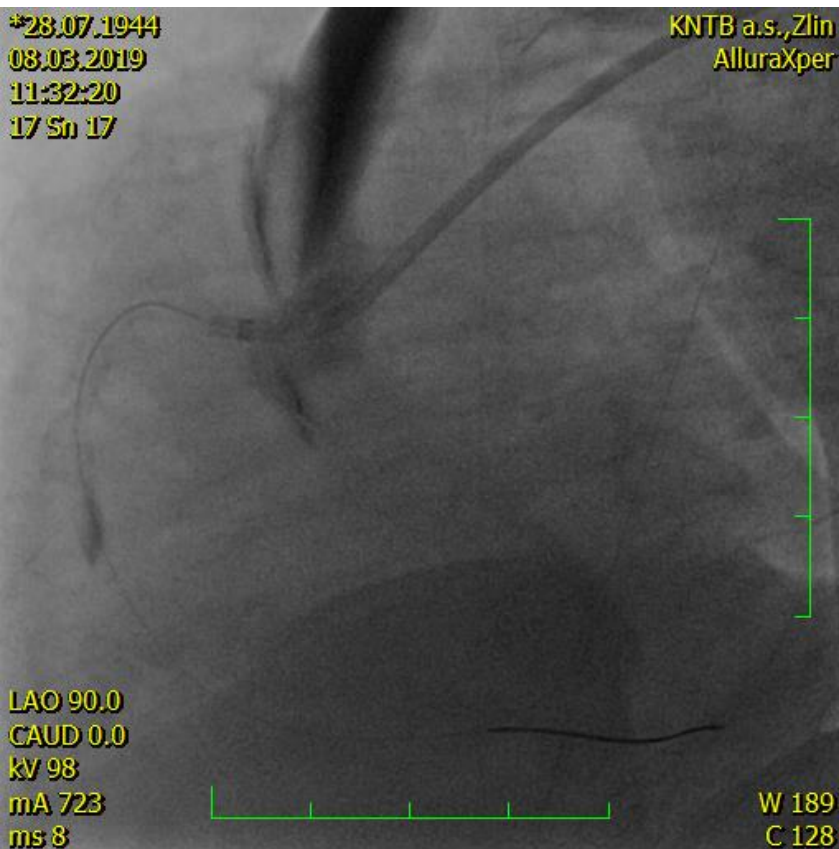
# PCI – ale ouha?



GW směřuje do falešného lumen, vznik disekce s šířením na asc. aortu, fibrilace komor řešená DC výbojem

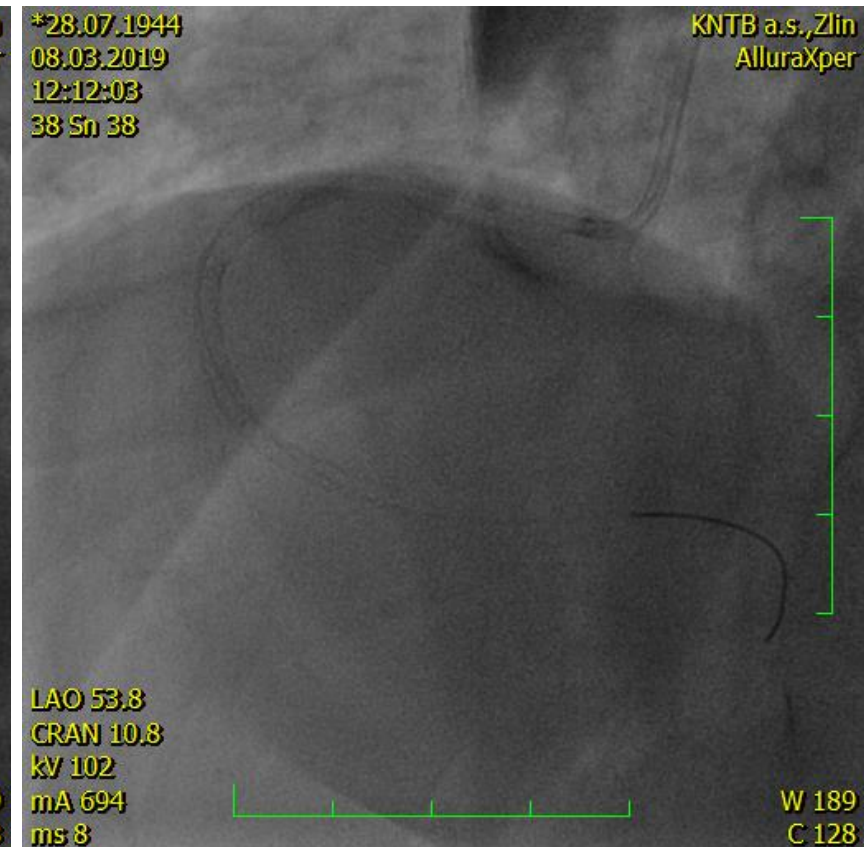
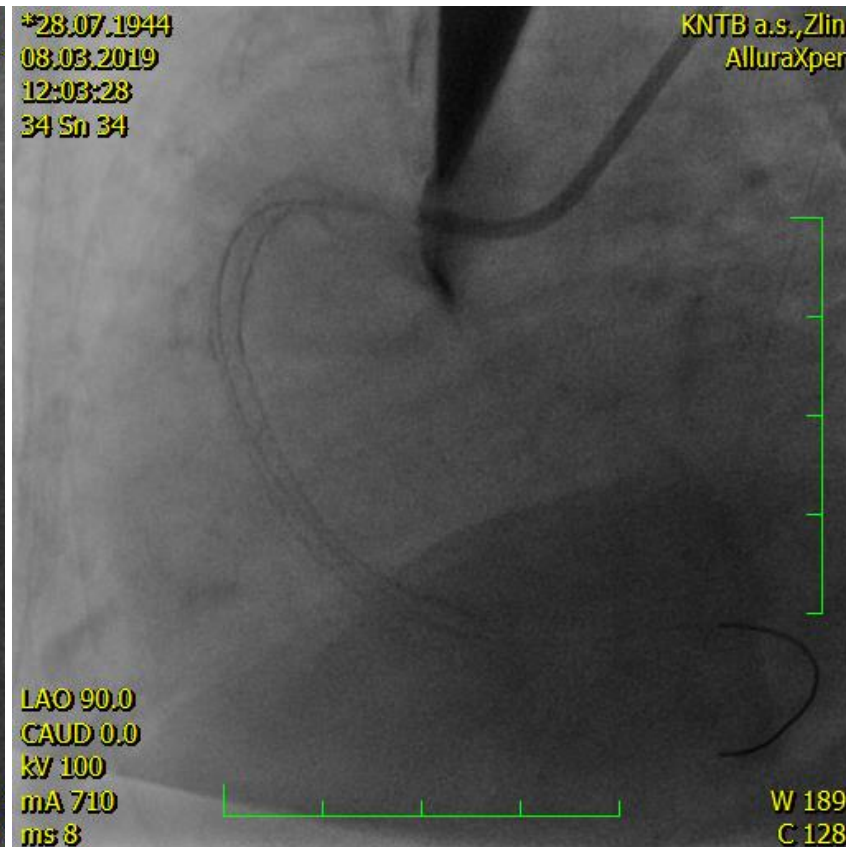
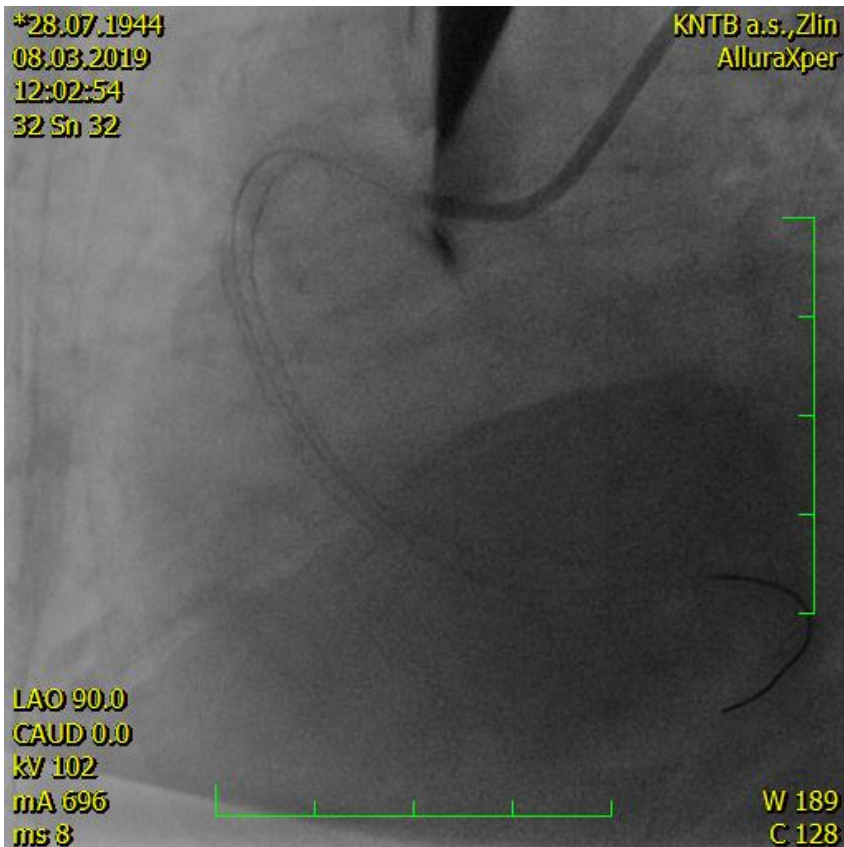


# Druhý GW, úspěšná PCI

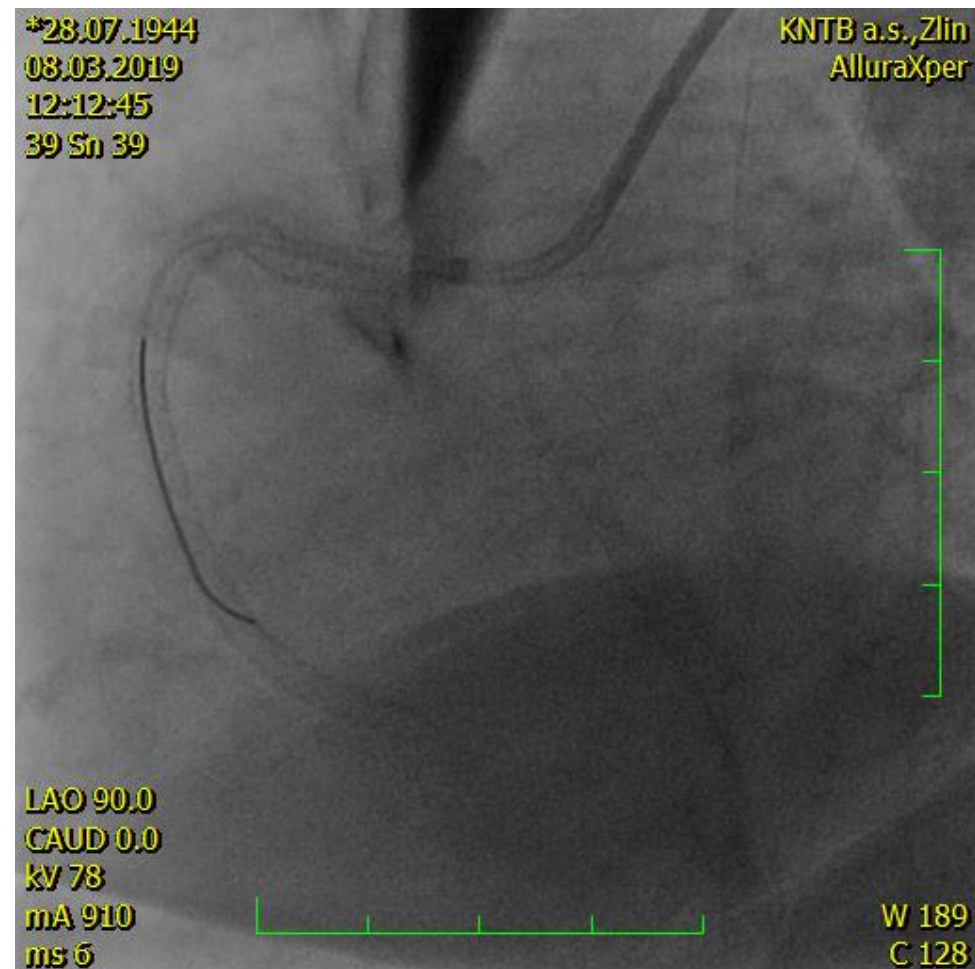


Guideliner, balon, 2 stenty, slow flow

# Tromboaspirace, flap, třetí stent



# Finální výsledek, follow-up



Po výkonu pacientka hemodynamicky i rytmicky stabilní. Disekce v čase neprogreduje. Vzhledem k těžké kyfoskolióze event. kardiochirurgický výkon nereálný, CTAG neindikována.

Po 3 denní observaci na KJ bez komplikací, přeložena k rekonvalescenci na spádové interní oddělení, odkud propuštěna 10. po infarktový den (ASA + TICA).

V červnu (po 3 M) hospit. na spádové interně pro bolesti na hrudi a dušnost, vyloučen AKS, PE i disekce aorty. Žádána rekonarografie – vzhledem k riziku odmítnuta.



# Další follow-up

Po 9 měsících pacientka žije, při DAPT se projevila enterorhagie. Pacientka podstoupila kolonoskopii, zjištěn malignizovaný přisedlý polyp. Aktuálně plánována k resekci střeva.

## Výskyt iatrogení disekce aorty <sup>(1-3)</sup>:

- během diagnostické koronarografie 0,001 – 0,02%
- během elektivní PCI 0,01 – 0,07%
- během emergentní PCI (u AMI) 0,1%

1. S. Gómez-Moreno, M. Sabaté, P. Jiménez-Quevedo et al., "Iatrogenic dissection of the ascending aorta following heart catheterisation: incidence, management and outcome," *EuroIntervention*, vol. 2, no. 2, pp. 197–202, 2006. 2. D. W. Dunning, J. K. Kahn, E. T. Hawkins, and W. W. O'Neill, "Iatrogenic coronary artery dissections extending into and involving the aortic root," *Catheterization and Cardiovascular Interventions*, vol. 51, no. 4, pp. 387–393, 2000. 3. C. A. Wyss, J. Steffel, and T. F. Lüscher, "Isolated acute iatrogenic aortic dissection during percutaneous coronary intervention without involvement of the coronary arteries," *Journal of Invasive Cardiology*, vol. 20, no. 7, pp. 380–382, 2008.





Děkuji za pozornost