

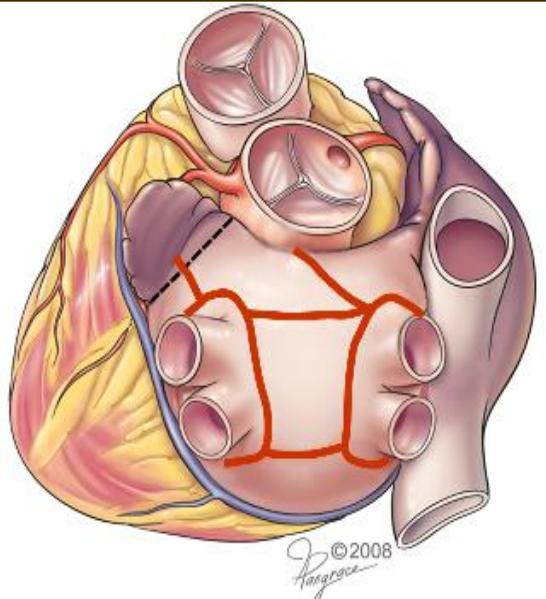
# DVOULETÉ ZKUŠENOSTI SE SINGLE STAGE HYBRIDNÍ RADIOFREKVENČNÍ ABLACÍ PERSISTUJÍCÍ FIBRILACE SÍNÍ

MUDr. Zdeněk Stárek, Ph.D., ing. T. Kulík, MUDr.  
F. Lehar, Ph.D., MUDr. A. Wojtaszczyk, MUDr. T.  
Ostrřížek, MUDr. V. Hotvath,

I. interní kardiologická klinika, FN U sv. Anny, Brno  
Centrum kardiovaskulární a transplantační chirurgie, Brno

# Fibrilace síní

## Farmakologická léčba fibrilace síní



Metodou je  
kategorizováno  
RF ablace

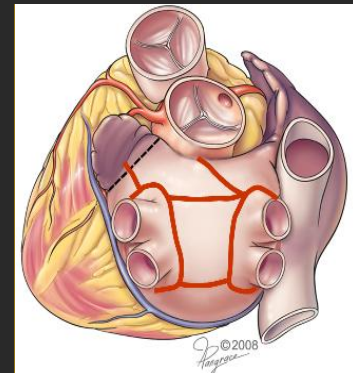
- Úspěšnost parox. FISI 70-90%, pers. 50-70%
- Thorakoskopická epikardiální RF ablace
- Úspěšnost parox. FISI 70-90%, pers. FISI 50-80%



### Řešení

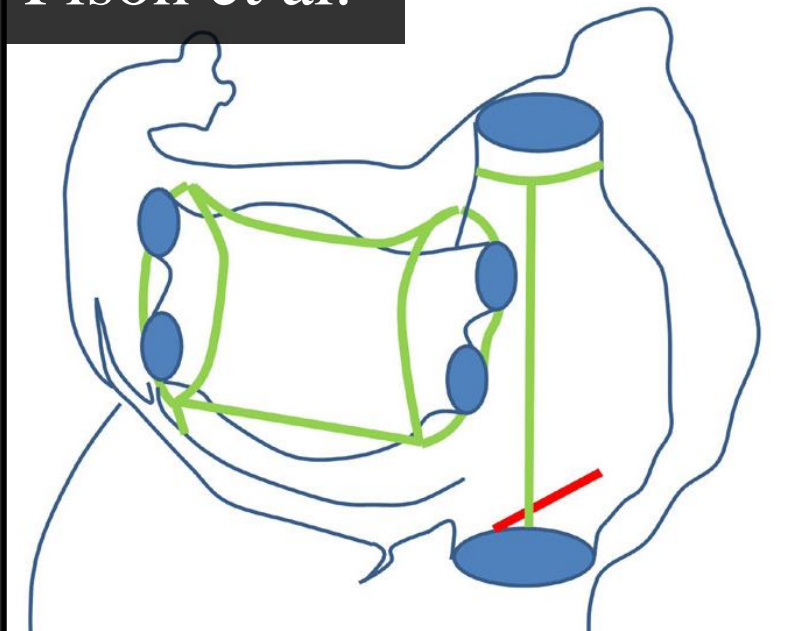
**Kombinovaný „hybridní“  
výkon spojující výhody  
obou metod**

- Princip – kombinace dvou přístupů
  - TARAFS (**T**horakoskopicky **A**sistovaná **R**adiofrekvenční **A**blace **F**ibrilace **S**íní)
  - RCA (Perkutánní **R**adiofrekvenční **C**atheter **A**blace)
- Kontrola a ev. doplnění TARAFS pomocí RCA
- Načasování
  - Single stage (single step) procedure – v rámci jednoho výkonu při jedné CA TARAFS a vzápětí RCA
  - Dual stage (sequential, dual step) procedure – RCA je provedena 2-3 měsíce po vstupní TARAFS
- Úspěšnost
  - Parox. FISI 87,5 – 93%
  - Pers. A LS pers. FISI 82 – 96%



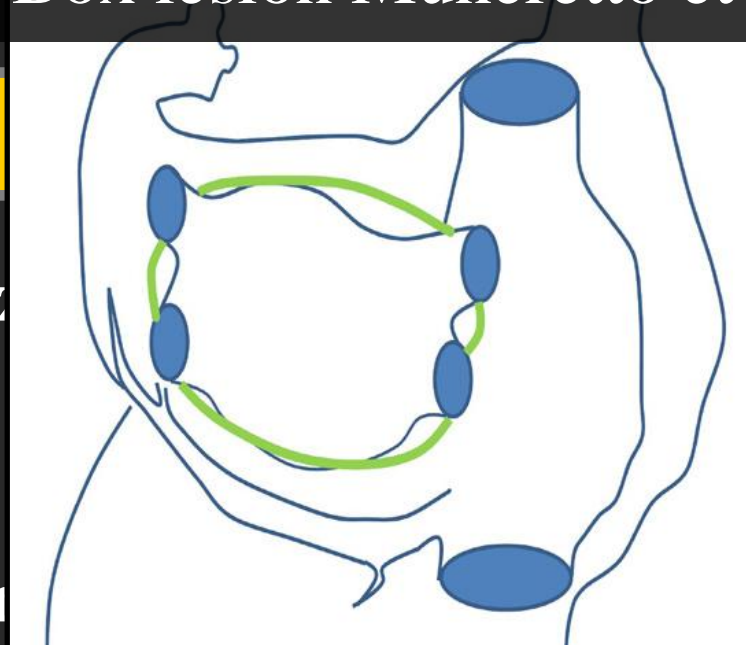
- **T**horakoskopicky **A**sistovaná **R**adiofrekvenční **A**blace **F**ibrilace **S**íní
- Kardiochirurgický zákrok řešící fibrilaci síní
- Sada cirkulárních a lineárních lézí vytvořených epikardiálně pomocí UP či BP RF ablace
- Konceptně vychází z MAZE procedury
- Upravena pro provedení potřebných lézí pomocí bilaterálních thorakoskopických vstupů
- Selektivní intubace, ventilace pouze jedné plíce

Pison et al.



síní

Box lesion Muneretto et al.

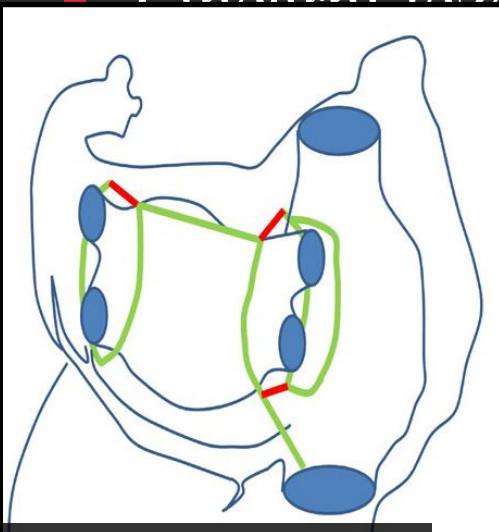


řívají rů

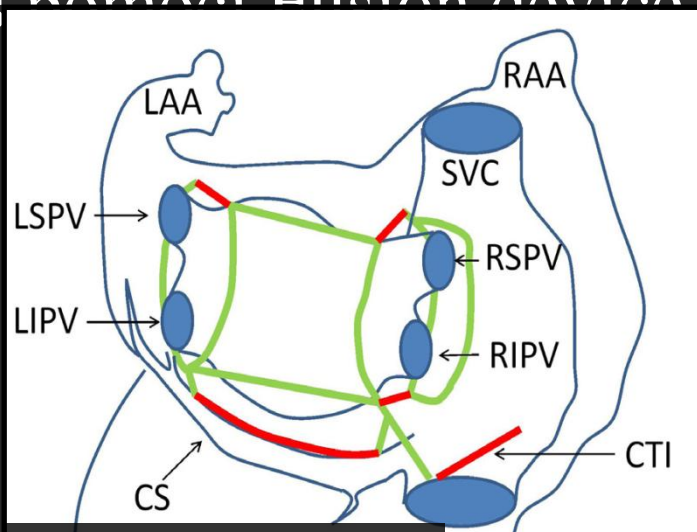
n

ure, kter

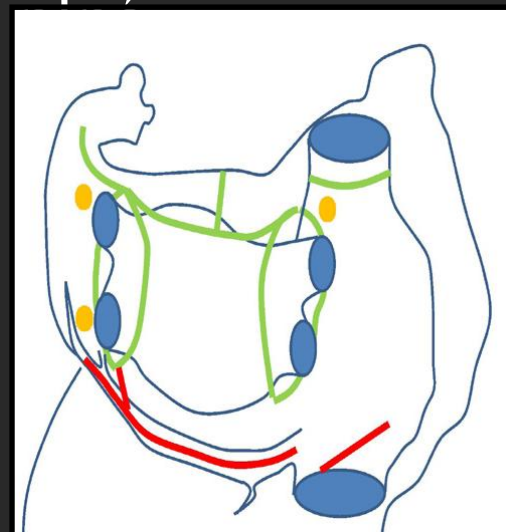
■ Lineární léze s pomocí Fusion device za 1



Gersak et al.



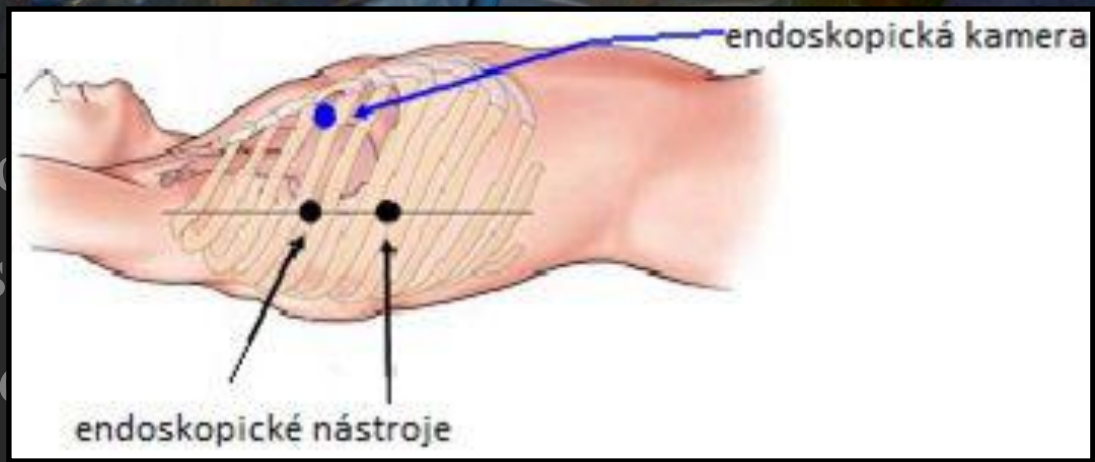
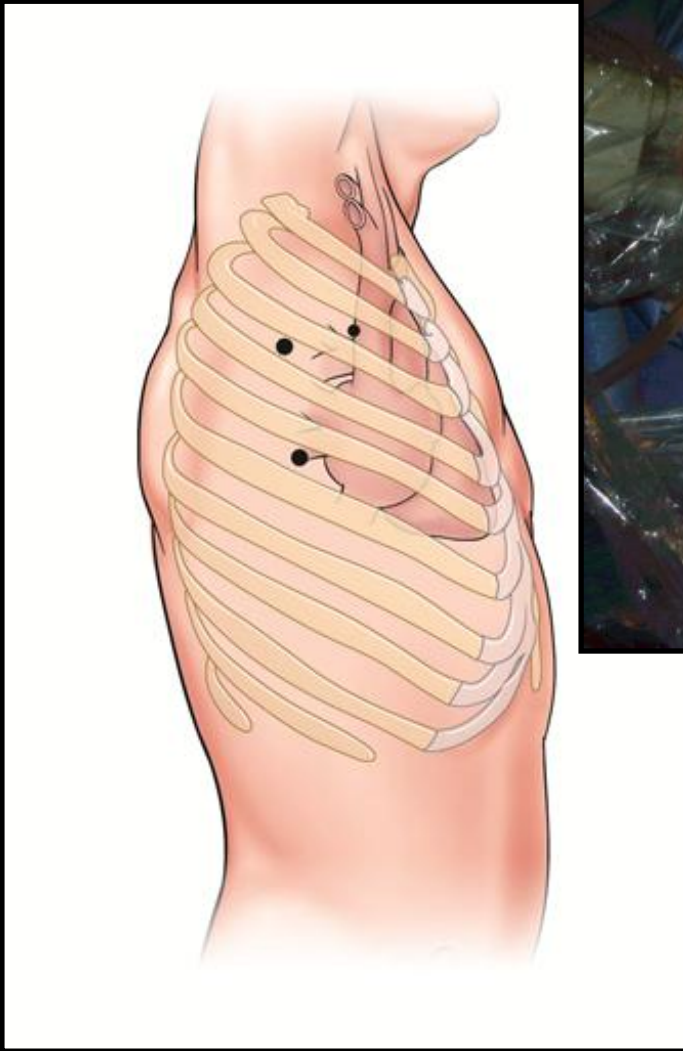
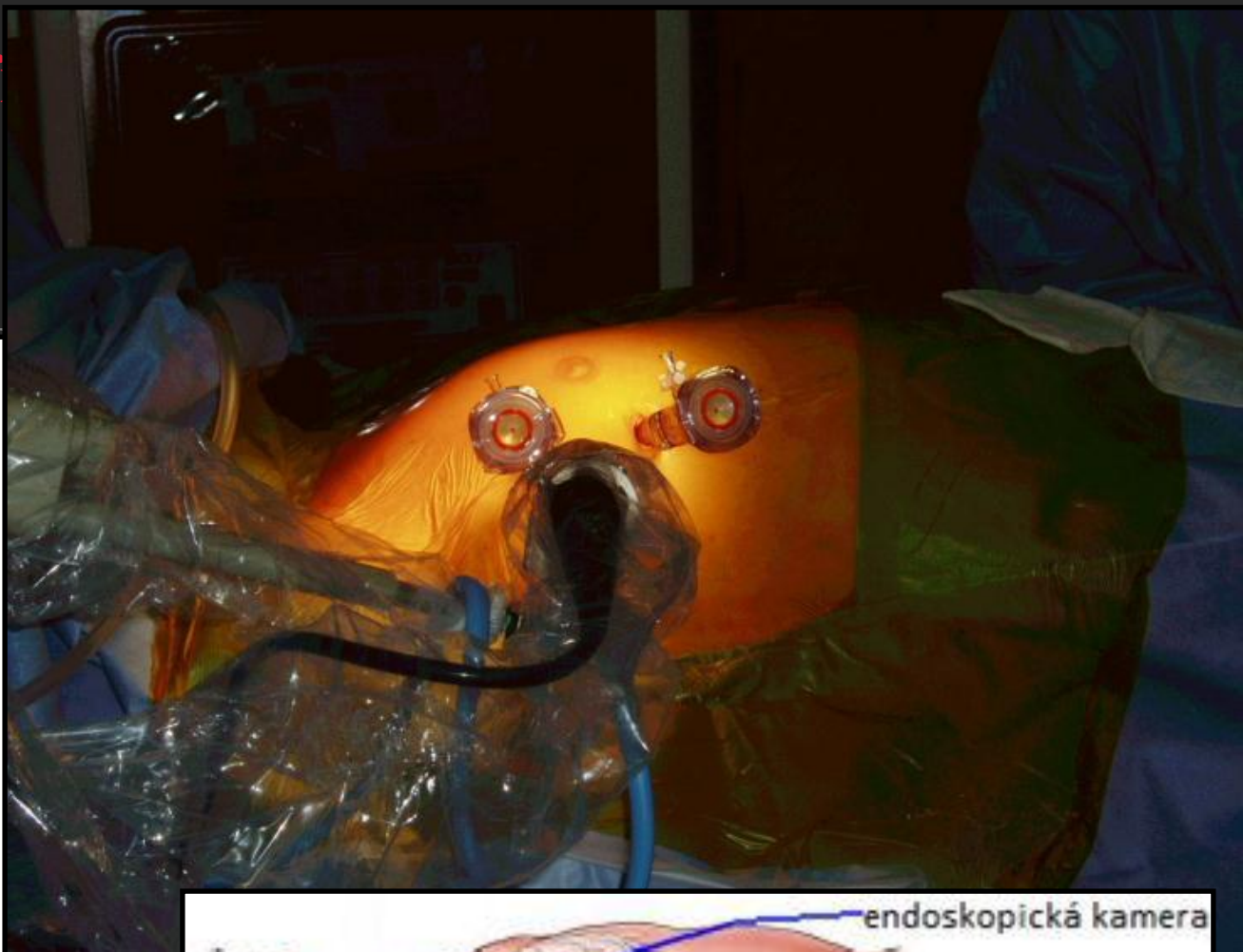
Kiser et al.



Mahapatra et

# Hybridní ablace f

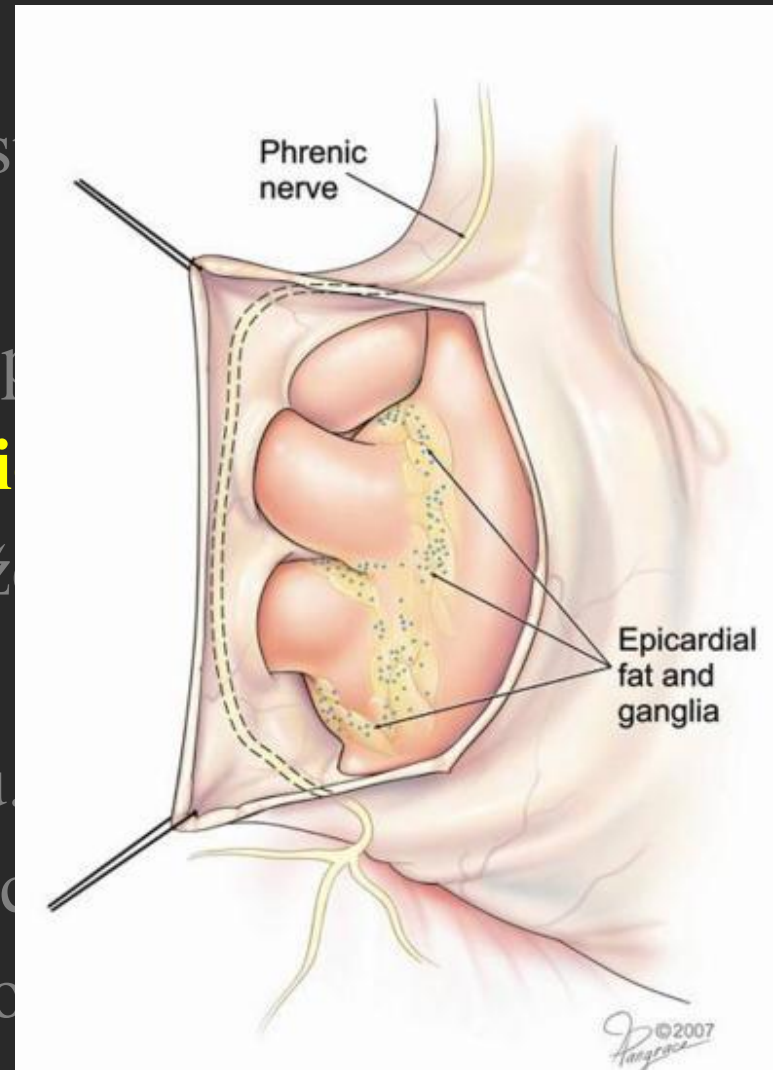
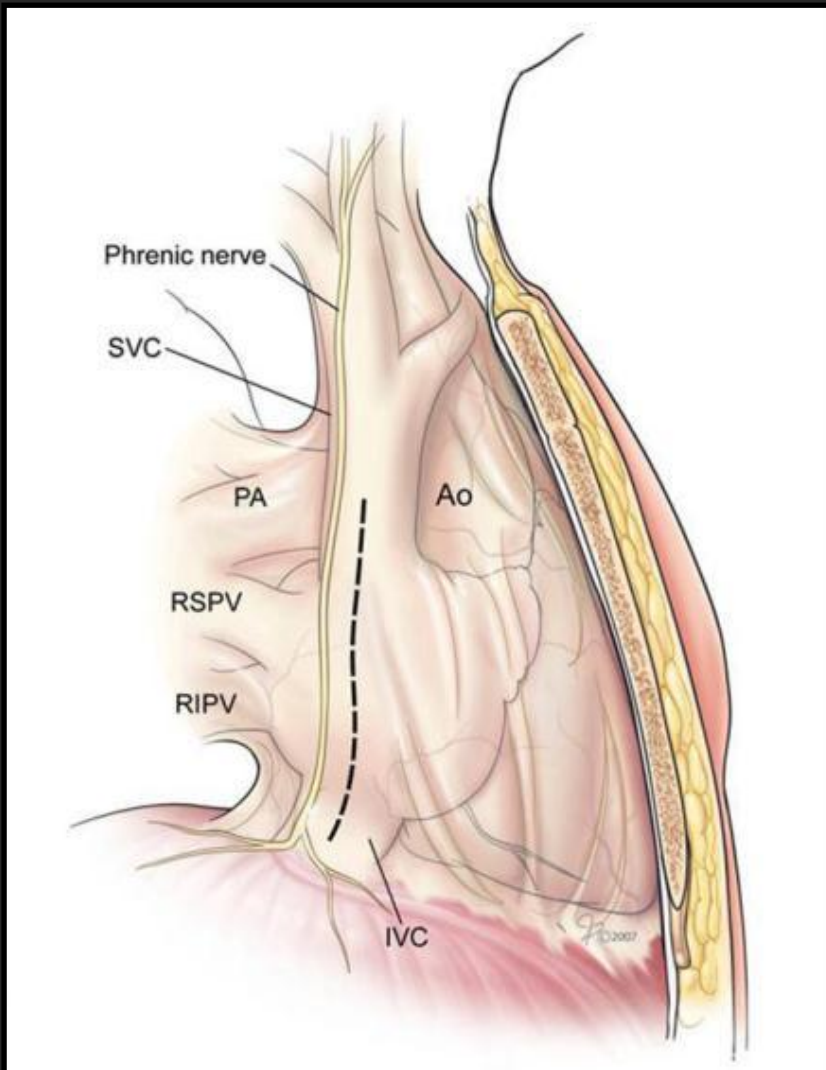
■ Pacient v celkové



ího  
í s  
l, c

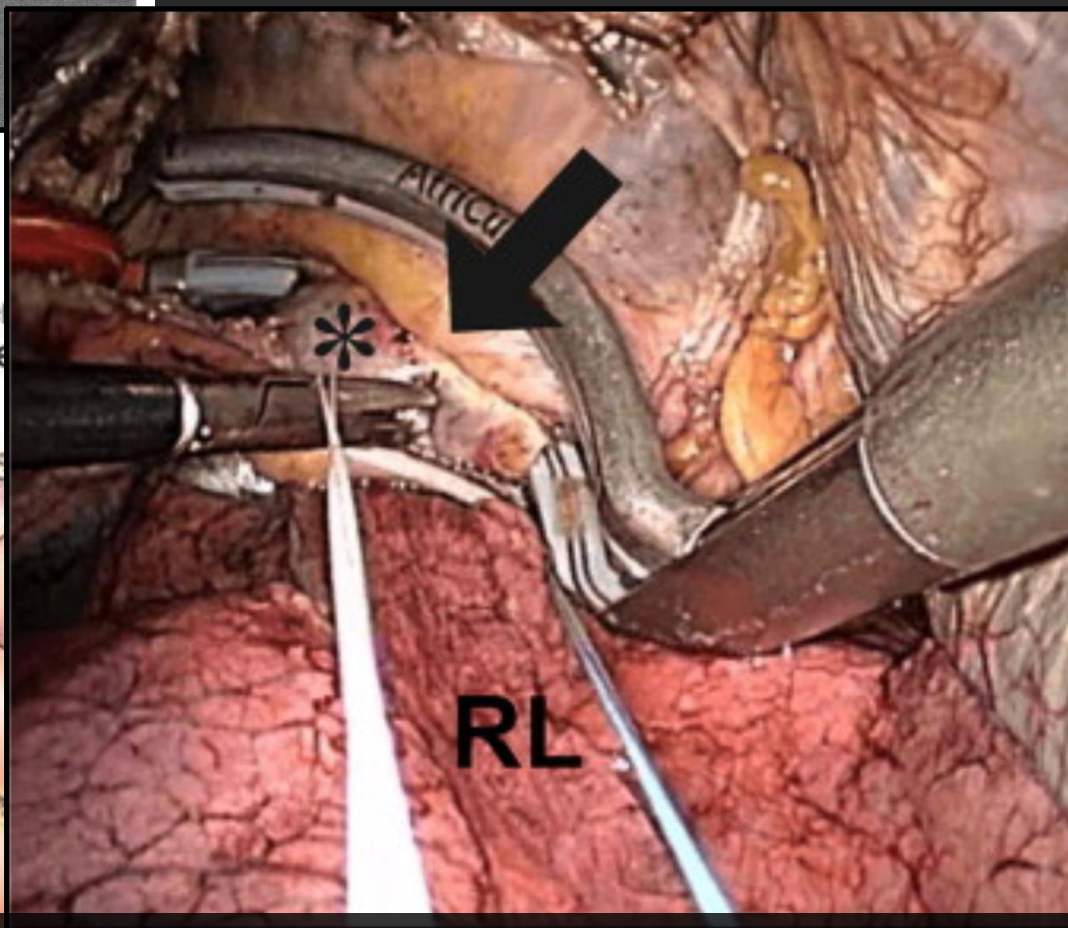
# Hybridní ablace fibrilace síní

## TARAFS pravostranný přístup



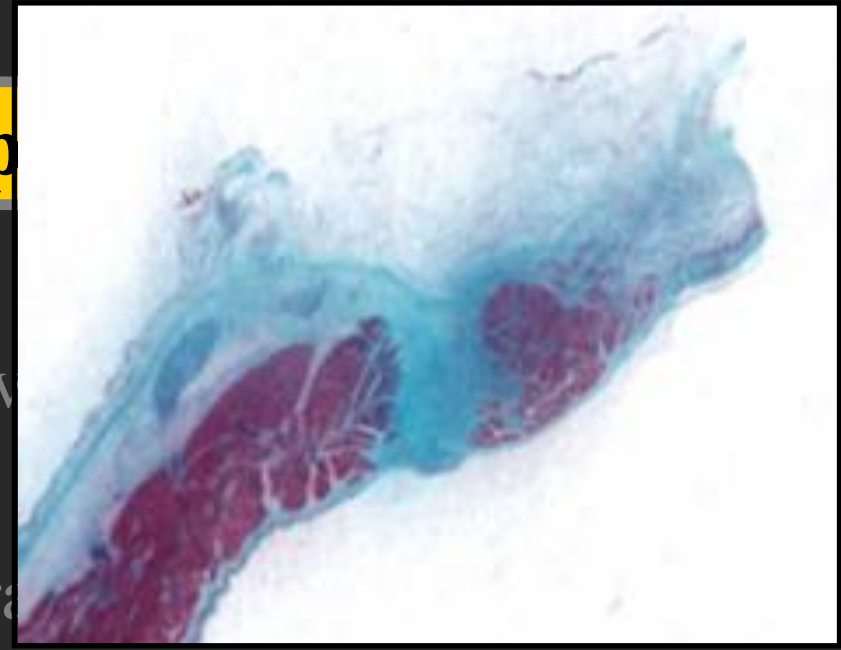
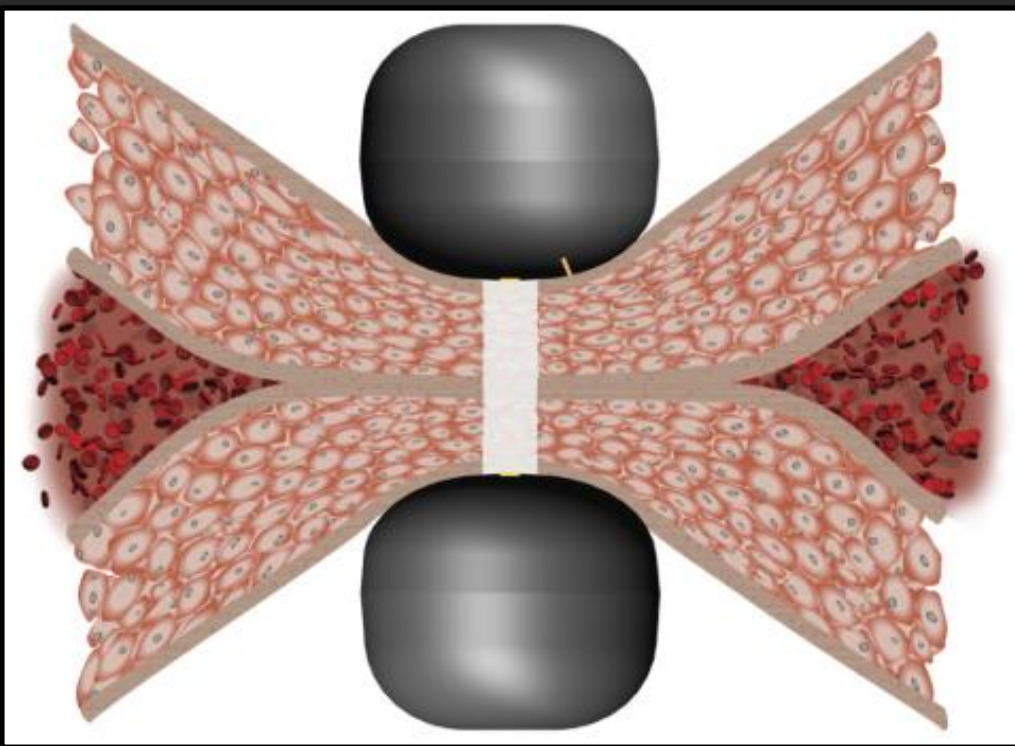


Phre  
nerve

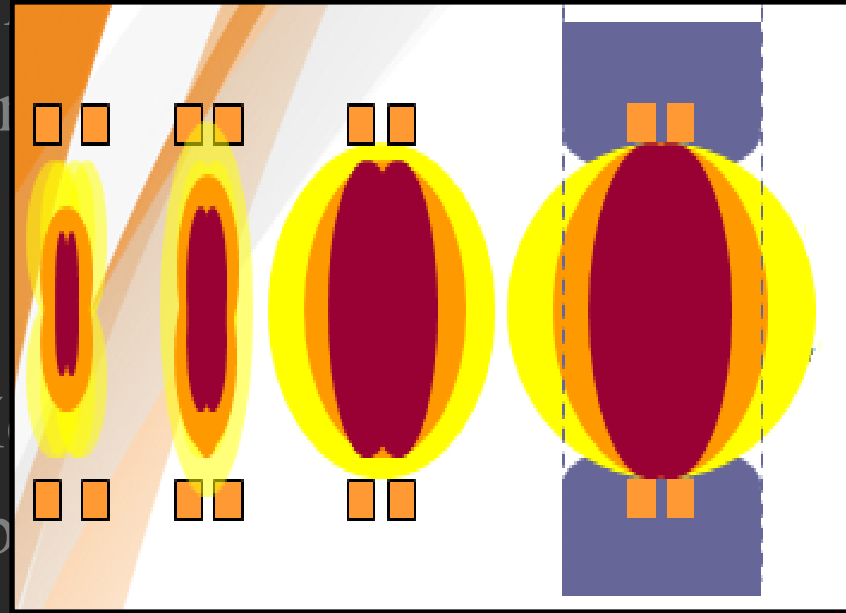


- Right Pulmonary Vein Isolation
- A large antral lesion (arrow) is created using a bipolar radiofrequency clamp, resulting in complete isolation of the right pulmonary veins (PVs). The antrum of the right PVs (\*) is clearly visible. RL = right lung.



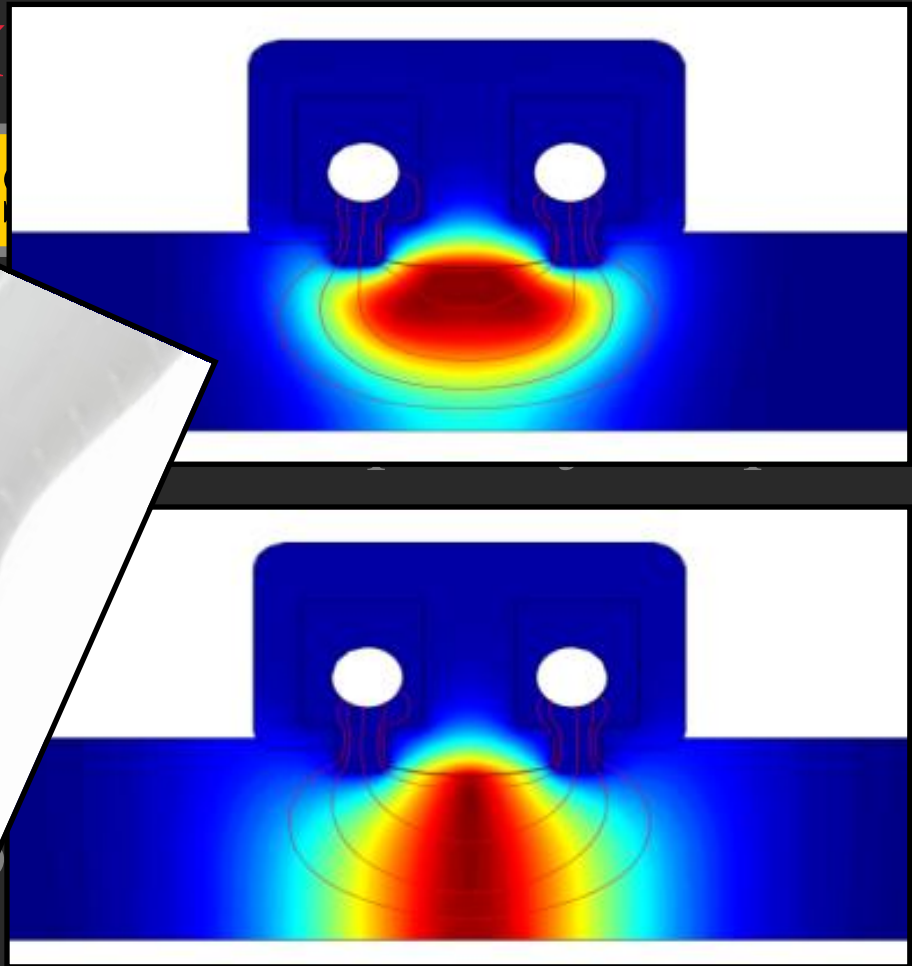
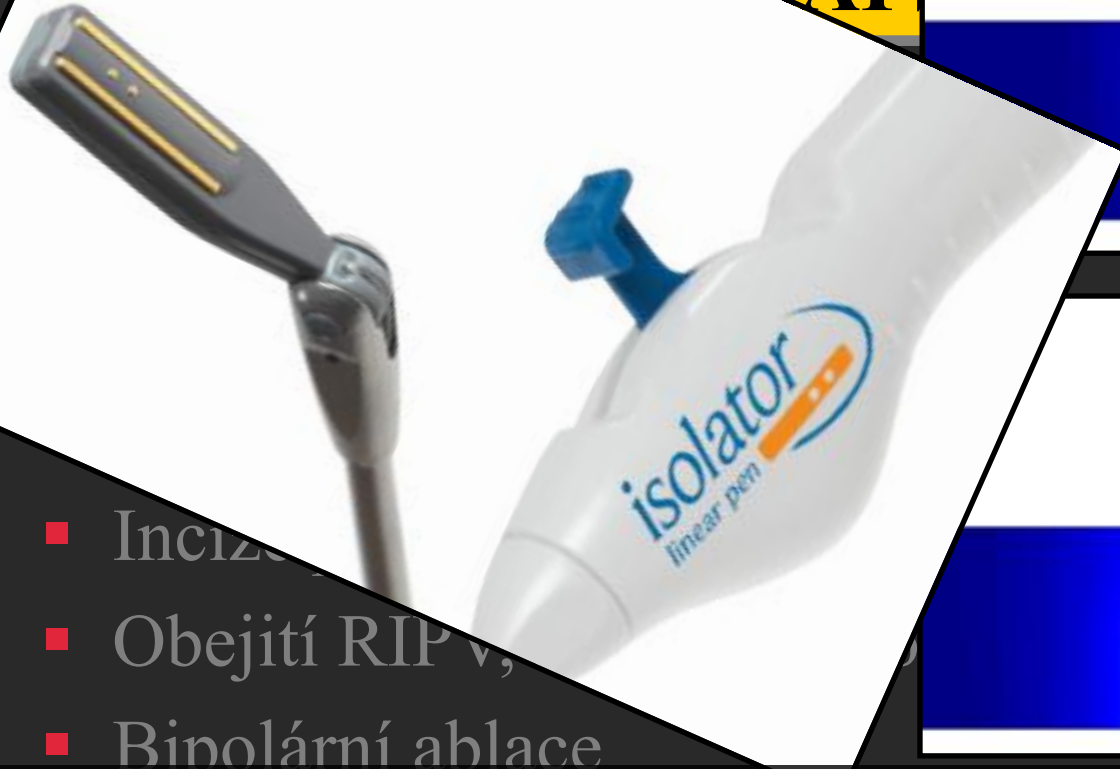

- Incize perikardu nad trenickým portem
- Díky bipolárnímu působení vysokofrekvenčního proudu, vzniká transmurální léze od středu tkáně směrem k okrajům
- Uzavření perikardu, drén a ob



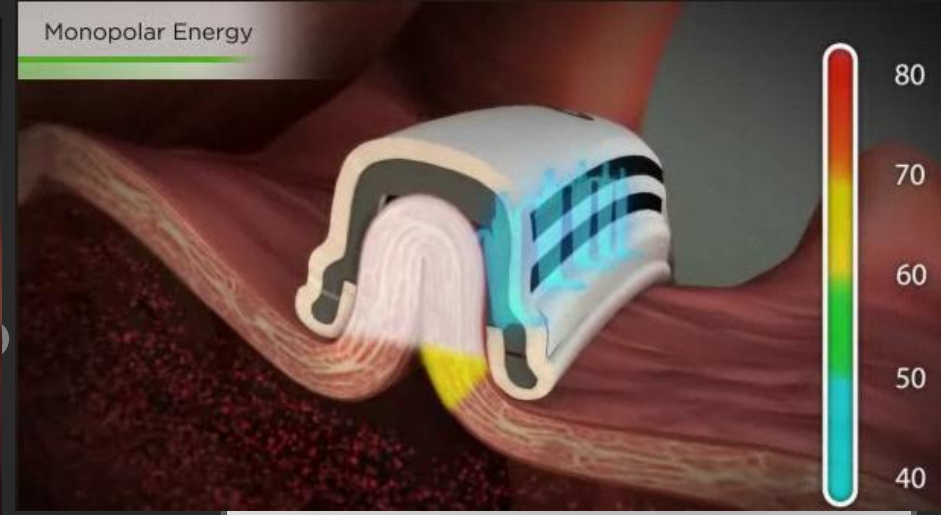
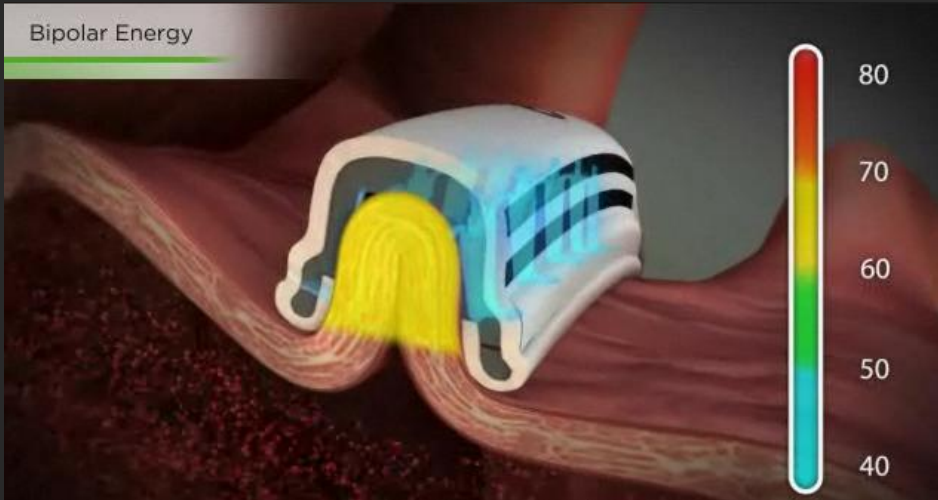
# Hybridní léčba fibrilace síní

RAE



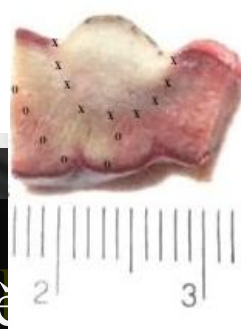- Incize
  - Obejití RIP v,
  - Bipolární ablace
  - **Lineární pero**
    - Ablace – spojovací léze, léze k oušku levé síně, GP's
    - Vysokofrekvenční stimulace – k nalezení GP's
    - Kontrola kondukčního bloku
- Částečné vytvoření spojovacích lézí z pravé strany.
- Uzavření perikardu, dren a obnova ventilace pravé plíce.

# Hybridní ablace fibrilace síní



Bipolar energy creates transmural lesions for tissue within the device (up to 7mm tissue wall thickness)

For thicker tissue monopolar energy creates transmural lesions with energy from active electrodes to ground



## ■ Cobra Fusion device

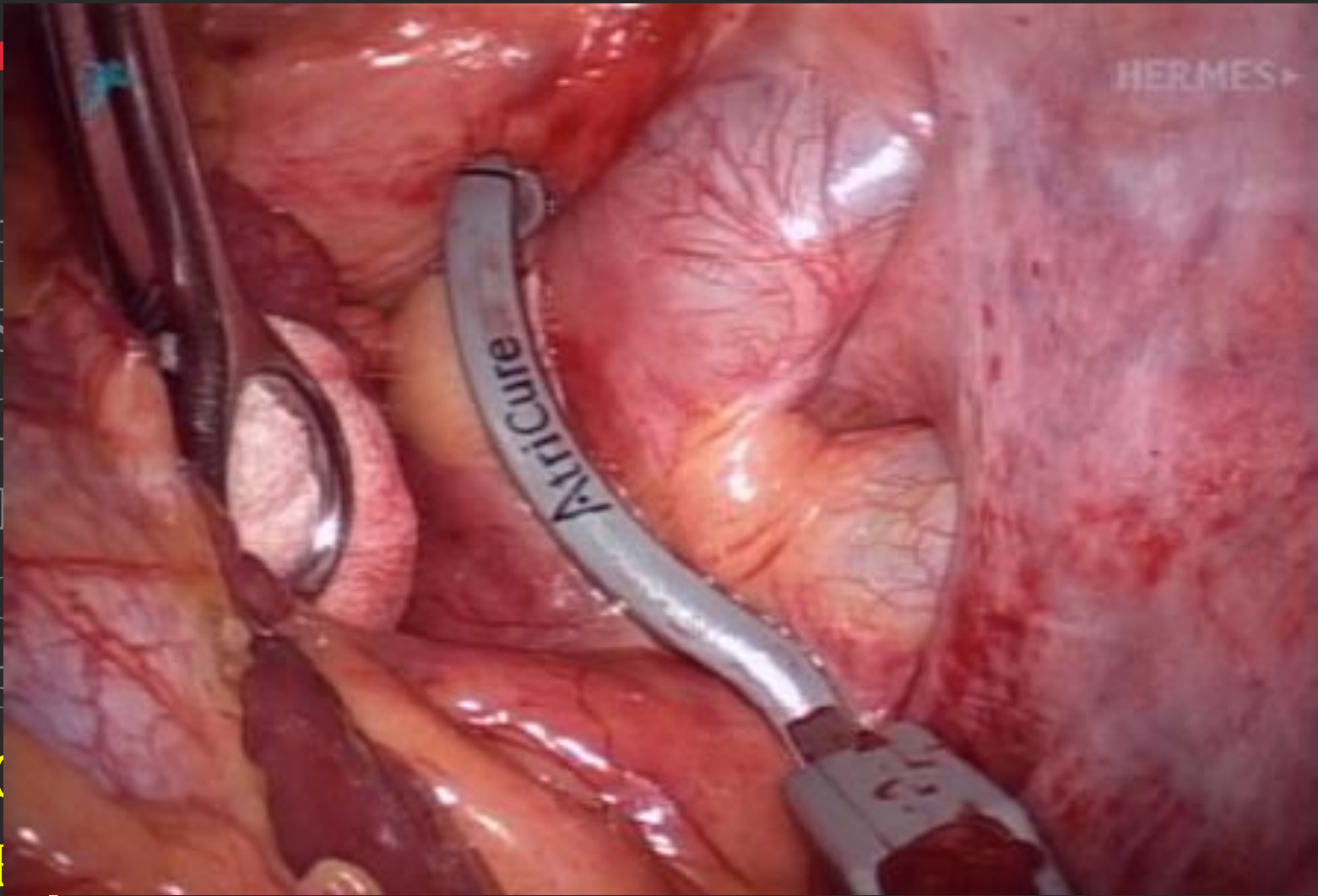
- Částečné vytvoření stěny
- Podtlakové nasátí stěny
- Uzavření stěny
- BP či UP ablace této stěny

...ých lézí z pravé strany.

...obnova ventilace pravé plíce.

# Hybri

- E
- S
- I
- T
- I
- E
- C
- I



p

líce

kleští

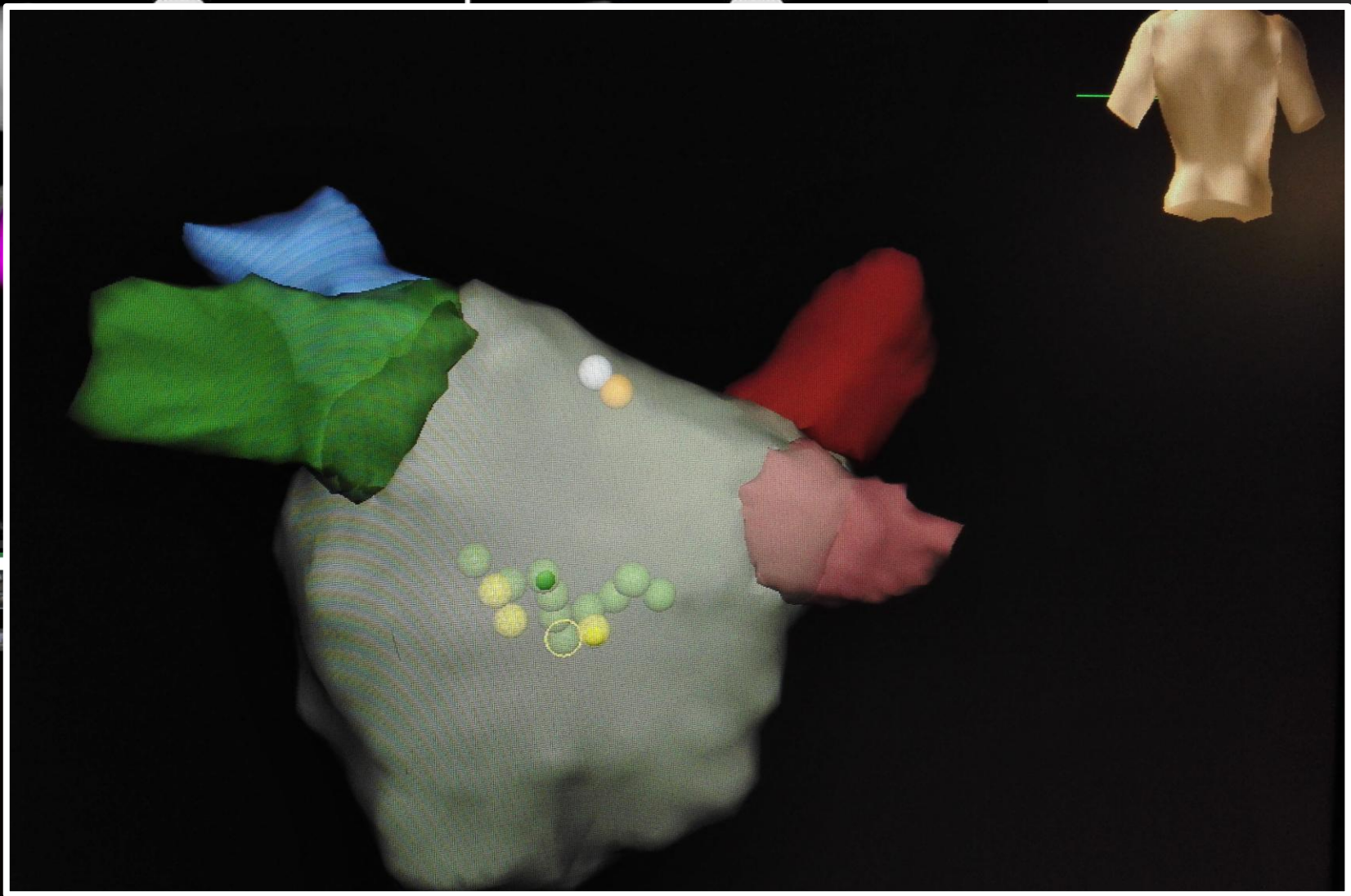
■ Intraoperative photograph on the left side. Left superior and inferior pulmonary veins are visualized and the dry bipolar clamp is seen well up on the left antrum.

2-LA postch... (50, 0)

0.06 mV BI 4.32 mV  
0.16 0.51

2-1-ReLAp... (109, 0)

0.03 mV BI 2.37 mV  
0.15 0.50



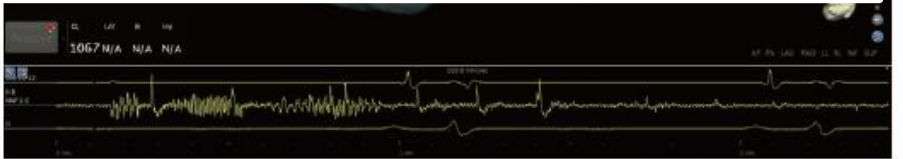
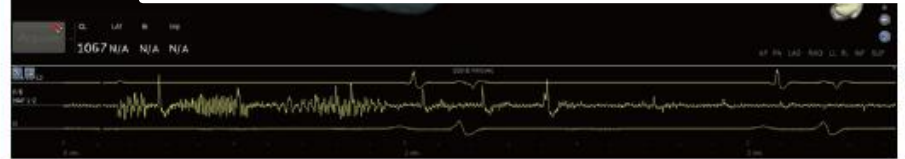
1.00  
AP PA LAD RAD

**A**

1 Map 0:45:00

N/A

1 2 3 4 5 6 7 8 9 10 11 12 13 14 15 16 17 18 19 20 21 22 23 24 25 26 27 28 29 30 31 32 33 34 35 36 37 38 39 40 41 42 43 44 45 46 47 48 49 50 51 52 53 54 55 56 57 58 59 60 61 62 63 64 65 66 67 68 69 70 71 72 73 74 75 76 77 78 79 80 81 82 83 84 85 86 87 88 89 90 91 92 93 94 95 96 97 98 99 100



# Hybridní ablace fibrilace síní

## Management pacientů

- Pac. je indikován na naši arytmologické ambulanci
- Příprava jako před RCA + vyšetření před operací v mimotělním oběhu (pro případ přechodu na otevřenou kardiochirurgickou operaci)
- RTG S+P, SONO karotid, neurologické vyšetření, spirometrie
- TEE na sále těsně před výkonem
- Po výkonu vracíme antiarytmika a nasazujeme antikoagulaci min. do 1. kontroly
- Sledování na arytmologické amb. jak je zvykem

- Indikační kritéria
  - Standardní indikace k RCA u pac. s nízkou předpokládanou úspěšností RCA
    - Persistující či dlouhodobě persistující FISI
    - Výrazně dilatovaná levá síň
    - Neúspěšná elektrická kardioverze v anamn.
  - Neúspěšná katéetrová ablace či nemožnost jejího provedení
  - Pacient preferující chirurgické/hybridní řešení před prostou katetrovou ablací

# Hybridní ablace fibrilace síní

## Výběr pacientů

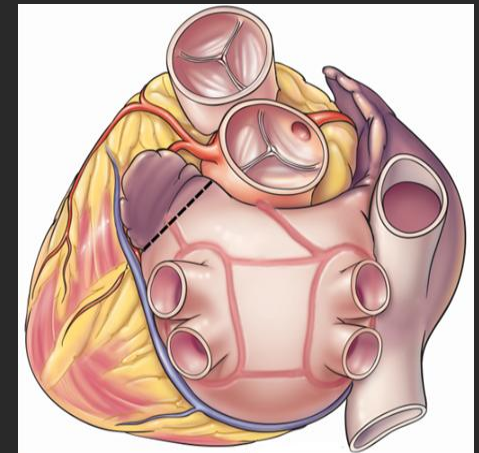
### ■ Kontraindikace

#### – Absolutní

- nemožnost ventilace jednou plicí (nutnost spirometrie, CAVE extrémní nadváha)
- Deprese fce LK pod 40%
- trombus v levé síni dle jícnového echa před výkonem

#### – Relativní

- předchozí operace srdce anebo plic
- srůsty v perikardiální dutině
- Polymorbidita
- Extrémní dilatace levé síně





# Hybridní ablace fibrilace síní

## Hybridní ablace U svaté Anny

- První výkon 9/2016
- Reálné rozběhnutí 6/2017
- Jeden pacient týdně
- Pacienti z arytmologické ambulance I. IKAK
- Single stage procedure
- Hybridní sál CKTCH
- Spolupráce CKTCH a FNUSA (I. IKAK)

## Soubor pacientů 11/2018

- Celkem 44 pacientů
- Muži 77%
- Průměrný věk 61 let
- Průměrná EF 57%
- Průměrná velikost LS 59,5 mm
- Max. velikost LS 80x60mm
- Průměrné BMI 31,4 kg/m<sup>2</sup>

## Soubor pacientů 11/2018

### ■ Komorbidita

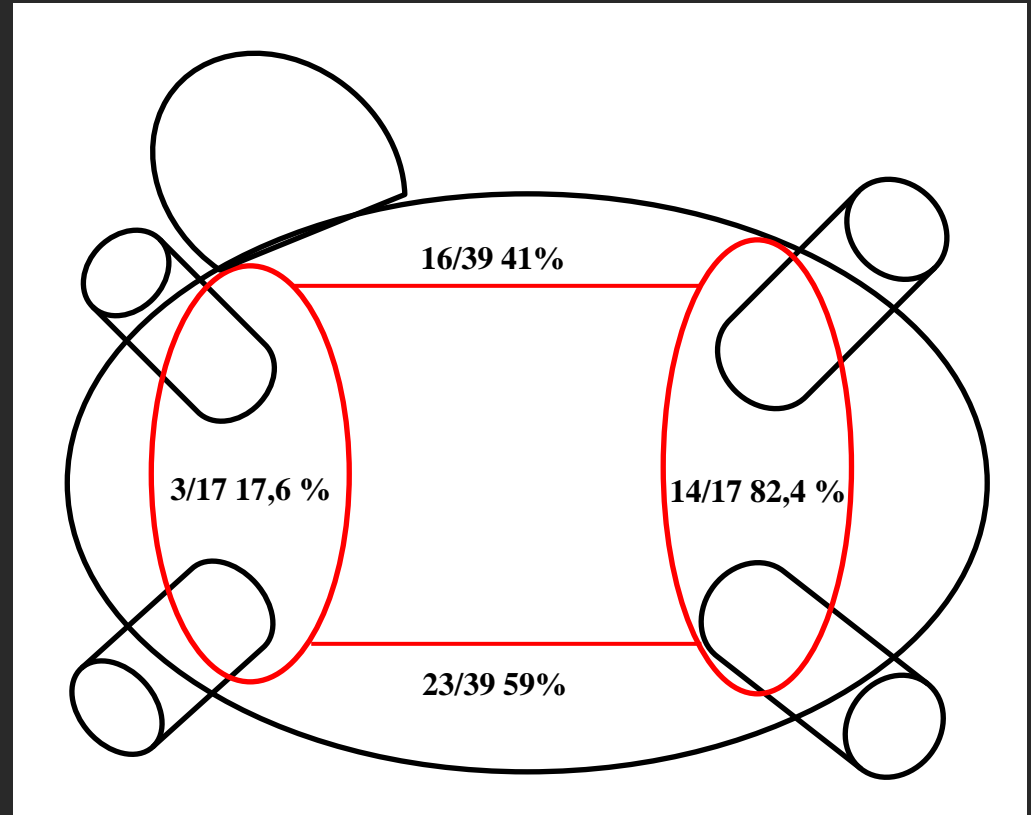
- ICHS 4 pac
- DKMP 1 pac
- HKMP 3 pac
- TachyKMP 3 pac
- Hypertenze 31 pac.
- DM II. Typu 6 pac.

## Parametry výkonu

- 21/44 pacientů s předchozí katetrovou RFA = 47,7%
- 2/44 pacient pouze chirurgická část výkonu
- 15/44 lineární pero = 34,1%
- 29/44 Cobra Fusion = 46,43%
- 40/44 uzávěr ouška LS (AtriClip) = 90,9%
- 9/44 výkonů bez gapů po chirurgické části výkonu = 20,5%
- Průměrný čas chir. části výkonu 2 hod.
- Průměrný čas EP části výkonu 84,8 min.

## Lokalizace gapů

- Gap
  - 33 pacientů katetrová ablace
  - PŽ 17 gapů
  - Linie 39 gapů
  - Lokalizace viz obr.
  - Řešeno RFA



## Komplikace

- Všichni pacienti thorakalgie s ústupem do 6M
- 1x přechod do otevřené operace – perforace síně
- 1x revize stěny hrudní pro krvácení na konci výkonu
- 1x TIA s cerebrální symptomatologií s úplnou restitucí, pac. bez gapů, bez nutnosti katetrové ablace
- 1x masivní plicní embolie týden po výkonu
- 1x atrioesofageální píštěl 4 týdny po výkonu

## FOLLOW-UP

- 6. měsíc
  - 22 pacientů, průměrný čas od výkonu 194 dnů
  - Sinusový rytmus 21 pac. 96%
  
- 12. měsíc
  - 18 pacientů, průměrný čas od výkonu 367 dnů
  - Atypický flutter síní řešený reRFA 2 pac. 11%
  - Sinusový rytmus 16 pac 89%

## Výhled do budoucna

- 50 pac. /rok
- Další optimalizace výkonu
- Grant srovnání single stage a dual stage strategie



- Hybridní RFA je vysoce účinná metoda v léčbě persistující a dlouhodobě persistující fibrilace síní s dlouhodobou úspěšností kolem 80 - 90%.
- Vyšší perioperační riziko je vyváženo vyšší úspěšností u pacientů s persistujícími formami fibrilace síní.
- Hlavní indikací jsou pac. s persistující a dlouhodobě persistující FISI
- Single stage varianta výkonu je náročnější na organizaci a vybavení, nicméně je proveditelná a účinná.

# Děkuji za pozornost

[zdenek.starek@fnusa.cz](mailto:zdenek.starek@fnusa.cz)

**St. Anne's University Hospital Brno  
International Clinical Research Center  
Pekařská 53  
656 91 Brno, Czech Republic  
Tel: + 420 543 181 111**

[www.fnusa-icrc.org](http://www.fnusa-icrc.org)